PAUL CERNEA

FLORICA CONSTANTIN

GLAUCOMUL

EDITURA MEDICALĂ

Scanned with OKEN Scanner

PAUL CERNEA
CONF. DR. DOCENT
CLINICA OFTALMOLOGICĂ CRAIOVA

FLORICA CONSTANTIN
ASISTENT DOCTOR ÎN ȘTIINȚE
CLINICA OFTALMOLOGICĂ CRAIOVA

617.7
C36

بسام عجرمي
AJRAMY BASSAM

GLAUCOMUL

FIZIOPATOLOGIA ŞI CLINICA HIPERTENSIUNII INTRAOCULARE

BIBLIOTECA JUDEȚEANĂ
„GH. ASACHI"
IAȘI

629.711

EDITURA MEDICALĂ
BUCUREȘTI • 1979

Scanned with OKEN Scanner

Cuprins

CUVÎNT ÎNAINTE – 7

PARTEA ÎNTÎIA

FIZIOPATOLOGIA HIPERTENSIUNII INTRAOCULARE

I. FORMAREA UMOAREI APOASE – 11
Anatomie – 11
Structura membranei biologice – 13
Factori fizico-chimici dependenți de structura membranei biologice ce determină transportul pasiv – 14
Transportul activ – 15
Transportul pe cale veziculară – 15
Proprietățile fizice ale umoarei apoase – 18
Compoziția umoarei apoase – 18
Substanțe coloide – 18
Substanțe imunologice – 19
Substanțe difuzibile neionizate – 20
Electroliții difuzibili – 21
Gazele dizolvate în umoarea apoasă – 23
Circulația umoarei apoase – 23

II. DETERMINAREA DEBITULUI UMOAREI APOASE – 25
Metode chimice – 25
Procedeele fluoresceinice – 25
Ciclul substanțelor martor – 27
Studiul compoziției umoarei apoase în stare de echilibru – 28
Metode fizice pentru măsurarea debitului de umoare apoasă – 28
Tonografia – 28
Perfuzia – 29
Ventuza de sucțiune – 30

III. REZISTENȚA LA SCURGERE A UMOAREI APOASE – 32
Anatomia căilor de scurgere – 32
Embriologie – 32
Anatomia descriptivă a unghiului camerular – 34
Anatomia funcțională a căilor de excreție – 36
Inervația trabeculului – 39
Histochimia unghiului camerular – 39
Canalul Schlemm – 40
Venele apoase – 42
Presiunea în venele apoase și venele episclerale – 44

IV. VALOAREA FIZIOLOGICĂ A PRESIUNII OCULARE – 45
Presiunea oculară normală – 45
Oftalmotonusul în funcție de sex – 47
Oftalmotonusul în funcție de vîrstă – 47
Homeostazia tensională – 48

V. MĂSURAREA TENSIUNII OCULARE – 49
Metoda directă – 49
Metoda indirectă – 49
Interpretarea rezultatelor – 51
Variații ale elementelor de bază în cursul tonometriei – 52
Modificarea de volum a globului – 52
Deformarea polului posterior al ochiului în timpul tonometriei – 53
Relația volum-presiune: rigiditatea oculară – 53
Determinarea rigidității oculare – 55
Metode manometrice – 55
Metode tonometrice – 55

VI. VARIAȚII NICTEMERALE ALE PRESIUNII OCULARE – 63
Curba tensională nictemerală – 64
Valoarea diagnostică a curbei tensionale – 67
Valoarea prognostică și terapeutică a curbei tensionale – 68

VII. **GONIOSCOPIA** – 69
Unghiul camerular normal – 69
Unghiul camerular patologic – 71
În glaucomul congenital – 71
În glaucomul adultului – 72
Limite ale gonioscopiei – 73

VIII. **TONOGRAFIA** – 74
Modificări oculare în timpul tonografiei – 74
Datele furnizate de tonografie – 75
Surse de eroare în tonografie – 77

Scanned with OKEN Scanner

IX. CÎMPUL VIZUAL – 81
Factori obiectivi – 81
Factori subiectivi – 82
Tehnici de examinare – 83
Alterațiile cîmpului vizual în glaucom – 84
Perimetria statică – 92
Modificări de cîmp vizual la variații ale tensiunii oculare – 93
Patogenia modificărilor de cîmp vizual – 95
Valoarea prognostică a deficitelor perimetrice – 97

X. PAPILA OPTICĂ – 99
Caracteristicile circulației sanguine – 100
Excavația papilară – 104
Atrofia optică – 104
Aprecierea calitativă a modificărilor papilare – 104
Aprecierea cantitativă a modificărilor papilare – 106
Patogenia modificărilor papilare – 108

XI. SIMȚUL LUMINOS – 109

XII. ACUITATEA VIZUALĂ – 116

XIII. DISCRIMINAREA CROMATICĂ – 118
În glaucomul cu unghi deschis – 118
În glaucomul cu unghi închis – 121

XIV. OFTALMODINAMOGRAFIA ȘI SFIGMOGRAFIA – 122
Oftalmodinamometria – 122
Oftalmopletismografia – 123
Reografia – 124

XV. ELECTRORETINOGRAMA – 126
Glaucomul cu unghi deschis – 126
Glaucomul cu unghi închis – 129
Glaucomul secundar – 129

XVI. MODIFICĂRI PUPILARE ÎN GLAUCOM – 130
Diametrul pupilar – 130
Reflexul fotomotor – 130

XVII. TULBURĂRI COHLEO-VESTIBULARE ÎN GLAUCOM – 132
Glaucomul cu unghi deschis – 132
Glaucomul cu unghi închis – 134
Glaucomul secundar și congenital – 136

XVIII. TESTE DE PROVOCARE – 137
Teste de provocare în glaucomul cu unghi închis – 138
Proba de obscuritate – 138
Testul la iluminare a ochiului – 139
Testul la homatropină – 139
Testul lecturii – 139
Testul la cafea – 140
Teste de provocare în glaucomul cu unghi deschis – 140
Testul hidric – 140
Teste de provocare prin substanțe vasodilatatoare – 142
Testul de provocare prin vasculat – 142
Testul de provocare cu priscol – 143
Testul la corticosteroizi – 143
Acțiunea corticosteroizilor la nivelul ochiului – 143
Creșterea debitului – 143
Scăderea facilității – 144
Factori care influențează testul – 144
Factori care țin de corticoidul administrat – 144
Probe de stază venoasă – 145
Testul la decubit – 145
Testul de compresiune a jugularei – 145
Teste de compresiune ale globului ocular – 146
Testul Blaxter – 146
Teste tonografice – 148
Testul compresiunii prin ventuza de sucțiune – 149
Combinarea mai multor teste de provocare – 150
Testul presor la rece – 150
Testul labilității vasculare și compresiunea jugularelor – 150
Asocierea probei cu apă cu testul de labilitate – 151

PARTEA A DOUA

CLINICA HIPERTENSIUNII INTRAOCULARE

XIX. CLASIFICAREA GLAUCOAMELOR – 155

XX. GLAUCOMUL CU UNGHI DESCHIS – 160
Etiologie – 160
Virsta – 160
Sexul – 160
Ereditate – 162
Factori locali – 163
Factori generali. Factori vasculari – 164
Terenul glaucomatos – 164
Diagnostic – 164
Suspecții de glaucom (stadiul 0) – 165
Glaucomul incipient (stadiul I) – 165
Glaucomul în perioada de stare (stadiul II) – 166
Glaucomul în stadiul avansat (stadiul III) – 166
Glaucomul în stadiul absolut (stadiul IV) – 167
Anatomie patologică – 168
Patogenie – 170
Complicații – 170
Cataracta – 170
Tromboza de venă centrală – 171
Diagnostic pozitiv – 171
Hipertonia – 171

Scanned with OKEN Scanner

Tonografia – 172
Deficite perimetrice – 173
Diagnosticul diferențial – 175
Prognostic – 175
Tratamentul – 175

XXI. FORME SIMPTOMATICE DE GLAUCOM CU UNGHI DESCHIS – 177
Glaucomul unilateral – 177
Glaucomul asimetric – 177
Glaucomul prin hipersecreție – 177
Glaucomul fără tensiune sau cu tensiune statistic normală – 179

XXII. FORME CLINICE ÎN GLAUCOMUL CU UNGHI DESCHIS – 181
Glaucom prin pseudo-exfoliere capsulară – 181
Mecanismul de producere al glaucomului – 183
Rolul scuamelor – 183
Rolul pigmentului – 183
Senilitatea trabeculului – 184
Patogenia pseudoexfolierii capsulare – 184
Glaucomul pigmentar – 185
Anatomia patologică – 187

XXIII. ASOCIAȚII PATOLOGICE ÎN GLAUCOMUL CU UNGHI DESCHIS – 189
Glaucom și miopie – 189
Glaucom și diabet – 191
Glaucomul hemoragic – 193

XXIV. GLAUCOMUL CU UNGHI ÎNCHIS – 194
Etiologia – 194
Frecvența – 195
Vîrsta – 195
Sexul – 195
Anatomie patologică – 198
Aspecte clinice – 199
Perioada de debut – 199
Probele de provocare – 201
Perioada de stare – 202
Glaucomul în stadiul terminal – 202
Forme clinice – 203
Glaucomul acut – 203
Evoluție și complicații – 206
Prognosticul – 206
Tratamentul – 206
Simptome caracteristice atacului acut – 208
Simptome tipice de post-atac – 208
Glaucomul malign – 208
Etiologie – 209

XXV. GLAUCOMUL CONGENITAL – 212
Embriologie – 212
Glaucomul congenital precoce – 214
Frecvența – 214
Ereditate – 215
Simptome – 215
Forme clinice – 218
Diagnostic diferențial – 218
Patogenie – 219
Etiologie – 219
Anatomie patologică – 221
Complicații – 221
Prognosticul – 221
Tratamentul – 222
Glaucomul congenital tardiv – 222
Glaucomul congenital al adultului – 223
Glaucomul congenital asociat cu alte afecțiuni oculare – 224
Disgenezii irido-corneene cu glaucom congenital – 224
Sclerocorneea – 224
Sclerocorneea totală – 224
Anomalia Peters – 224
Embriotoxon posterior – sindrom Axenfeld – 225
Sindromul Rieger – 226
Glaucomul din angiomatoza trigeminofacială – 226
Glaucom și neurofibromatoză – 229
Glaucom și aniridie – 229
Glaucom și hipoglicemie congenitală – 229
Glaucom și cataracta congenitală – 229
Glaucom și fibroplazie retrocristaliniană – 230
Glaucom congenital asociat cu malformații somatice diverse – 230

XXVI. GLAUCOAME SECUNDARE UNOR UVEITE – 232
Glaucom secundar prin atrofie esențială de iris – 234
Sindromul Chandler – 236
Iridoschizis și glaucom – 236
Heterocromia complicată Fuchs – 237

XXVII. GLAUCOAME ALERGICE, SINDROMUL POSNER-SCHLOSSMANN – 239
Diagnosticul pozitiv – 240
Diagnosticul diferențial – 240
Evoluție – 240
Etiopatogenie – 240
Prognostic – 241
Tratamentul – 241

XXVIII. GLAUCOM SECUNDAR UNOR LEZIUNI RETINIENE – 242
Glaucomul și decolarea de retină – 242
Glaucom și retinopatia pigmentară – 242

XXIX. GLAUCOAME PRIN AFECȚIUNI VASCULARE – 244
Glaucom secundar prin tromboză de venă centrală – 244
Etiopatogenie – 244
Anatomie patologică – 245
Simptome – 245
Tratamentul – 246
Glaucom după embolia de arteră centrală – 246
Glaucom prin tromboză de carotidă internă – 246
Glaucom prin rubeoză iriană diabetică – 246

Scanned with OKEN Scanner

XXX. **GLAUCOAME DE NATURĂ CRISTALINIANĂ** – 248
Glaucom prin intumescenţa cristalinului – 248
Glaucom prin hipermaturitatea cataractei (glaucom facolitic) – 249
Glaucomul facotoxic – 250
Glaucom secundar prin anomalii de formă sau poziţie ale cristalinului transparent – 251

XXXI. **GLAUCOMUL SECUNDAR DUPĂ OPERAŢIA DE CATARACTĂ** – 253
Glaucom secundar prin întîrzierea prelungită de refacere a camerei anterioare – 254
Glaucom secundar prin invazia epitelială a camerei anterioare – 255
Glaucom secundar unei hemoragii în camera anterioară şi vitros – 257
Glaucom secundar prin blocaj vitrean pupilar sau trabecular – 257
Glaucom secundar post-inflamator – 259

XXXII. **HIPERTONII DE ORIGINĂ TOXICĂ** – 261
Glaucomul epidemic – 261
Patogenie – 261
Tratamentul – 261
Alte forme de glaucom toxic – 261

XXXIII. **GLAUCOAME SECUNDARE PRIN TUMORI INTRAOCULARE** – 262
Frecvenţă – 262
Patogenie – 262
Sarcoamele coroidei – 264
Retinoblastomul – 265
Tumorile nemelanice ale irisului şi corpului ciliar – 265

XXXIV. **GLAUCOM SECUNDAR PRIN HEMOPATII** – 266
Hemoglobinopatii – 266
Anemiile – 266
Purpura senilă – 266
Leucemii – 267
Reticuloze – 267
Hemofilia – 267
Disproteinemii – 267
Mielomul multiplu – 267

XXXV. **GLAUCOAME POST-TRAUMATICE** – 268
Glaucoame prin plăgi perforante ale globului – 268
Glaucomul post-contuzional – 270
Recesiunea unghiului camerular – 270
Hemoragii intraoculare – 271
Hipertonii de cauză cristaliniană – 272
Probleme medico-legale – 273

XXXVI. **GLAUCOM SECUNDAR PRIN OBSTACOLE ÎN CIRCULAŢIA VENOASĂ EXTRAOCULARĂ, GLAUCOMUL EXOGEN** – 274
Glaucom secundar prin obstacol la nivelul venelor vorticoase şi ciliare anterioare – 274
Glaucom secundar prin arsuri corneo-sclerale grave – 275
Glaucom prin iradierea ochiului – 276
Glaucom secundar în trahomul cicatriceal – 276
Obstacol la nivelul venelor oftalmice – 276
Glaucom secundar în exoftalmia pulsatilă – 277
Glaucom secundar prin obstacol în scurgerea venoasă cefalică – 270

XXXVII. **GLAUCOMUL IATROGEN** – 280
Medicamente cu acţiune angulară – 280
Medicamente cu acţiune trabeculară – 283
Glaucomul cortizonic – 283
Glaucom cu unghi deschis – 284
Asocieri patologice – 285
Glaucomul cortizonic asociat cu cataracta – 285
Glaucomul cortizonic şi sindromul Cushing – 285
Glaucomul cu unghi închis – 285
Glaucomul congenital – 285
Glaucom secundar – 285
Cortizonul plasmatic şi tensiunea oculară – 286
Tratamentul glaucomului cortizonic – 289

XXXVIII. **TRATAMENTUL MEDICAL AL GLAUCOMULUI** – 291
Coliruri miotice – 291
Medicaţia colinergică – 292
Acetilcolina – 292
Pilocarpina – 293
Ocusert-pilocarpina – 295
Colinergice de sinteză – 297
Medicamente anticolinesterazice – 297
Inhibitori ireversibili – 299
Efectele secundare ale anticolinesterazicelor – 300
Medicaţia simpatolitică – 301
Coliruri nemiotice. Medicaţia simpatomimetică – 301
Simpatomimetice indirecte – 303
Contraindicaţii – 305
Inhibitori ai anhidrazei carbonice – 305
Indicaţii – 308
Efecte secundare ale inhibitorilor anhidrazei carbonice – 308
Contraindicaţii – 309
Agenţii osmotici – 309
Indicaţii – 311
Efecte secundare şi complicaţii – 311
Contraindicaţii – 311
Concluzii – 314

XXXIX. **TRATAMENTUL CHIRURGICAL AL GLAUCOMULUI** – 315
Istoric – 315
Tratamentul glaucomului cu unghi închis – 316
Tratamentul chirurgical al glaucomului malign – 320
Tratamentul chirurgical al glaucomului cu unghi deschis – 321

Scanned with OKEN Scanner

Cuvînt înainte

Nimic nu este
mai înspăimîntător
decît ignoranța
în glaucom.

În ultimele decenii, cercetările în glaucom au făcut reale progrese, iar utilizarea științelor exacte a făcut ca datele clinice să fie mai precise. Afecțiunea este astăzi mai bine cunoscută prin perfecționarea metodelor de examinare și impune din ce în ce mai mult o mai bună sistematizare. Pentru aceasta s-a parcurs un drum lung și sinuos cu studii anatomice, histochimice, clinice și experimentale.

În 1834 Schlemm individualizează canalul care-i poartă numele, iar în 1881 Leber arată o diminuare a filtrării în ochiul glaucomatos față de cel normal. Apare astfel o concepție hidrodinamică în circulația umoarei apoase. Maggiore (1917) descrie canalele colectoare ca vase nesanguine ce merg de la canalul lui Schlemm la plexul venos intrascleral și începe să se clarifice modul de formare și eliminare a umoarei apoase. Descoperirea venelor apoase de către Ascher (1942) dă un nou impuls acestor cercetări și-i permite lui Ashton (1951) să arate, prin impregnare cu neopren, traiectul precis al acestor vase în scurgerea umoarei apoase. Morton Grant (1951) utilizează tonografia în aprecierea funcționării căilor de drenaj și arată că 75% din rezistența la scurgere este la nivelul trabeculului.

Goldmann (1954) măsoară tensiunea oculară mai exact, prin aplanație și calculează debitul umoarei apoase.

Ashton, Brini și Smith (1956) au dat o descriere precisă structurii trabeculare, iar Bárány (1957) arată prezența

Scanned with OKEN Scanner

mucopolizaharidelor care joacă un rol important în permeabilitatea trabeculului.

Individualizarea celor două forme clinice : glaucom cu unghi închis și glaucom cu unghi deschis în urma Congresului de la Liège (1958) permite stabilirea unei concepții unanime terapeutice.

Secțiunea, de către Barkan (1941), a membranei ce constituie un rest embrionar care acoperă trabeculul, făcîndu-l nefuncțional, a fost un pas înainte în rezolvarea chirurgicală a glaucomului congenital.

Utilizarea agenților osmotici începînd din 1958 a constituit una din marile achiziții ale terapeuticii moderne în glaucom.

Folosirea microscopului operator a permis efectuarea trabeculectomiei de către Cairns (1965) și a operațiilor fistulizante protejate. Efectuarea iridectomiei curative în faza reversibilă a bolii în glaucomul cu unghi închis și a operațiilor filtrante protejate în faza ireversibilă a bolii, precum și a iridectomiei profilactice la celălalt ochi în glaucomul cu unghi închis, a făcut ca numărul cazurilor de orbire prin această formă de glaucom să scadă foarte mult.

Utilizarea microscopului electronic aduce date noi despre secreția și excreția umoarei apoase, constatîndu-se un transport activ la nivelul trabeculului de către Holmberg (1966).

Școala românească și-a adus și ea o contribuție importantă în studiul glaucomului în ultimii 20 de ani.

Toate aceste date ne-am străduit să le prezentăm în volumul de față.

Ne exprimăm gratitudinea față de toți cei ce ne-au ajutat în redactarea acestei monografii. Un gînd de recunoștință colegilor oftalmologi din Craiova, care printr-o muncă anonimă și plină de abnegație, ne-au făcut să ajungem la aceste rezultate.

AUTORII

Scanned with OKEN Scanner

Scanned with OKEN Scanner

partea întîia

FIZIOPATOLOGIA HIPERTENSIUNII INTRAOCULARE

I

Formarea umoarei apoase

Umoarea apoasă este componenta cea mai activă a tensiunii oculare. Producerea și eliminarea ei în mod continuu și în proporție egală asigură valoarea relativ constantă a oftalmotonusului normal. Condițiile de producere precum și eliminarea ei au oarecare particularitate căci presiunea mediului intern al ochiului în medie de 17 mmHg este superioară presiunii fluidelor tisulare, egală cu 9 mmHg. Cunoașterea producerii și eliminării umoarei apoase are o mare importanță în explicarea mecanismelor fiziopatologice ale hipertensiunii oculare.

Originea ciliară a umoarei apoase a fost sugerată de descrierea lui Meery (1707). La nivelul irisului, a cristaloidei și hialoidei există posibilitatea unor schimburi difuzionale, dar corpul ciliar este acela ce joacă rolul esențial în transferul apei din sînge în umoarea apoasă. Cercetări de microscopie optică și microscopie electronică au precizat numeroase detalii în legătură cu structura epiteliului ciliar și au meritul de a fixa în mod definitiv procesul secretor în celula epiteliului ciliar.

Anatomie

Procesele ciliare în număr de 70 formează o coroană de 4 mm lățime, orientate radiar în raport cu axa optică (fig. 1).

Histologic, procesele ciliare sînt constituite din stromă și un strat dublu de celule (fig. 2).

Stroma este formată din țesut conjunctiv cu fibrocite, melanocite, fibre colagene și elastice, ce înconjură sistemul vascular format dintr-o rețea foarte densă de capilare. Peretele capilar este prevăzut cu un strat de celule endoteliale dispus pe o membrană bazală continuă. Între celulele endoteliale se evidențiază pori de dimensiuni egale ca în capilarele glomerulilor renali.

Procesele ciliare sînt acoperite de un epiteliu format din două rînduri de celule, unul extern pigmentat, care este continuarea epiteliului pigmentat al retinei și altul intern, cu celule clare, fără pigment — omologul neuroepiteliului retinian.

O limitantă externă acoperă stratul celulelor pigmentate și o limitantă internă mărginește stratul celulelor clare astfel încît, pe secțiune din afară înăuntru întîlnim limitanta externă, stratul celulelor pigmentate, stratul de celule clare, limitanta internă.

Cele două straturi se diferențiază :

— prin prezența sau absența de pigment ;

— prin mărimea celulelor : cele mai mari, 10—15 microni, se află în stratul intern, față de cele externe care au 4—5 microni. Deci, o celulă internă corespunde la mai multe celule externe ;

Scanned with OKEN Scanner

– prin forma lor, celulele clare sînt cilindrice, iar cele pigmentate sînt plate ;

– celulele interne formează depresiuni profunde și largi cupuliforme, fiind veritabile fosete receptoare a celulelor stratului extern.

Acest țesut este foarte plisat și dacă ar fi etalat ar constitui o glandă cu suprafață de 670 mm². Regiunea este mult vascularizată și fiecare proces ciliar conține o densitate mare de capilare încît 1 cm³ de sînge poate să se etaleze pe 200 mm² și în oricare punct al traiectului lor capilarele intră în contact cu epiteliul ciliar ce acoperă stroma.

Membrana limitantă internă separă stratul epitelial nepigmentat de umoarea apoasă. Ea constituie la iepure o adevărată membrană, la om însă formează o simplă rețea largă.

Stratul epitelial nepigmentat este format din celule clare cu citoplasmă, nucleu și membrană plasmatică. Microscopia optică, utilizată pentru studiul celulei, nu permitea observarea acesteia în infrastructură și a unor detalii mai mici de 0,4 μ adică 4 000 Å. Microscopia electronică detaliază structuri de 1,34 Å și a permis de a identifica la acest nivel secreția umoarei apoase.



Fig. 1 – Coroana proceselor ciliare.

Fig. 2 – Secțiune semischematică printr-un proces ciliar.

Celula propriu-zisă este înconjurată de o membrană celulară plasmatică care o limitează de mediul lichid din jur ; ea permite de asemenea schimburile de substanțe și suferă modificări la variații bruște ale unor forme de energie în acest mediu.

Membrana celulară are numeroase plisări numite betacitomembrane care trimit prelungiri cu aspect de fiorduri ce sudează între ele celulele adiacente și nu permit să existe nici un traiect extracelular al apei. Dispersate în citoplasma celulară se află și alte membrane cu periodicitate diferită, fără conexiune între ele, denumite alfacitomembrane. Acestea sînt : membrane nucleare, membranele reticulului endoplasmic, al mitocondriilor, al lizozomilor, al complexului Golgi care sînt compartimente funcționale intracelulare cu activitate biochimică specifică (fig. 3). În vecinătatea celulelor pigmentate sînt gamacitomembrane.

Scanned with OKEN Scanner

Aceste aspecte structurale se întîlnesc și la alte epitelii secretorii ca celule renale, plexuri coroide, tiroidă, epiteliul retinian, adică în toate locurile unde există un transfer activ de ioni și lichide. Ele au un rol important în secreția umoarei apoase, aspectul lor se modifică după administrarea de acetazolamidă și lipsesc în celulele iepurelui nou-născut care nu are secreție apoasă.

Stratul epitelial extern este pigmentat. Se găsesc și aici betacitomembrane, dar numai la partea bazală a celulei și sînt mult mai puțin dezvoltate. Se observă și celelalte formațiuni celulare ca alfacitomembrane ; se mai găsesc de asemenea numeroase granule pigmentare sferice de 0,4–0,7 μ.

Limitanta externă este continuarea membranei lui Bruch de la nivelul coroidei.

Stroma cuprinde celule conjunctive, fibre și vase. Pereții vaselor sînt subțiri încît pe alocuri apar adevărate fenestrații. Arterele provin din arterele ciliare lungi posterioare și ciliare anterioare. Venele drenează în venele ciliare anterioare și vorticoase. Limfa se varsă în umoarea apoasă, iar nervii ce alcătuiesc plexul coroidian provin din ganglionul oftalmic.

Membranele sînt constituite din proteine 55%, lipide 40% și polizaharide 5%. Se consideră că membrana ar avea pori de aproximativ 8 Å diametru care explică difuziunea liberă

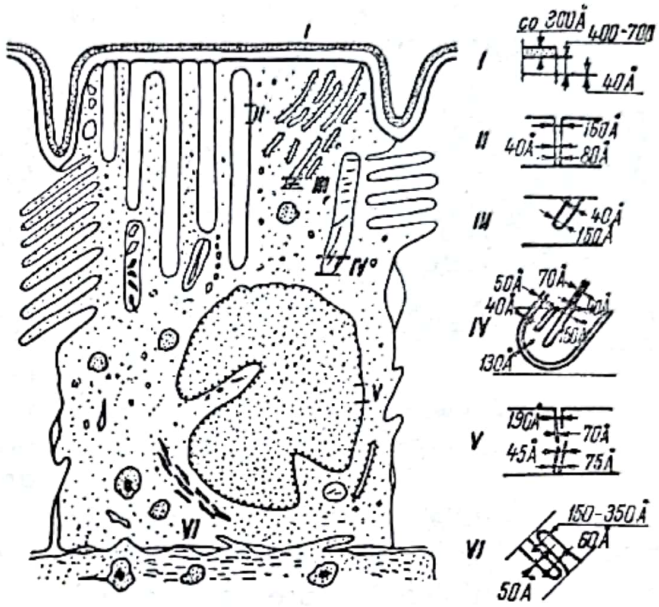

Fig. 3 — Structura celulei epiteliale nepigmentate la iepurele albinos :

I — Membrana bazală și membrana celulară ; *II* — alfacitomembrană ; *III* — betacitomembrană ; *IV* — membrane mitocondriale ; *V* — membrană nucleară ; *VI* — gamacitomembrane.

(după Holmberg)

a micromoleculelor. Unitatea de membrană simplificată propusă de J. F. Danielli și R. W. Davson este formată din straturi duble lipidice așe-

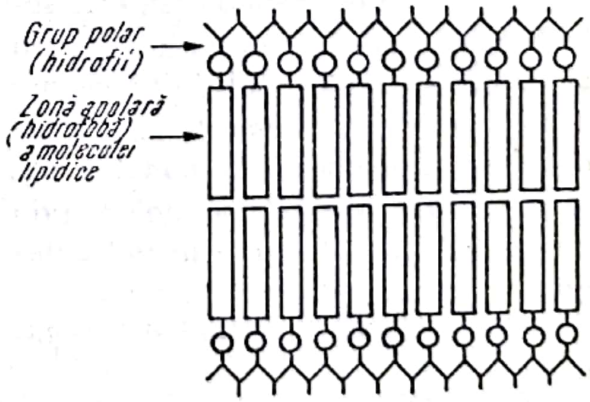

Fig. 4 — Modelul membranei (după Danielli și Davson).

Structura membranei biologice

Membranele biologice sînt structuri funcționale care delimitează compartimente celulare sau intracelulare cu activități complexe enzimatice. Ele reprezintă caracterul individual de diferențiere, substratul antigenic și zona de legătură cu alte celule. Sînt de asemenea o barieră osmotică ce asigură diferența de concentrație între medii și bariera electrochimică.

Scanned with OKEN Scanner

zate central prin grupări hidrofile cuprinse la rîndul lor între două straturi proteice care le delimitează extern și intern în contact cu grupările hidrofile. Grosimea acestei membrane este de 75 Å (fig. 4).

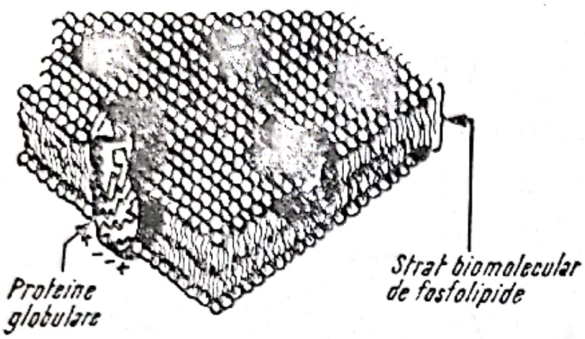

Fig. 5 – Modelul membranei (după Singer și Nicolson).

După Singer și Nicolson (1972) membrana ar fi constituită din o matrice fosfolipidică în care se află situate proteinele (fig. 5).

Matricea fosfolipidică conține proteinele purtătoare ale funcțiilor biochimice din membrane. Proteinele se pot deplasa lateral induse de agenți efectori în funcție de energia produsă de celulă. Fluiditatea fazei lipidice și mobilitatea elementelor proteice explică fenomenele de suprafață în funcția membranei celulare.

Permeabilitatea membranei este selectivă și dinamică după activitatea sa metabolică. Procesul de traversare prin membrane se numește „transport activ prin membrană". Forțele care asigură trecerea substanțelor prin membrană se pot grupa în trei categorii :

– forțe pasive de natură fizico-chimică ;
– forțe active intermembranale ;
– transport pe calea veziculelor.

Factori fizico-chimici dependenți de structura membranei biologice ce determină transportul pasiv

Fluxul transmembranal de substanțe dizolvate se realizează prin difuzie prin mișcări ionice a moleculelor în solvent pînă la egalizarea concentrațiilor. Coeficientul de permeabilitate depinde de solubilitatea în lipide, de dimensiunile ionilor și de sarcinile lor electrice.

Trecerea apei prin porii celulari se face sub influența presiunii osmotice. Din cauza proprietăților sale moleculare de dipol scurgerea se face ordonat prin pori, existînd și o difuziune prin stratul lipidic. Membrana celulară are cea mai crescută permeabilitate pentru apă.

Difuzia facilitată se efectuează fără consum de energie metabolică. Se realizează prin formarea unui complex între substanța de transport și structura membranală ce facilitează transferul așa încît transportul în jurul gradientului se realizează cu o viteză mai mare decît cea asigurată de difuziune.

Potențialul electrochimic. Membrana separă două soluții de compoziție și concentrație ionică diferite. Intracelular se găsesc proteine ionizate încărcate electronegativ în timp ce extracelular predomină sodiul electropozitiv. Se formează un potențial electrochimic de membrană ce facilitează mișcarea pasivă a ionilor.

Potențialul de difuziune. Este generat de diferența de mobilitate a ionilor unei sări. Viteza inegală de difuziune a ionilor prin membrana celulară generează diferența de potențial.

Echilibrul de membrană Donnan. Celula vie poate fi comparată cu modelul de echilibru Donnan. Celula conține în interior macroioni proteici încărcați negativ, separați prin membrana celulară semipermeabilă. În lichidul interstițial concentrația anio-

Scanned with OKEN Scanner

nilor proteici este neînsemnată. Prezența macroionilor proteici nedifuzabili cu sarcini negative în interior determină acumularea la suprafața externă a membranei celulare de cationi difuzabili. Se realizează astfel o diferență de potențial între cele două compartimente.

Interpretarea potențialului de repaus al celulei nu explică producerea de umoare apoasă, dar constituie unul din mecanismele de producere a acestui potențial de membrană.

Transportul activ

Transportul activ, învingînd echilibrele electrice și osmotice, se face cu consum de energie favorizată de metabolismul celular. Transportul moleculelor prin membrană se face după fixarea lor pe transportori reprezentați de proteine. Mișcarea lor prin membrană e realizată pe seama energiei celulare. Sursa energetică este ATP-ul care dacă este blocat, transportul se oprește. Transportul este asigurat de un purtător care, în prezența energiei eliberate de ATP, se cuplează cu substanța de transport, formînd un complex purtător-substanță, care este transferat contra gradient pe suprafața opusă membranei unde se eliberează. Astfel sînt transportați activ Na^+ și alți ioni, glucoza și acizii aminați. Dar în schimbul celular, pe lîngă membrană s-a demonstrat că participă întreaga masă de citoplasmă ce determină legarea ionilor și substanțelor organice împotriva gradientelor de concentrație determniate de însuși specificul metabolic celular.

Încă din 1931 Friedenwald și Pierce au arătat existența unei bariere active a epiteliului ciliar care explică originalitatea umoarei apoase printr-o permeabilitate selectivă.

Duke-Elder, Davson și Woodin (1949) constată că transferul de substanțe din sînge în ochi este independent de greutatea lor moleculară. Epiteliul ciliar are deci o putere de discriminare chimică. De asemenea unele substanțe chimice se găsesc mai concentrate în umoarea apoasă decît în plasmă fără a putea să fie explicate printr-un metabolism local (acid ascorbic, bicarbonați). Microscopia electronică a arătat că este vorba de un transport activ pe cale veziculară.

Transportul pe cale veziculară

Lewis (1931) arată prin pinocitoză captarea de lichid în vezicula formată în celulă prin invaginarea membranei (fig. 6).

Membrana celulară se invaginează și înglobează sub formă de vacuole

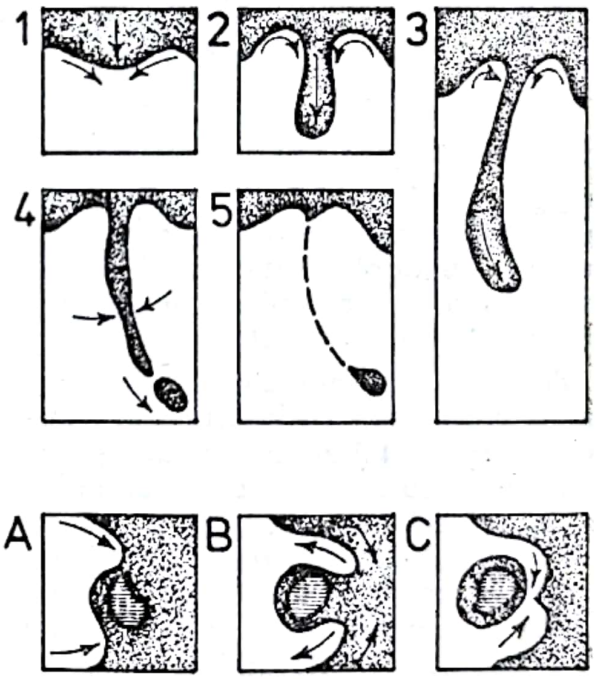

Fig. 6 — Fenomenul de pinocitoză (1–5), comparativ cu fagocitoza (A–C).

constituenți din mediul extern. Sub această formă vacuolele traversează celula și conținutul este eliminat la polul opus al acesteia. Transportul are un mecanism unic lizozomal. Aparatul lizozomal funcționează împreună cu

Scanned with OKEN Scanner

membranele reticulului endoplasmic şi cu membrana celulară din care formează pereţii veziculelor în care se încorporează particulele intra- şi extracelulare. Lizozomii sînt formaţiuni care celulei închid în ele depozite de substanţe precursoare care sînt utilizate pentru formarea de enzime (citocromoxidaza, anhidraza carbonică, dehidrogenaza, glicuronidaza, coli-

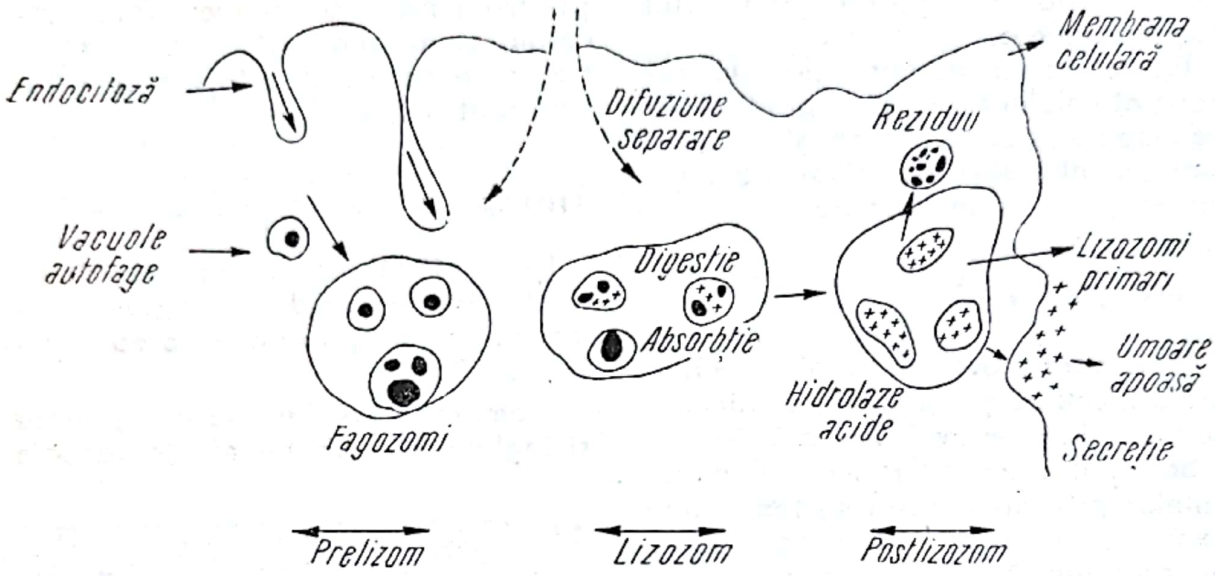

Fig. 7 — Funcţiile aparatului vacuolar.

se găsesc în interiorul celulei sub formă de corpusculi avînd originea în reticulul endoplasmatic, acel sistem intracelular de canaliculi şi vezicule descris de Porter şi Palade.

Proteinele enzime, sintetizate în ergastoplasmă sînt transportate prin canalele reticulului endoplasmatic şi depozitate în corpii denşi care conţin hidrolaze. Enzimele sînt apoi transportate spre aparatul reticular al lui Golgi în care s-ar forma lizozomii. Există o relaţie strînsă între reticulul endoplasmatic, aparatul reticular al lui Golgi şi formarea lizozomilor cu vezicule conţinînd enzime cu rol în transformarea substanţelor în funcţie de activitatea fiecărei celule.

În faza prelizozomală se produce captarea substanţelor din sînge prin endocitoză cu formarea de prolizozomi sau fagozomi. Fagozomii devin activi prin unirea cu lizozomul primar. Veziculele ce se formează în interiorul nesteraza). Aceşti produşi sînt prelucraţi în interiorul celulelor de către enzimele de natură lizozomală, apoi sînt eliminaţi spre celălalt pol al celulei sub formă de umoare apoasă. Urmează apoi faza post-lizozomală cu excreţia de umoare apoasă (fig. 7).

Aportul microscopiei electronice a clarificat incontestabil secreţia umoarei apoase de către celulele clare ale epiteliului ciliar. Este un transfer activ de umoare apoasă produsă de aceste celule, deci o secreţie. Astfel, toate fenomenele de formare de vezicule pe care le pune în evidenţă microscopia electronică arată prezenţa umoarei apoase la nivelul epiteliului ciliar. Structura capilarelor cu pereţi subţiri, pe alocuri cu aspect fenestrat este adaptată la transferul de lichid. În realitate este vorba de o permeabilitate biologică şi nu de pereţi discontinui.

Scanned with OKEN Scanner

Aceleași fenomene, dar în sens invers, au fost puse în evidență la nivelul peretelui intern al canalului Schlemm, astfel că umoarea apoasă este secretată și eliminată în mod continuu.

Dintre enzime au putut fi puse în evidență la nivelul epiteliului ciliar citocromoxidaza, anhidraza carbonică, dehidrogenaza, glicuronidaza, colinesteraza ș.a.

Citocromoxidaza este indispensabilă pentru activitatea secretorie a corpului ciliar. Studiul consumului de oxigen la nivelul corpului ciliar are un mare interes pentru a demonstra mecanismele ipotetice ale oxidoreducției. Prezența citocromoxidazei a putut fi demonstrată histologic prin reacția Nadi, care dă o coloratie albastru intens la nivelul celulelor epiteliale. Activitatea citocromoxidazei face parte din metabolismul celular deoarece ea nu apare în lichidul de spălare a țesutului. Prin metoda Keilin și Hartree s-a putut prepara o soluție purificată de citocromoxidază la nivelul proceselor ciliare. Ballantine (1956) a inhibat acțiunea citocromoxidazei injectînd în carotidă un colorant cianhidric (stirilchinolină) ce determină o diminuare a presiunii oculare. Acesta determină o diminuare a consumului de oxigen la jumătate, de partea ochiului hipoton și se manifestă numai de partea ochiului homolateral deoarece concentrația colorantului nu este suficientă pentru a interesa și ochiul opus.

S-au putut studia fenomenele respiratorii ale corpului ciliar izolat pe ochi de bovidee unde se poate cliva glanda ușor de mușchiul subiacent. Friedenwald, Herrmann și Moses (1943), Brückner (1945), De Roetth (1953) au constatat un consum dublu de oxigen la nivelul acestui țesut. Boss (1946) arată o activitate mai intensă cu un consum mai mare de oxigen la celulele epiteliului ciliar care vin în contact cu camera posterioară și un consum mai mic la cele ce vin în contact cu stroma.

Anhidraza carbonică este o enzimă cu rol important în toate procesele secretorii (mucoasă gastrică, plexuri coroide, corp ciliar). Atunci cînd se administrează acetazolamida ea poate lua locul enzimei în celulă și poate inhiba astfel secreția în proporția în care această secreție depinde de activitatea anhidrazei carbonice. Enzima dă posibilitate țesuturilor de a procura ioni de H^+ și HCO_3^- plecînd de la procese metabolice locale :

$$CO_2 + H_2O \underset{\text{anhidrază}}{\rightleftharpoons} H_2CO_3 \rightleftharpoons H^+ + HCO_3^-$$

Becker (1959) schițează rolul direct al anhidrazei carbonice în secreția umoarei apoase (fig. 8).

Din figură reiese că anhidraza carbonică eliberează ioni H^+ în timp ce ionii HCO_3^- se întorc în sînge în schimbul ionilor de Cl^- care trec în umoarea apoasă. La iepuri se produce din contră o trecere de ioni CO_3H^- în umoarea apoasă în timp ce ionii H^+ se întorc în sînge în schimbul ionilor de Na^+. De aceea în umoarea apoasă a iepurelui se găsește un exces de bicarbonați.

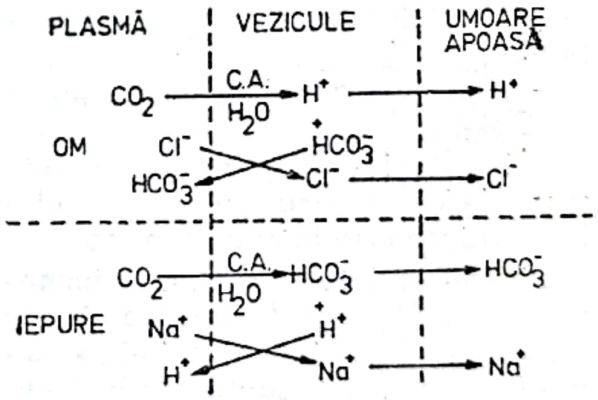

Fig. 8 — Ipoteza acțiunii directe a anhidrazei carbonice în secreția umoarei apoase.

Corpul ciliar este bogat în anhidrază carbonică. Van Goor (1948) a

629.711

BIBLIOTECA JUDEȚEANĂ „GH. ASACHI" IAȘI

Scanned with OKEN Scanner

constatat că anhidraza carbonică apare începînd din a IV-a săptămînă de dezvoltare embrionară la puiul de găină, la nivelul proceselor ciliare, atunci cînd nu se vede în alte țesuturi embrionare. Prezența sa în corpul ciliar coexistă cu o concentrație foarte ridicată de bicarbonați în umoarea apoasă. B. Becker (1959) a arătat că prin inhibarea anhidrazei carbonice cu acetazolamidă se provoacă o cădere a tensiunii oculare. Acetazolamida frînează secreția ciliară în mod identic pe ochii de om ca și la animale, alături de o diminuare a secreției gastrice, pancreatice. Reabsorbția în tubii contorți ai rinichiului este perturbată.

Holmberg (1957) a demonstrat pe ochii de iepure la microscopul electronic că acetazolamida reduce mișcările veziculelor de pinocitoză la nivelul celulelor epiteliale. După administrare de acetazolamidă, în epiteliul celulelor clare ale corpului ciliar la iepure se constată următoarele :

– mitocondriile cresc de la 0,18 la 0,25 μ la 15 minute după injecție și nu se modifică ulterior. Atunci cînd mărirea mitocondriilor se produce, apar modificări și în betacitomembrane ;

– o creștere a veziculelor în aparatul Golgi ;

– în citoplasmă apare o cantitate mare de vezicule cu oprirea veziculelor de pinocitoză în migrarea lor.

Din cele relatate rezultă că umoarea apoasă poate fi considerată ca un produs de secreție a epiteliului ciliar căruia i se poate atribui numele de glandă ciliară.

Proprietățile fizice ale umoarei apoase

Este un lichid limpede, cu greutate specifică medie de 1 005 (cu limite între 1 002–1 009), fiind ușor mai mare decît a apei. Indicele de refracție medie este de 1,336, tensiunea superficială 76,3 dyne/cm² la 37°, iar conductibilitatea electrică – care dă informații despre conținutul său în ioni – este de 173 la 37°C. Conductibilitatea electrică a umoarei apoase este mai mare decît a serului sanguin din cauza conținutului în proteine al acestuia din urmă care împiedică migrarea ionilor.

Vîscozitatea umoarei apoase, de care depinde rezistența la scurgere, este de 1,025–1,10 în raport cu apa la 22°. Este ușor mai mare decît a apei și mult mai mică decît a sîngelui.

Presiunea osmotică, care reflectă starea funcțională a barierei hemato-oculare, este echivalentă osmotic la o soluție de 0,1 593 M de ClNa, comparativ cu plasma care este de 0,1 543 M de ClNa. Cifrele variază după metoda de determinare folosită (metoda plasmolizei, crioscopică sau termo-electrică) ca și după regiunea de unde s-a făcut recoltarea eșantionului pentru testat : camera posterioară, camera anterioară, plasmă din arteriole sau din capilare. Presiunea osmotică variază în stări patologice, fiind ușor crescută în glaucom și se modifică după administrarea unor medicamente : atropina, homatropina, eserina (Bárány).

Reacția umoarei apoase (Ph) la om, determinată prin metoda colorimetrică și electrometrică de către Mawas și Vincent arată 7,5–7,6 în timp ce Baurmann indică 7,26. O oarecare tendință spre aciditate a fost raportată în ochiul glaucomatos și la pacienții cu cataractă.

De asemenea, Kinsey găsește că umoarea apoasă din camera posterioară este mai acidă decît cea din camera anterioară.

Scanned with OKEN Scanner

Compoziția umoarei apoase

În 1927, Duke-Elder, într-o monografie asupra acestui subiect subliniază că umoarea apoasă are aceeași compoziție ca și serul sanguin, iar constituenții ei pot fi împărțiți în trei grupe : substanțe coloide, substanțe difuzibile neionizate și substanțe difuzibile ionizate.

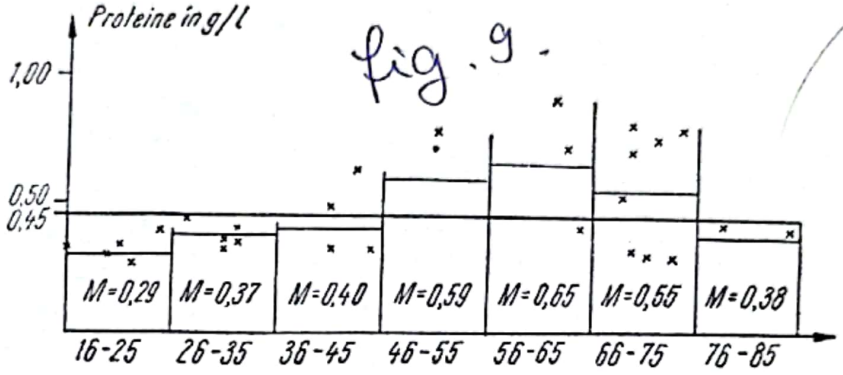

Fig. 9 — Variația nivelului proteinelor în umoarea apoasă în funcție de vîrstă (lupă Bessièrre).

Substanțe coloide

Substanțele coloide cuprind : proteinele, substanțele imunologice, acidul hialuronic și substanțele lipidice.

Proteinele se găsesc în umoarea apoasă într-un procent de 0,021 g la 100 ml, față de 7,06 g% în ser, deci în raport de 1/200. Electroforeza pe hîrtie de filtru sau pe agar a permis individualizarea fracțiunilor proteice ale căror valori variază după autori și după metoda folosită. În principiu se consideră că cifrele sînt apropiate între ser, umoarea apoasă și lichidul cefalorahidian (tabelul I).

TABELUL I

FRACȚIUNILE ELECTROFORETICE (%) COMPARATIV ÎN UMOAREA APOASĂ, SER ȘI LICHIDUL CEFALORAHIDIAN (DUPĂ BESSIÈRRE)

	Alb.	α	β	γ	A/G
U.A.	60	16	9	15	1,5
Ser	59,1	8,8	13,8	18,3	1,5
L.c.r.	59,6	12,8	19,0	9,8	1,5

Proteinele din umoarea apoasă provin din capilarele sanguine ale proceselor ciliare și nu s-au constatat diferențe între camera anterioară și camera posterioară. Cercetări efectuate pe om și animale au arătat variații în curba nictemerală a procentului de proteine din umoarea apoasă. Astfel, Anjou (1961) găsește o valoare minimă la 8 p.m. și o valoare maximă la 3 a.m. Același parametru, studiat după administrare de acetazolamidă și prin metoda ventuzei de sucțiune, arată că accelerarea formării de umoare apoasă duce la o diminuare a procentului de proteine în acest lichid. Se știe însă că variațiile curbei nictemerale ale tensiunii oculare sînt dependente și de variația diurnă a secreției glandelor endocrine sub acțiunea axei hipotalamo-hipofizare. Același autor (Anjou) cercetînd influența ACTH asupra tensiunii oculare și variației procentului de proteine, consideră că variația intrării de proteine în umoarea apoasă este consecința acțiunii hormonilor adrenocorticotropi.

În alterări ale barierei hemato-oculare (inflamatorii mai ales) conținutul de proteine în umoarea apoasă crește și se admite că într-un procent important ele provin din capilarele iriene, a căror permeabilitate este crescută.

Conținutul în proteine al umorii apoase a fost cercetat în diverse forme de glaucom și rezultatele sînt neconcordante după autori : Moreau (1957) găsește o diminuare a albuminelor,

Zondag găsește albuminele scăzute în glaucomul cu unghi închis, iar Borello și Bellone (1965) găsesc o creștere a albuminelor în glaucomul cu unghi deschis.

Bessièrre cercetează conținutul în proteine al umorii apoase pe grupe de vîrstă și găsește o creștere progresivă cu vîrsta (fig. 9).

Substanțe imunologice

Substanțele imunologice sînt legate de prezența proteinelor în umoarea apoasă. S-au pus în evidență anticorpi, aglutinine și hemolizine la ochiul normal.

Prin tehnici microchimice s-a demonstrat prezența în umoarea apoasă de transaminaze, peptidaze, aldolaze, dehidrogenază lactică și malică. Prezența hialuronidazei în umoarea apoasă este foarte mult discutată. Cei mai mulți autori (Bárány, 1955) sînt de părere că nu există în umoarea apoasă, alții consideră că prezența ei în lichidul camerian contribuie, prin acțiunea asupra acidului hialuronic din țesutul trabecular, la menținerea unei facilități normale la scurgere.

Originea enzimelor din umoarea apoasă este considerată a fi ca și a proteinelor, tot sanguină.

Acidul hialuronic a fost identificat în umoarea apoasă de Meyer și Palmer (1936). Are o greutate moleculară mare (200–500 000) în funcție de gradul de polimerizare. Gradul de polimerizare este diferit la ochiul normal față de cel glaucomatos. Se consideră că provine din vitros. Semnificația lui în umoarea apoasă nu este cunoscută.

Substanțele lipidice au fost dozate în umoarea apoasă în concentrație de 4 mg/100 ml de către Berzelius, Conen și Duke-Elder. În condiții patologice se găsesc în cantități mari și se pare că provin din degenerescență tisulară, exsudație sau transportate de leucocite.

Substanțele difuzibile neionizate

Glucoza. De la descoperirea sa în umoarea apoasă în 1859 de către Claude Bernard, zahărul a făcut obiectul a foarte numeroase cercetări din cauza rolului său important în nutriția cristalinului și a tuturor țesuturilor care mărginesc camerele ochiului. Ask în 1914 și Duke-Elder în 1927 au găsit un nivel aproape egal cu cel din sînge. Valoarea variază după autori între 75 și 95%. Davson remarcă conținutul mai scăzut în glucoză al vitrosului comparativ cu umoarea apoasă. El vede în aceasta un argument al consumului intens de glucoză de către retină.

Pătrunderea glucozei în camera anterioară se face printr-un proces fizic de difuziune în legătură cu greutatea ei moleculară specifică. Difuziunea are loc nu numai la nivelul proceselor ciliare ci la nivelul tuturor țesuturilor vascularizate ale ochiului. Greutatea moleculară nu pare să fie însă singurul factor care influențează penetrarea glucozei în ochi, se pare că procesele ciliare au o permeabilitate particulară pentru ea.

Glucoza părăsește ochiul în parte prin căile de scurgere ale umoarei apoase, în parte prin difuziune în vitros. O altă fracțiune este utilizată pentru metabolismul cristalinului și al țesuturilor din jur.

În afachie și cataractă traumatică s-a găsit o creștere a concentrației de glucoză. Duke-Elder și Davson estimează la 0,15 mg/oră consumul de glucoză al cristalinului.

Ureea reprezintă 80–96% din nivelul sanguin. Este foarte solubilă în apă și are o greutate moleculară mică. Aceste proprietăți nu pot explica concentrația mai scăzută în umoarea apoasă decît în sînge. Ureea este în concentrație mai mare în camera anterioară decît în camera posterioară,

Scanned with OKEN Scanner

ceea ce îl face pe Kinsey să afirme transferul difuzional la nivelul capilarelor irisului. Tioureea penetrează în umoarea apoasă mult mai rapid decît ureea.

După administrarea de acetazolamidă, crește conținutul în uree al umoarei apoase.

Concentrația scăzută a ureei în umoarea apoasă joacă se pare un rol în menținerea unei oarecare hipotonii oculare. Injectarea intravenoasă de uree 30% determină o hipotonie oculară prelungită, utilizată la om în cazurile de glaucom acut sau pentru hipotonizare preoperatorie.

Alte substanțe azotate evidențiate în umoarea apoasă sînt acidul uric, în procent de 2,8 mg% față de 4,8 mg% în ser și creatinina. Creatinina se găsește în umoarea apoasă într-o concentrație mai mică decît în sînge și penetrarea lentă prin bariera hemato-oculară este explicată prin greutatea sa moleculară mare.

Acizii aminați au fost studiați în umoarea apoasă după descoperirea cromatografiei pe hîrtie, în 1944 de către Condsen, Gorden și Martin.

S-au identificat 18 acizi aminați : alanina, serina, valina, leucina, izoleucina, în concentrații importante ; fenilalanina, glicina, în concentrații moderate și acidul aspartic, acidul glutamic, teonina, tirozina, lizina, histidina, arginina, prolina, acidul disteic și taurina în concentrații scăzute. Metionina, care lipsește în ser, se găsește în concentrație mare în umoarea apoasă. Ea are rol important în metabolismul intermediar, fiind o sursă de grupări metil mobile.

După Kirsten și Dardenne, la bou, și după Reddy, la iepure, unii aminoacizi se găsesc în concentrație mai mare în umoarea apoasă decît în ser. Aceștia sînt : alanina, fenilalanina, glicina, cisteina, acidul glutamic, histidina, leucina, izoleucina, taurina și tirozina. Aceasta confirmă existența unui transport activ pentru acizii aminați la nivelul epiteliului ciliar.

Eliminarea acizilor aminați se face pe căile normale de scurgere ale umoarei apoase dar o parte din ei intră în metabolismul țesuturilor ce mărginesc camerele ochiului.

Electroliții difuzibili

Au fost studiați cu ajutorul radioizotopilor care au adus lămuriri asupra acestui capitol. S-au folosit de către Kinsey, Grant și Cogan (1942), Na_{24}, Cl_{38} și P_{32} ca radioindicatori în studiul barierei hemato-oculare. Cercetarea comparativă a concentrației electroliților din sînge și din umoarea apoasă arată modul lor de penetrare în ochi. Valorile găsite de Duke-Elder în 1927 sînt : Na = 0,365 g ; K = 0,023 g ; Ca = 0,07 g ; Mg = 0,017 g ; Cl = 0,458 g ; fosfat anorganic = 0,04 g ; sulfat anorganic = 0,061 g la 100 cm^3.

Sodiul reprezintă mai mult de 9,5% din toți cationii conținuți în umoarea apoasă, ceea ce îi conferă o particularitate importantă din punct de vedere osmotic.

Raportul de sodiu în umoarea apoasă/plasmă este de 0,94 după Davson și de numai 0,80 după Bessièrre. Concentrația sodiului în umoarea apoasă este deci mai scăzută decît cea din plasmă dar mai crescută decît se poate deduce conform echilibrului de membrană. Aceasta argumentează ideea mecanismului de transfer activ a sodiului în umoarea apoasă la nivelul proceselor ciliare. S-a calculat că în umoarea apoasă intră 0,34μEq de sodiu/minut (Cole). Acest proces este inhibat în proporție de 40% după administrarea de dinitrofenol, fluorocetamid, spironolactonă și ouabainâ. Diferența de potențial existentă între umoarea apoasă și sînge de o parte și epiteliul ciliar pe de altă parte este întîlnită la toate membranele biologice la nivelul că-

Scanned with OKEN Scanner

rora există mecanism de transport activ.

Bárány apreciază după ligatura carotidei că în umoarea apoasă pătrunde prin ultrafiltrare o cantitate mică de sodiu.

Eliminarea sodiului se face prin căile normale de scurgere ale umoarei apoase și numai o cantitate foarte redusă prin difuziune în țesuturile vecine.

Potasiul se găsește în umoarea apoasă într-un procent mai scăzut decît în plasmă. Raportul U.A./plasmă este apreciat între 0,93–0,86. Bessièrre găsește acest raport de 0,75, apropiat deci de cel al sodiului și sub nivelul unui dializat de plasmă, care ar trebui să fie 0,96.

Pătrunde în umoarea apoasă la nivelul corpului ciliar și este eliminat pe calea canalului Schlemm. Schimburile difuzionale sînt considerate neglijabile.

Calciul se găsește în concentrație mică în umoarea apoasă față de plasmă deoarece jumătate din calciul sanguin este legat de proteine și nu poate difuza. Raportul U.A./plasmă este de 0,58, în timp ce raportul unui dializat este de 0,63.

Magneziul se găsește în umoarea apoasă într-un echilibru strîns cu concentrația din plasmă, raportul U.A./plasmă fiind în jurul valorii dializatului de 0,80.

Clorurile au fost dozate prima oară în umoarea apoasă de către Berzelius. La om s-a găsit comparativ cu plasma un exces de cloruri, raportul U.A./plasmă fiind între 1,08–1,13. Mecanismul de trecere a clorurilor în umoarea apoasă nu este elucidat încă ; Cole consideră că transportul activ al sodiului la nivelul proceselor ciliare este urmat de o deplasare pasivă de cloruri, iar alți autori remarcă un echilibru în balanță între concentrația de bicarbonați și aceea de cloruri.

Bicarbonații sînt greu de apreciat exact cantitativ din cauza degajării gazului carbonic în cursul reacției. Raportul U.A./plasmă este apreciat în jur de 0,93 la om. Procentul variabil la diverse specii pune în discuție ideea dacă pătrunderea în umoarea apoasă se face numai prin difuziune. Ca și pentru cloruri se admite că bicarbonații urmează transportul activ al ionilor de sodiu și că neutralitatea umoarei apoase este dată de echilibrul între ionii de sodiu cu clorurile și bicarbonații. La iepure, Kinsey a găsit o concentrație mai mare în camera posterioară decît în camera anterioară și aceasta a atribuit-o difuziunii spre vasele irisului.

Concentrația bicarbonaților se modifică în alterările permeabilității barierei hemato-oculare, în tulburarea activității metabolice a cristalinului și în alterări circulatorii.

După administrarea de inhibitori ai anhidrazei carbonice, bicarbonații diminuă net în umoarea apoasă. Bazați pe aceasta, Friedenwald și Kinsey atribuie bicarbonaților un rol fundamental în formarea umoarei apoase la primate.

Acidul ascorbic a fost descoperit în umoarea apoasă în 1833 de către Harris. Este în concentrație mult mai mare în umoarea apoasă decît în plasmă, de circa 15–30 ori. Concentrația mai mare în umoarea apoasă se instalează la om între luna a 6-a și a 9-a a vieții intrauterine, iar la iepure după a 27-a zi de la naștere. Explicația pare să fie dată de facultatea corpului ciliar de a transporta activ acidul ascorbic, care nu este maturată decît la această vîrstă.

Creșterea artificială a concentrației de acid ascorbic în sînge duce la creșterea conținutului său și în umoarea apoasă pînă la o anumită limită, însă. Creșterea fluxului sanguin la nivelul corpului ciliar poate duce de asemenea la creșterea concentrației de acid

Scanned with OKEN Scanner

ascorbic în umoarea apoasă. După ce se atinge nivelul de saturație al procesului de transport activ, numai o cantitate mică de acid ascorbic mai poate pătrunde în umoarea apoasă prin difuziune.

Concentrația acidului ascorbic în camera posterioară este mai crescută decît în camera anterioară. Aceasta este explicată de Kinsey prin reabsorbția prin vasele iriene.

Friedenwald consideră că acidul ascorbic are un rol intermediar pentru transportul de oxigen în cursul schimburilor ionice între epiteliu și stroma ciliară care duce la formarea umoarei apoase.

În inflamații și în cataractă diminuează concentrația acidului ascorbic.

Acidul lactic, piruvic și *citric.* Acidul lactic se găsește în umoarea apoasă într-o concentrație de 1,5 ori mai mare față de plasmă. Nivelul lui depinde nu numai de nivelul sanguin dar și de activitatea metabolică a țesuturilor din jur ; el rezultă din activitatea glicolitică a cristalinului. Concentrația lui diminuează cu vîrsta și în afachie. Poate difuza în umoarea apoasă din cornee și din vitros, în acesta din urmă acumulîndu-se de la nivelul retinei.

După administrarea de acetazolamidă, prin diminuarea formării umoarei apoase, crește concentrația acidului lactic în camerele ochiului.

Acidul piruvic se găsește în umoarea apoasă într-o concentrație de trei ori mai mare decît în sînge. Provine și el din cristalin și corpul vitros.

Acidul citric se găsește într-o concentrație mai mică în umoarea apoasă decît în plasmă, atît la om cît și la animale.

Fosfații intervin în metabolismul hidraților de carbon ai cristalinului și retinei. Concentrația lor în umoarea apoasă este mai mică decît aceea a unui dializat de plasmă. Astfel 0,5% din fosfații umoarei apoase se schimbă pe minut cu țesuturile din jur. Camera anterioară este mai bogată în fosfați decît camera posterioară și se pare că retina deversează fosfații în curentul sanguin.

Bromurile și iodurile apar în umoarea apoasă după administrarea lor pe cale medicamentoasă. Bromurile apar în aceeași concentrație ca în sînge, iodurile în cantitate mai redusă.

Sulfamidele realizează un raport U.A./plasmă egal cu unitatea (Duke-Elder).

Tiocianații au un raport U.A./plasmă de 0,46–1,24.

Gazele dizolvate în umoarea apoasă

Bioxidul de carbon se găsește în umoarea apoasă între 40–73 volume la %. Kinsey găsește conținutul cel mai mare în camera posterioară.

Oxigenul este apreciat la o tensiune de 40–45 mmHg. Bariera hemato-oculară este foarte permeabilă pentru oxigen și are un nivel de difuziune analog aceluia al alcoolului etilic. Părerile diferă în ceea ce privește posibilitatea pătrunderii transcorneene a oxigenului.

Dizolvat în umoarea apoasă, oxigenul este utilizat pentru metabolismul țesuturilor din jur : stroma corneeană, cristalin, retină.

Circulația umoarei apoase

Umoarea apoasă este animată de mișcări foarte diverse : micromișcări difuzionale în ambele sensuri între umoarea apoasă și pereții camerulari ; macrocirculația cu sens unic de la camera posterioară spre camera anterioară ; brasajul permanent provocat de contracția mușchiului ciliar, a iri-

Scanned with OKEN Scanner

sului și a orbicularului pleoapelor ca și de mișcările globului. Aceste micromișcări sînt invizibile.

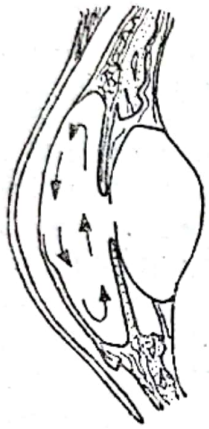

Fig. 10 — Curentul de convecție termic al umoarei apoase în camera anterioară.

Curentul umoral de la camera posterioară spre camera anterioară este evidențiat după injecția de fluoresceină în circulația generală.

Spontan vizibil este numai curentul de convecție termic (fig. 10).

A fost descris de Erlich, Leber și Pflüger înainte de apariția biomicroscopului și a fost demonstrat la gonioscopie de Erggelet, Berg. Există o diferență marcată de temperatură între cornee (10°) și organism. Umoarea apoasă care are o temperatură de 31° urmează o mișcare ascendentă înaintea irisului. Acest circuit se stabilește la o viteză variabilă 1–2 mm în 3–4 secunde, mai rapidă la nivelul suprafețelor decît în centrul camerei anterioare. În caz de proteinoză excesivă curentul de convencție se încetinește și dispare chiar. El devine foarte evident în caz de apariție a celulelor inflamatorii sau după injecția de fluoresceină.

Prin modificarea poziției capului se modifică și sensul lui. A putut fi reprodus artificial pe ochi enucleați prin răcirea sau încălzirea corneei la o temperatură mai mare decît a irisului.

Scanned with OKEN Scanner

II

Determinarea debitului umoarei apoase

Dispunem astăzi de o serie de procedee de investigație a secreției ciliare care permit aprecierea ei cantitativ. Unele sînt metode chimice, utilizînd ciclul unor substanțe martor, altele metode pur fizice. Modificarea debitului secretor al corpului ciliar după administrarea de inhibitori ai anhidrazei carbonice a adus o importantă contribuție la studiul proceselor secretorii.

Datele obținute pot da valori absolute ale debitului ciliar (mm^3 de umoare apoasă secretați pe minut) sau valori relative (coeficienți de debit) care indică prin comparație cu normalul starea secreției.

I. Metodele chimice cuprind :

– procedeele care utilizează ciclul fluoresceinic ;

– studiul ciclului altor substanțe martor : ascorbați, lactați ;

– studiul compoziției umoarei apoase în diverse stări de echilibru.

II. Metodele fizice cuprind :

– tonografia ;

– perfuzia ochiului *in vivo* ;

– ventuza de sucțiune.

Metode chimice

Procedeele fluoresceinice

Dacă se injectează fluoresceină sodică intravenos, o parte din colorant se fixează pe proteinele sanguine și o altă parte rămîne liberă. Colorantul liber din sînge difuzează la nivelul corpului ciliar în același timp cu apa. Seidel (1918) a demonstrat că fluoresceina nu pătrunde în ochi decît pe această cale și urmează fluxul umoarei apoase din camera posterioară prin pupilă în camera anterioară. Ea nu ajunge în ochi pe calea capilarelor iriene. Seidel găsește că după 30 de minute de la injecția intravenoasă a colorantului, concentrația lui în camera anterioară atinge totdeauna același nivel pentru același ochi. Dacă se injectează fluoresceină în vitros ea ajunge pînă la urmă tot în camera anterioară. Dovada penetrării ciliare a fluoresceinei a fost făcută gonioscopic de Kagejama (1951), care a urmărit la gonioscop procesele ciliare pe un ochi la care s-a făcut în prealabil iridectomie. La ochiul normal fluoresceina apare la nivelul proceselor ciliare, în timp ce în inflamații ea apare și la nivelul capilarelor iriene. Cantitatea de colorant care difuzează prin capilarele iriene este la ochiul normal practic neglijabilă și de aici Kinsey trage concluzia că umoarea apoasă, ajunsă pe această cale în ochi, este în cantitate așa de mică încît practic nu influențează cifrele debitului secretor ciliar.

Amsler observă fluorometric apariția colorantului în camera anterioară și notează concentrația sa timp de 30 minute. Valorile obținute nu pot da indicații exacte despre debitul secretor pe minut, fiind valori relative (fig. 11).

Scanned with OKEN Scanner

Valori absolute se pot obține cu tehnici care urmăresc nivelul de dispariție al colorantului din umoarea apoasă, fiind antrenat de fluxul apos.

În glaucomul cu unghi deschis debitul este scăzut : 1,67±0,42 mm³/min. Aceasta arată că hipertonia nu este datorată hipersecreției ciliare.

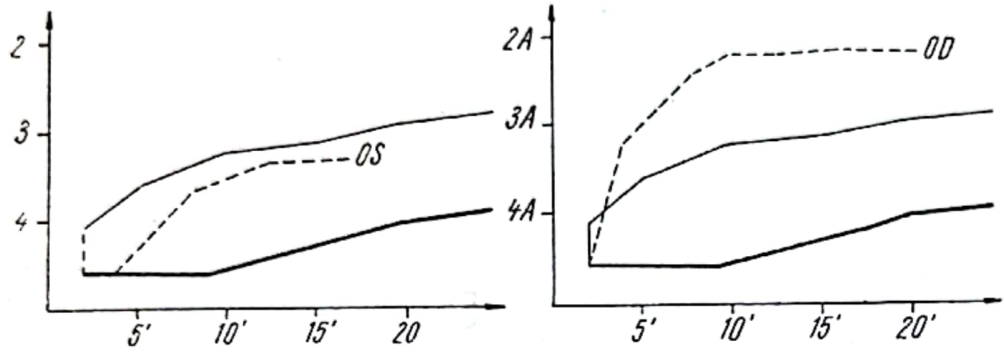

Fig. 11 — Fluorometrie într-un caz de glaucom acut la ochiul drept, ochiul stîng fiind normal.

Metoda fluoresceinică Goldmann este o metodă de laborator complicată dar care dă valorile absolute ale debitului pe minut. Cu un fluorometru, adaptat la biomicroscop, se măsoară optic concentrația fluoresceinei în camera anterioară după injectarea intravenoasă a colorantului. Concomitent cu măsurarea fluorescenței umoarei apoase se prelevează și sînge și se determină concentrația colorantului în ultrafiltratul de sînge pentru a se aprecia fluoresceina liberă circulantă. Determinarea se repetă timp de 2 ore și se obțin două curbe : una în umoarea apoasă și alta în sînge. O formulă stabilită de Goldmann dă relația între concentrația fluoresceinei în camera anterioară și în sînge.

Metoda are inconvenientul că exprimă debitul de umoare apoasă în funcție de volumul camerei anterioare care trebuie măsurat.

După această metodă debitul de umoare apoasă pe minut este de 2,2±0,37 mm³. Pentru o cameră anterioară cu un volum de 212 mm³ debitul mediu este de 2,49 mm³/min., iar pentru un volum de 137 mm³, debitul este 2,01 mm³/min.

În glaucomul cu unghi închis debitul este evident crescut : 4,1± 1,16 mm³/min.

În cazurile de glaucom absolut se notează o diminuare marcată în secreție. Aceasta corespunde atrofiei corpului ciliar, constatată histologic.

După ciclodializă, sclerectomie anterioară sau iridectomie urmează un stop secretor pasager.

Metoda folosită de Goldmann este foarte exactă pentru că nici un aparat nu se atinge de glob (care rămîne neinfluențat), iar determinarea concentrației se face în momentul în care concentrația colorantului începe să scadă în camera anterioară ; se evită astfel orice factor de eroare. Metoda este însă foarte laborioasă.

Metoda semicantitativă imaginată de Weekers și Delmarcelle (1954) instilează în fundul de sac conjunctival din 2 în 2 minute trei picături de fluoresceină sodică 10% și observă fluorometric polul anterior timp de 20 de ore. După rapiditatea de decolorare a lichidului camerular se determină un coeficient de debit al umoarei apoase. Cu ajutorul unui abac se citesc direct valorile relative. Pentru a le transforma în valori absolute (debit de umoare

Scanned with OKEN Scanner

apoasă în mm³/min.) trebuie determinat volumul camerei anterioare și trecerea fluoresceinei prin cornee în camera anterioară, ceea ce complică metoda foarte mult.

Langham și Wybar (1953–1954), cu o metodă similară, măsoară fluorescența umoarei apoase cu o celulă fotoelectrică (fluorometrie).

Valorile coeficientului de debit pe care le dau Weekers și Delmarcelle sînt între 0,34–0,65, cu o valoare medie de 0,50. Aceasta înseamnă că într-un minut concentrația colorantului a scăzut la 50%.

În galucomul cu unghi deschis autorii găsesc, în 18 cazuri netratate, un debit normal sau ușor scăzut.

În glaucomul cu unghi închis nu au găsit o creștere de debit.

Timpul de apariție al fluoresceinei. Metoda se bazează pe ideea lui Friedenwald de a cerceta dacă timpul de apariție al colorantului se poate corela cu debitul de umoare apoasă.

Se injectează în 10 secunde în vena marginală a urechii de iepure fluoresceină 5%. Se observă în camera obscură, la lampa cu fantă apariția colorantului în vasele conjunctivale și în acest moment se declanșează cronometrul. Se notează apoi apariția fluoresceinei în cîmpul pupilar. Dinner și Friedenwald găsesc 95 de secunde timpul între apariția fluorescenței în vasele conjunctivale și în aria pupilară.

Metoda oferă, ca și precedenta, valori relative.

Determinările făcute după administrare de acetazolamidă au dus la concluzia că debitul de umoare apoasă este invers proporțional cu timpul de apariție a fluoresceinei.

Procentajul de modificare al debitului după acetazolamidă este calculat de Becker după formula :

$$F\% = 100\left(\frac{T_1 - T_2}{T_2}\right)$$

în care :

F%=procentajul de modificare al debitului ; (F. floro=debit)

T= intervalul de timp între apariția fluoresceinei în vasele conjunctivale și aria pupilară ;

T_1=înainte de administrarea medicamentului ;

T_2=după administrarea medicamentului.

Cu această formulă găsește o diminuare a debitului cu 49% la iepure și cu 55% la om după administrarea a 500 mg sulfamidă.

Ciclul substanțelor martor

Metoda se bazează pe determinarea comparativă a concentrației unei substanțe în plasmă și în umoarea apoasă și calculul debitului în funcție de aceasta. După o formulă de calcul a lui Kinsey se ține seama de : coeficientul de transfer prin umoarea apoasă la intrarea și la ieșirea din camera anterioară, coeficientul de transfer prin difuziune a substanței între plasmă și camera anterioară, concentrația unei substanțe în camera posterioară, concentrația unei substanțe în umoarea apoasă a camerei anterioare, concentrația în plasmă, procentul de admisie a substanței din camera posterioară prin fluxul de apos ; procentul de difuziune din plasmă în camera anterioară ; pierderea de substanță din camera anterioară prin fluxul de umoare apoasă ; procentul de modificare al concentrației în camera anterioară pe unitatea de timp.

Ecuația aceasta stă la baza măsurării debitului de umoare apoasă la animalul de laborator prin metode chimice.

Ciclul acidului ascorbic a fost utilizat la iepure de către Becker și s-a găsit o valoare a debitului de 3,5 mm³/minut, reducîndu-se cu 55%, adică la 1,7 mm³/min. după acetazolamidă. Aceste valori de debit sînt în perfectă concordanță cu datele obținute prin

Scanned with OKEN Scanner

tonografie (3,6 mm³/min.) sau prin perfuzie (3,5 mm³/minut).

Cu aceeași tehnică se mai folosesc ca substanțe martor bicarbonații și clorurile.

Studiul compoziției umoarei apoase în stare de echilibru

Se prelevează un eșantion de umoare apoasă de la un iepure normal și apoi de la un iepure tratat cu acetazolamidă. Studiul concentrațiilor permite obținerea de valori relative.

Se determină concentrația substanței martor în plasmă și în umoarea apoasă a celor două camere. Se stabilește apoi debitul după raportul coeficientului de difuziune. Valorile obținute de Becker prin această metodă sînt în acord cu rezultatele obținute prin alte metode (tabelul II).

TABELUL II

CONCENTRAȚIA ASCORBATULUI ÎN UMOARE APOASĂ ÎNAINTE ȘI DUPĂ ADMINISTRARE DE ACETAZOLAMIDĂ

înainte	după
K_f, $K_d = 3,7$	K_f, $K_d = 1,5 (-60\%)$
2. Concentrația bicarbonaților în aceleași condiții	
K_f, $K_d = 1$	K_f, $K_d = 0,36$ (-64%)

Metode fizice pentru măsurarea debitului de umoare apoasă

Între debitul de umoare apoasă și presiunea de scurgere există un raport de proporționalitate definit printr-o constantă care se numește *coeficientul de facilitate la scurgere al umoarei apoase (C).*

$$C = \frac{F}{P_o - P_v}$$

În clinică se pot măsura P_o, P_v și C. Determinarea coeficientului de facilitate la scurgere este posibilă prin tonografie, iar pe ochiul enucleat prin perfuzie.

Tonografia

Metoda măsoară și înscrie căderea de presiune care se produce în ochi în timpul cît se lasă pe cornee un tonometru de indentație (fig. 12).

Această metodă provoacă o creștere a presiunii intraoculare (P_t) și o deplasare lichidiană egală cu volumul de indentație corneeană, absorbit pe de o parte de elasticitatea scleralâ solicitată și de forța $F_t - P_o$ și pe de altă parte de o ieșire de umoare apoasă superioară scurgerii normale. Acești doi factori impun completarea ecuației fundamentale a lui Grand care exprimă facilitatea la scurgere prin unitatea de timp cu raportul diferenței de volum/diferență de presiune.

$$C = \frac{V}{P \cdot t} \text{ sau } \frac{V_2 - V_1}{(P_t - P_0).t}$$

Scăderea presiunii oculare face ca sclera deformantă să-și reia progresiv dispoziția normală ; scurgerea revine spre valoarea normală în timp ce P_t tinde spre P_o (fig. 13).

P_o este cunoscut, fiind măsurat la aplanație la începutul probei.

P_t variază în cursul tonografiei și Grand utilizează presiunile tonometrice medii.

$$P_m = \frac{P_{t_1} + P_{t_2}}{2}$$

După corecția modificărilor de volum și variația presiunii venoase episclerale se ajunge la următoarea formulă a facilității la scurgere :

$$C = \frac{(V_{c_2} - V_{c_1}) + \left(\frac{1}{K_r} \log \frac{P_{t_1}}{P_{t_2}}\right)}{(P_m - P_o - P_v) \cdot T}$$

Scanned with OKEN Scanner

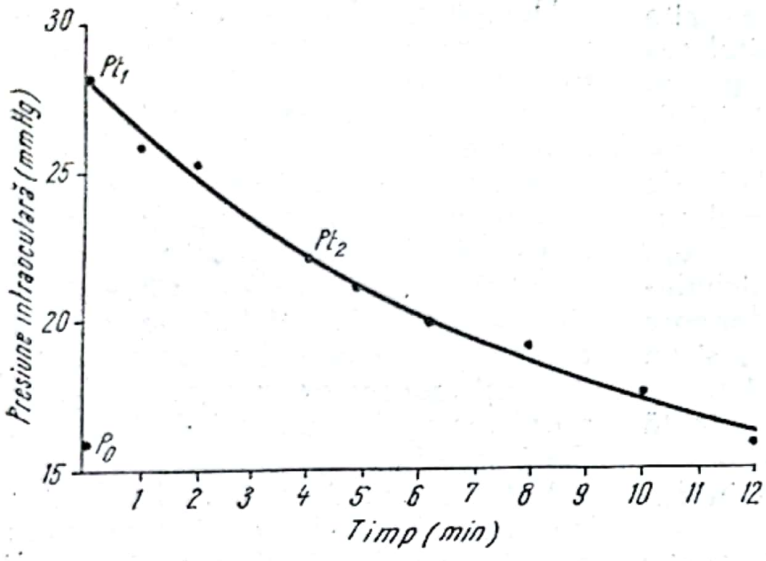

Fig. 12 — Scăderea presiunii oculare sub acțiunea presiunii tonometrice timp de 12 minute.

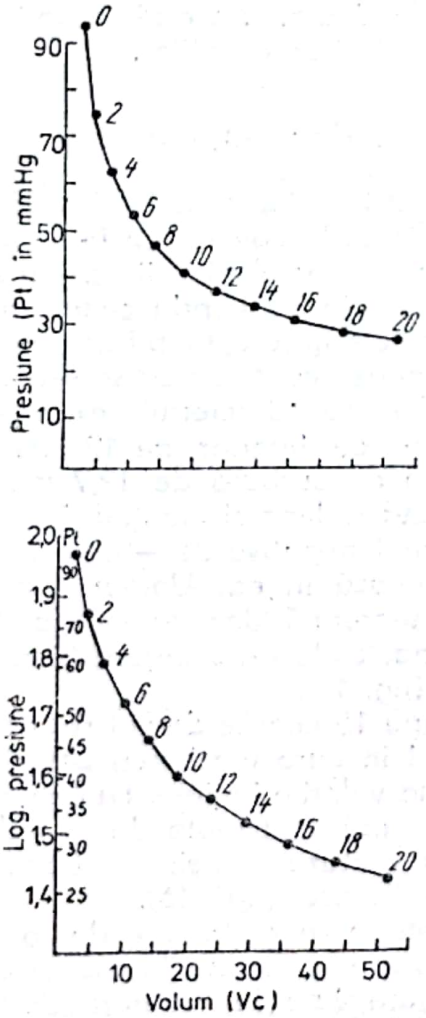

Fig. 13 — Modificările de volum și de tensiune oculară în cursul tonografiei.

Aplicînd apoi formula fundamentală : $F=C\ (P_o-P_v)$ se ajunge la determinarea debitului secretor ciliar (F), pe baza datelor tonografice. Valoarea lui P_v este fixată însă arbitrar la 10 mmHg. Utilizarea acestei valori în toate cazurile riscă de a da erori, mai ales la subiecții la care P_o este egală sau inferioară lui 10. În acest caz particular valoarea debitului este negativă.

Goldmann obține prin comparație un debit de 1,29 mm^3/minut prin fluorometrie și 2,1 mm^3/minut (luînd $P_v=9{,}2$) prin tonografie.

Tonografia, ca metodă de determinare a facilității la scurgere, prezintă mulți factori de eroare, rezultați din tehnică și aparatură. Calculul debitului, pornind de la datele tonografice, va prelua deci toți acești factori de eroare și de aici inexactitatea valorilor obținute.

Perfuzia

A fost prima tehnică fizică, de laborator, cu care s-au măsurat diferitele componente ale tensiunii oculare. Utilizată cel mai adesea pe ochiul enucleat, ea permite calculul coeficientului de facilitate la scurgere. Uti-

Scanned with OKEN Scanner

lizată pe ochiul *in vivo*, ea permite stabilirea valorii lui P_o și debitul secretor ciliar, evitînd factorii de eroare ai tonografiei (curbura corneei și rigiditatea vîsco-elastică). Precizia crește dat fiind că nu utilizează tabele de calibrație ca tonografia. Aparatul cuprinde o canulă introdusă în camera anterioară pentru admiterea lichidului de perfuzie ; un sistem tubular care leagă canula la un manometru și un rezervor mobil care permite să intre lichid sub presiune constantă ; o pipetă cu un menisc de aer cu care se măsoară volumul de lichid scurs în camera anterioară.

Lichidul și presiunea de perfuzie sînt variabile după autori. Debitul minut este direct proporțional cu presiunea de perfuzie.

$$F = C \cdot P_i$$

F = debitul în mm^3/minut ;
C = coeficientul de facilitate la scurgere constant al ochiului explorat.
P_i = presiunea de perfuzie.

Pentru ochiul *in vivo* presiunea reală eficace este $P_i - P_o$ astfel că $F = C(P_i - P_o)$ asemănătoare formulei lui Goldmann : $F = C(P_o - P_v)$.

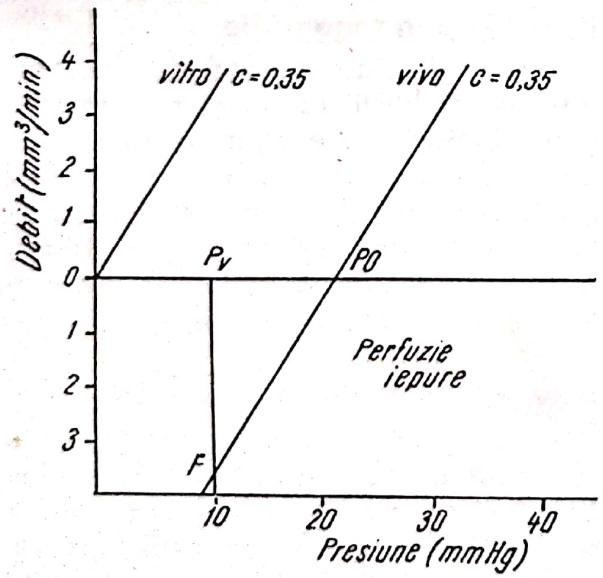

Fig. 14 — Relația liniară între presiunea de perfuzie și debit. Panta dreaptă este facilitatea la scurgere.

Notînd pe abscisă P_i și pe ordonată F, panta este caracteristică pentru C (fig. 14).

Panta dreaptă este facilitatea la scurgere.

Becker a furnizat expresia grafică pentru ochiul enucleat și pentru ochiul *in vivo* față de o aceeași valoare C. În primul caz dacă $F = 0$; $P_i = 0$, *in vivo* $F = 0$, $P_i = P_o$ astfel că dreapta taie axa orizontală pentru valoarea lui P_o. Aceeași transcriere grafică se poate face pentru formula lui Goldmann : $F = C(P_o - P_v)$.

Valorile medii găsite de Becker pe ochi normal de iepure sînt : $P_o = 19$ mm Hg, $C = 0{,}35$, $F = 3{,}5$ mm^3/minut. Valoarea debitului ciliar este deci identică cu cea obținută prin studiul ciclului ascorbaților.

Ventuza de sucțiune

A fost imaginată în 1934 de Rosengren. Metoda constă din întreruperea temporară a eliminării de umoare apoasă din ochi prin compresiunea căilor de scurgere, timp în care umoarea apoasă continuă să se secrete. O ventuză cu diametrul exterior de 20 mm, cel interior de 12 mm și cu o rază de curbură de 12,7 mm este aplicată la limb și menținută datorită presiunii negative de −50 mm Hg ce se creează în ea. Umoarea apoasă este secretată dar nu se mai poate elimina, căile de scurgere fiind colabate (fig. 15).

După 15 minute de vid se măsoară timpul în care tensiunea oculară revine la valorile inițiale. La ochiul normal, după 15 minute de la îndepărtarea ventuzei, tensiunea oculară se normalizează (fig. 16).

Metoda permite pe de o parte a aprecia permeabilitatea căilor de scurgere și pe de altă parte de a evalua debitul secretor ciliar.

Tehnică : anestezia corneei cu xilină 2%. Se măsoară tensiunea oculară

Scanned with OKEN Scanner

inițială (P_o) cu tonometrul Schiötz sau la aplanotonometru. Se aplică ventuza de sucțiune la ambii ochi și printr-o diferență de 5 cm a coloanei de mercur se obține o presiune negativă de −50 mm Hg. După 15 minute se întrerupe vidul, ventuzele se deplasează de limb și se măsoară din nou tensiunea oculară. După alte 15 minute urmează o nouă tonometrie (P_1). Cu ajutorul tabelelor Friedenwald (1957) valorile tensionale P_0 și P_1 sînt transformate în modificări de volum. Diferența ΔV (V_1-V_0) indică secreția ciliară în timpul celor 15 minute ale probei.

Dimensiunile aparatului, valoarea optimă a presiunii negative, ca și timpul de aplicare a presiunii negative au fost deduse prin cercetări experimentale pe ochi enucleat și perfuzat. S-a constatat că la un vid de

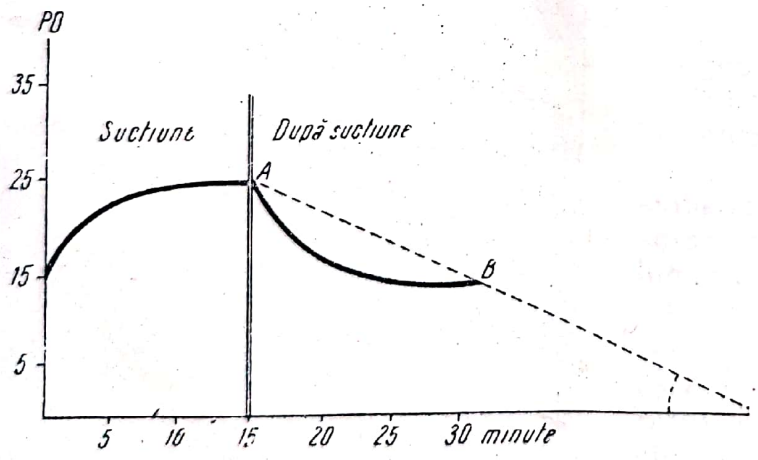

Fig. 16 — Curba tensională în timpul aplicării ventuzei.

−50 mmHg secreția ciliară este cel mai puțin modificată, valorile mai mari de vid dau ischemie ciliară și deci diminuează secundar secreția.

Valorile debitului secretor, obținute cu această metodă, sînt de 1,6 mm³/minut (Ericson, 1958) și se încadrează în valorile limită indicate de Goldmann (1,3–1,9 mm³/minut).

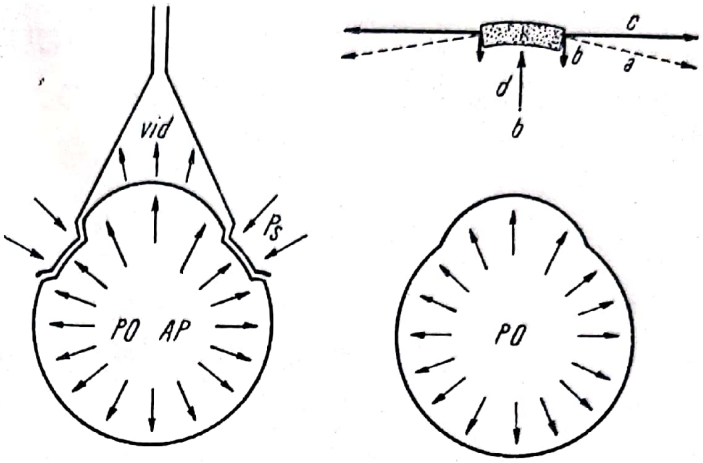

Fig. 15 — Modificările globului ocular în timpul aplicării ventuzei.

Cu ajutorul acestei metode s-a precizat că :

— variația nictemerală a oftalmotonusului este dată de fluctuația secreției de umoare apoasă ;

— administrarea de acetazolamidă diminuează secreția de umoare apoasă ;

— debitul secretor ciliar diminuează cu vîrsta ;

— administrarea locală de corticosteroizi crește oftalmotonusul dar modifică puțin secreția ciliară ;

— debitul secretor este diminuat în glaucomul cu unghi deschis și hiposecreția este constantă în glaucomul absolut ;

— în glaucomul cu unghi închis debitul secretor este crescut după cazuistica lui Goldmann și normal după Weekers și Delmarcelle.

Scanned with OKEN Scanner

III

Rezistența la scurgere a umoarei apoase

Anatomia căilor de scurgere

Prezența căilor de evacuare a umoarei apoase la nivelul unghiului camerular îi conferă acestuia un rol primordial în patogenia glaucomului.

Anatomic, unghiul irido-corneean este limitat anterior prin fața profundă a corneei și joncțiunea corneo-scleră, iar posterior prin fața anterioară a irisului. Vîrful unghiului camerular este format de baza mușchiului ciliar care vine de se inseră pe pintenul scleral și trimite microtendoane la nivelul trabeculului.

Embriologie

Mezodermul care ocupă unghiul este la început dens și bine delimitat. El devine apoi mai lax în structura sa prin apariția unor spații goale.

Camera anterioară începe să se formeze prin atrofia și resorbția mezodermului precristalinian la embrionul de 18 mm.

Cavitatea inițială începe să se delimiteze din luna a 5-a și progresează spre periferie pînă în luna a VIII-a pentru a forma structurile profunde ale unghiului camerular.

Sistemul trabecular se diferențiază începînd din luna a 3-a din mezodermul care prelungește periferic endoteliul cornean. Stratul mezodermic care umple unghiul camerular și separă începutul corneo-scleral pe de o parte și începutul cilioretinian pe de alta se împarte în două mari grupe de celule :

— primele sînt în continuarea endoteliului corneean și vor forma trabeculul corneo-scleral ;

— a doua grupă situată mai profund va forma trabeculul uveal sau irian.

În luna a 5-a, cînd embrionul are 120 mm, unghiul se dezvoltă printr-un clivaj survenit în mezodermul angular rezultat dintr-o creștere inegală a țesutului mezodermic. Această creștere modifică relațiile sale în spațiu (fig. 17).

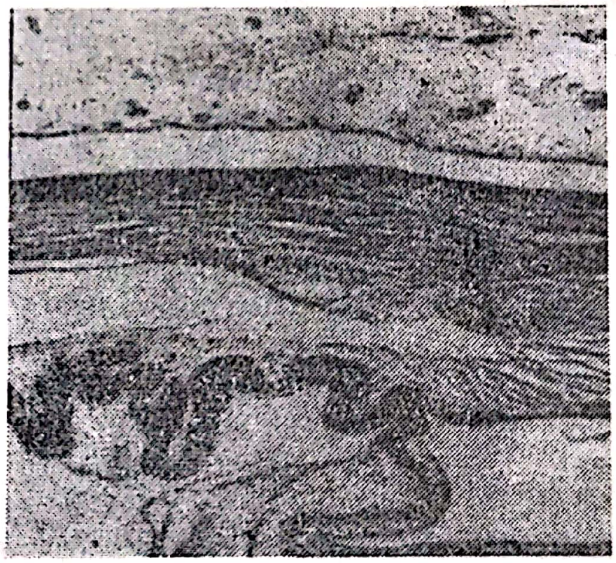

Fig. 17 — Embrion uman de 5 luni cu apariția zonei de clivaj (Liège).

Se individualizează aproximativ 12 straturi de celule între cornee și canalul Schlemm încă rudimentar

Scanned with OKEN Scanner

și aproximativ 15 straturi între el și epiteliul ciliar. În realitate nu este o atrofie și nici o resorbție a mezodermului ci o proliferare și o transformare a lui, care la naștere ajunge să constituie 15 și respectiv 25 de straturi celulare suprapuse. Se mai pot vedea unele celule rămase aderente la cele două margini ale fantei de clivaj, cunoscute sub numele de trabeculi irieni care se întind de la rădăcina irisului la trabeculul corneo-scleral înăuntrul canalului Schlemm. Ele au fost denumite de Bussaca și U. Troncoso, fibre pectinee.

Canalul Schlemm se diferențiază la embrionul de 65–75 mm (luna a 3-a) sub forma unor spații mici, goale, formate sub dependența capilarelor lărgite în straturile posterioare ale periferiei corneei (fig. 18).

Ele fac legătura între marginea cupușoarei optice și venele ciliare. Spre luna a 7-a canalul Schlemm se apropie de unghiul irido-corneean și pintenul scleral și se distinge bine de corpul ciliar și de trabecul. Țesutul trabecular se alungește dinainte înapoi pentru a delimita spații trabeculare (fig. 19).

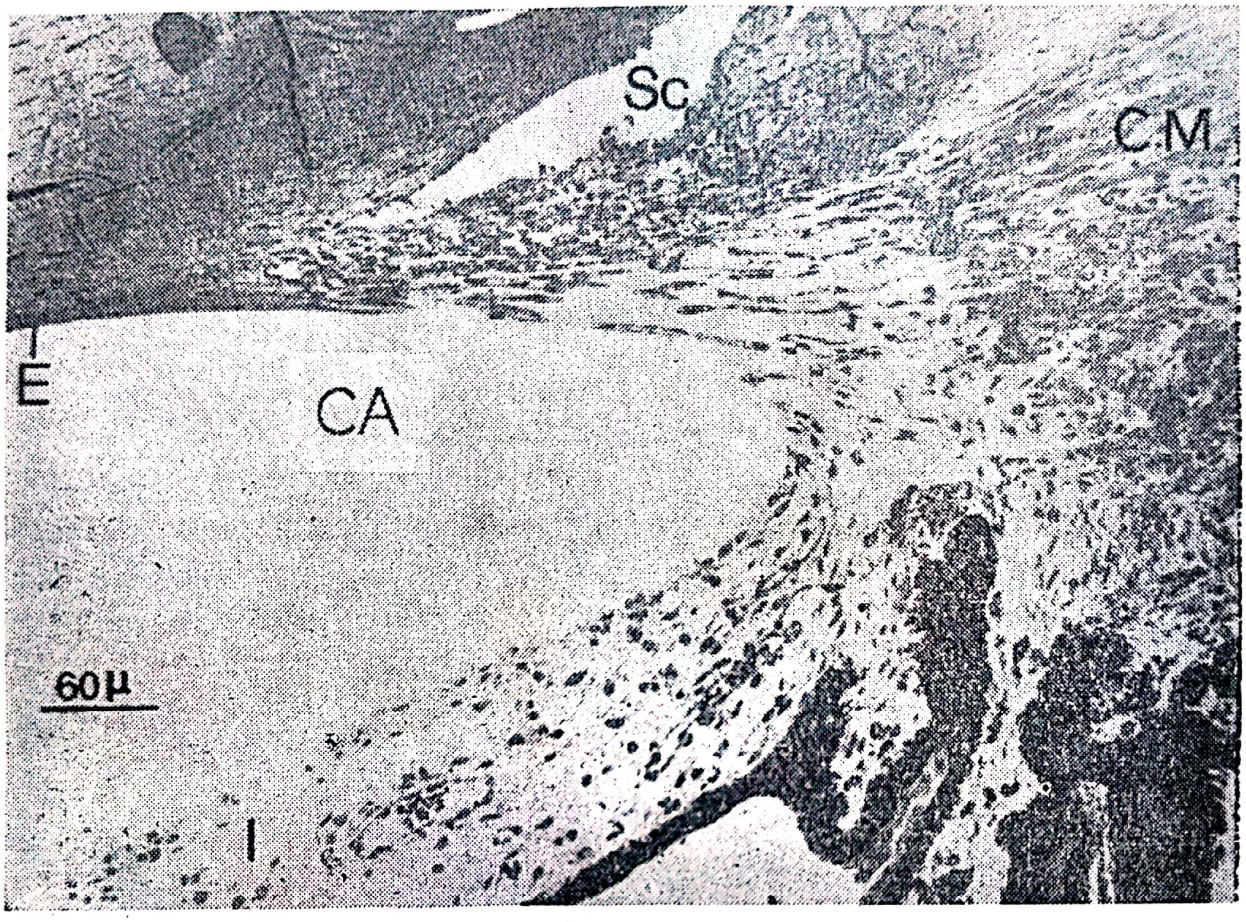

Fig. 18 — Canalul Schlemm și apropierea lui de camera anterioară. (după Smelser G., 1971).

Canalele de excreție care se varsă în venele episclerale apar începînd din luna a 4-a.

Studii numeroase au fost efectuate pentru a se clarifica dacă persistența mezodermului este la originea aderențelor care rămîn între cele două straturi. Patogenia unor forme de glaucom congenital poate fi explicată, în parte, printr-o diferențiere și o organizare deficitară a regiunii trabeculare sau printr-o persistență a struc-

Scanned with OKEN Scanner

turilor mezodermice, adică printr-un defect de clivaj a unghiului camerular.

În unele forme de glaucom congenital, limitele grupelor celulare sînt mai puțin distincte, celulele trabeculare mai puțin regulate, rețeaua trabeculară mai puțin structurată și mai difuză. Întreaga zonă trabeculară apare mai omogenă decît în ochii normali. Aceste modificări ale unghiului se asociază cu o hipoplazie a stromei iriene, corectopie, pseudopolicorie, resturi de membrană pupilară, displazie posterioară a corneei, deci anomalii congenitale care pot explica unele forme de glaucom congenital.

În luna a 8-a unghiul camerular este normal dezvoltat (fig. 20).

Anatomia descriptivă a unghiului camerular

Unghiul irido-corneean este format înainte prin membrana corneo-sclerală, în urmă prin rădăcina irisului,



Fig. 19 – Apariția spațiilor goale la nivelul trabaculului (după Smelser, G., 1971).

iar în afară prin extremitatea anterioară a mușchiului ciliar. Inelul Schwalbe constituie sfîrșitul membranei lui Descemet. Sistemul trabecular tapetează astfel unghiul format. Joncțiunea corneo-scleră ia forma unei crestături triunghiulare unde corneea pătrunde în sclerotică sub forma unui intrînd cu partea externă mai largă (marginea scleralĂ) și partea internă mai îngustă (septul scleral) (fig. 21).

Scanned with OKEN Scanner

Canalul Schlemm este ascuns în straturile profunde ale scleroticei imediat înainte și în afara trabeculului. Partea scleral care îl mărginește este limitată în urmă printr-o proeminență

— una internă, trabeculul uveal sau irian vecin rădăcinii irisului (Bussaca).

Ashton, Brini și Smith (1956) au dat o descriere precisă structurii trabeculare în benzi lamelare, dispuse con-

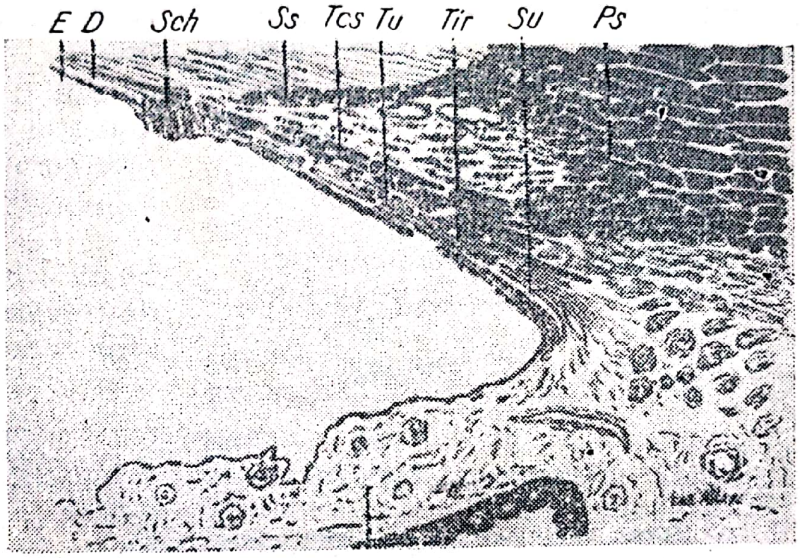

Fig. 20 — Unghiul iridocornean normal. (E — endoteliul cornean ; D — membrana Descement ; Sch — linia Schwalbe ; Ss — septul scleral ; Tcs — trabeculul corneoscleral ; Tu — trabeculul uveal ; Tir — trabeculul iridn ; Ps — pintenul scleral [după Burian, Braley și Allen (1955)].

a scleroticei, numită pinten scleral și formată din fibre circulare pe care se inseră mușchiul ciliar Brucke.

Trabeculul este împărțit în două părți :

centric, cu stomate ovalare, creînd o trecere sinuoasă umoarei apoasă și făcînd astfel posibilă comunicarea între camera anterioară și canalul Schlemm.

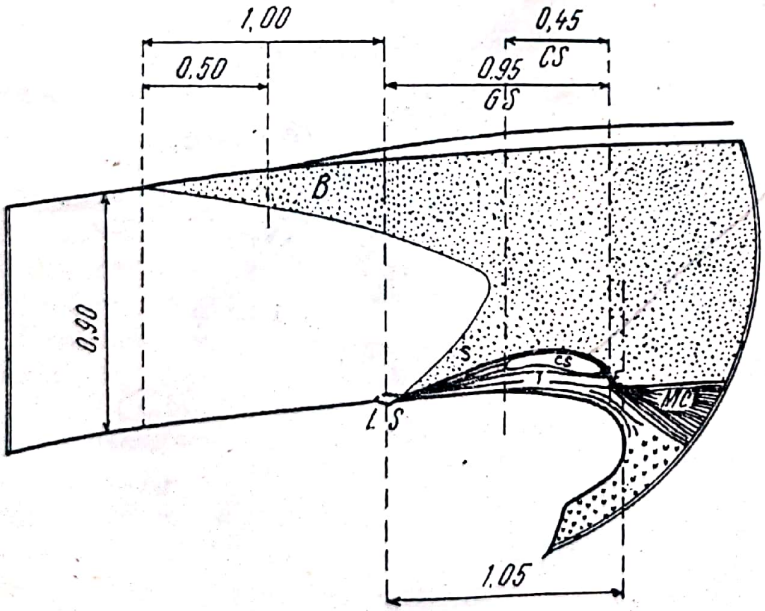

Fig. 21 — Joncțiunea corneoscleră. B — marginea scleră anterioară ; S — septul scleral ; LS — linia Schwalbe ; GS — gutiera scleră ; CS — canalul Schlemm ; T — trabeculul ; MC — mușchiul ciliar ; C — conjunctiva (după Ed. Bessière).

— una externă, trabeculul scleral sau sclero-corneean, de la extremitatea periferică a membranei lui Descemet la pintenul scleral, trecînd în urma canalului Schlemm ;

Lungimea totală a unghiului este de 1,05 mm ; lărgimea sa este de 0,75 mm ; de la membrana Descemet la canalul Schlemm sînt 0,37 mm, lungimea canalului este de

Scanned with OKEN Scanner

0,45 mm, iar lărgimea de 0,28 mm. De la canalul Schlemm la fundul unghiului sînt 0,10 mm. De la pintenul scleral la inelul Schwalbe sînt 0,95 mm (fig. 22).

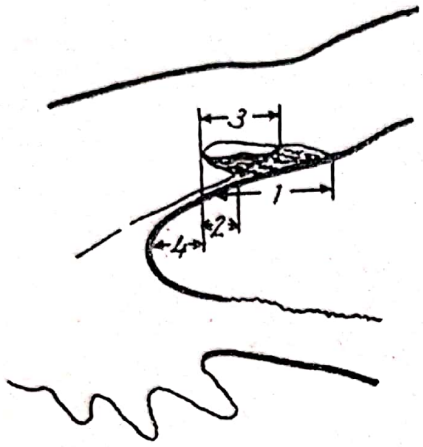

Fig. 22 — Dimensiunile unghiului camerular.

1 — lățimea trabeculului ; 2 — lățimea pintenului ; 3 — lățimea canalului Schlemm ; 4 — distanța pînă la vîrf.

Trabeculul constituie porțiunea funcțională a unghiului camerular.

Anatomia funcțională a căilor de excreție

Trabeculul este constituit din fibre conjunctive care formează axe lamelare sau pilieri cu diametrul de 5–12 microni, tapetate cu celule endoteliale de 0,2–0,3 microni. Fibrele trabeculare sînt orientate în evantai deschis spre corpul ciliar (fig. 23).

Suprafața de contact a trabeculului cu camera anterioară este de 30 mm². Există 4 pînă la 20 straturi suprapuse de tractusuri anatomozate dispuse în sens circular. Ele se atașează înainte la linia Schwalbe și în urmă la pintenul scleral (fig. 24).

Mușchiul ciliar se inseră pe pintenul scleral și trimite fibre sub forma unor adevărate microtendoane, care se fixează ca niște arcade pe trabecul pînă la periferia corneei. Contracția mușchiului ciliar printr-o mișcare de

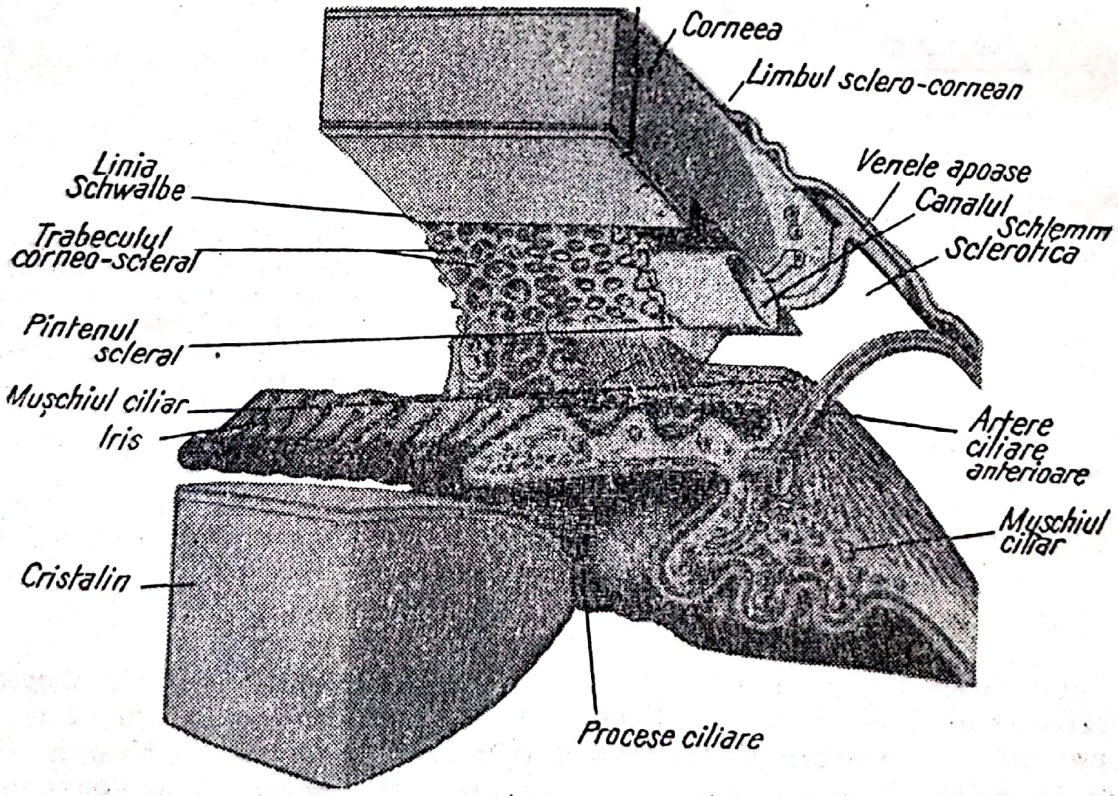

Fig. 23 — Secțiune radială prin unghiul camerular.

Scanned with OKEN Scanner

abducție a pintenului scleral produce o desfacere a spațiilor trabeculare cu creșterea facilității la scurgere a umoarei apoase (tensor trabecular).

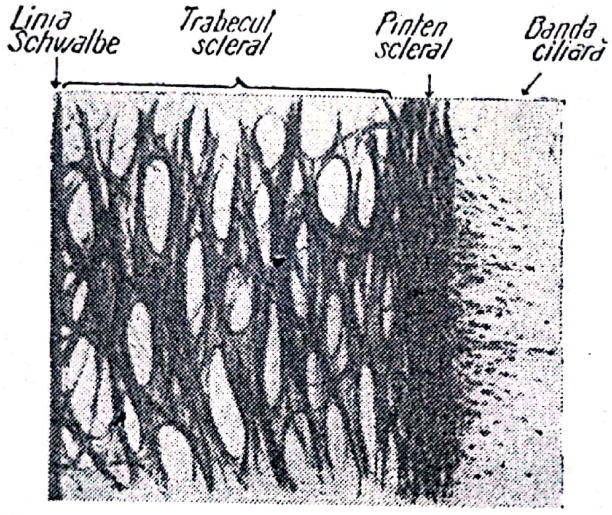

Fig. 24 — Reprezentarea schematică a unei lamele din trabeculul corneo-scleral în secțiune tangențială (după M. Flocks, 1956).

După Ashton și colab. (1956) fiecare fascicul trabecular este constituit din patru elemente suprapuse concentric :

— un ax de fibre colagene ;

— o rețea de fibre elastice, microtendonul mușchiului ciliar ;

— o substanță fundamentală amorfă :

— un fin strat endotelial, continuare a endoteliului cornean (fig. 25).

Grosimea fibrelor astfel constituite variază în funcție de locul unde sînt situate. Lamelele devin mai groase cu vîrsta. Celulele endoteliale au proprietăți contractile ca și celulele musculare sau celulele parietale ale capilarelor. Învelișurile endoteliale ale lamelor trabeculare delimitează adevărate canale intratrabeculare (fig. 26).

Ele sînt întrerupte din loc în loc de expansiuni protoplasmice ale celulelor endoteliale. În partea lor cea mai internă spațiile au un diametru de 5—6 microni, care se reduc la 1—2 microni pe măsură ce ne apropiem de canalul Schlemm. Spațiile comunică între ele prin stomate de 2—12 microni, decalate unele în raport de altele. În ansamblu dispoziția lor poate fi schițată ca o suprapunere de straturi a căror orificii sînt traversate de umoarea apoasă pentru a ajunge la canalul Schlemm (fig. 27).

Trabeculul uveal diferă puțin de trabeculul scleral. Fibrele aici sînt mai subțiri, cu un diametru de 4 microni și orificiile mai largi cu o deschidere de 27 microni. Între trabeculul corneo-scleral și peretele intern al canalului Schlemm este o regiune structural diferențiată numită țesut poros (Flock), rețea endotelială (Speakmann), țesut conjunctiv juxtacanalicular (Fine) sau trabecul cribriform.

Trabeculul cribriform este denumirea dată trabeculului din vecinătatea peretelui intern al canalului Schlemm pe o distanță de 4—20 microni (fig. 28).

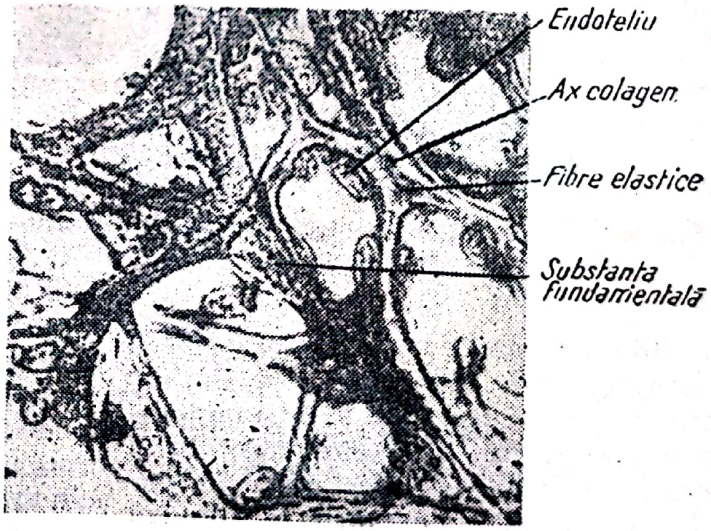

Fig. 25 — Porțiunea internă a trabeculului mărit de 1 300 ori (după Ashton, Brini și Smith, 1956).

Lamelele celorlalte zone trabeculare, care pînă aici erau compacte, se destramă într-o țesătură fibrilară fină.

Scanned with OKEN Scanner

Spre exterior ea constituie peretele intern al canalului Schlemm şi ia aspectul unei site. Trabeculul cribriform comunică pe de o parte cu porii canalului Schlemm, iar pe de altă

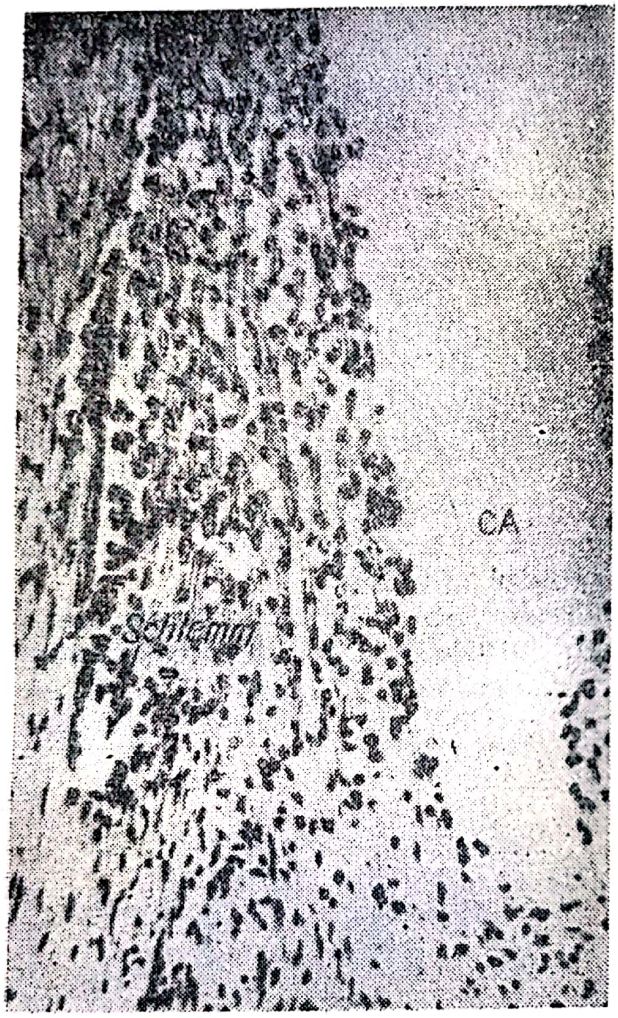

Fig. 26 – Detalii ale trabeculului şi canalului Schlemm (după Pouliquen).

parte cu aceia ai trabeculului scleral. Este zona de tranziţie între spaţiile trabeculare unde circulă liber umoarea apoasă cu elemente figurate şi canalul Schlemm care este un canal colector. La acest nivel se situează rezistenţa la scurgere, căci pînă aici spaţiile mari trabeculare nu pot constitui un obstacol. El este format dintr-o matrice care conţine celule asemănătoare celulelor endoteliale dispuse pe 1–2 straturi. Alte celule au aspectul fibrocitar. Ele nu se juxtapun în lame compacte, ci edifică o structură complexă, delimitînd spaţii extracelulare pline cu o substanţă omogenă bogată în mucopolizaharide şi

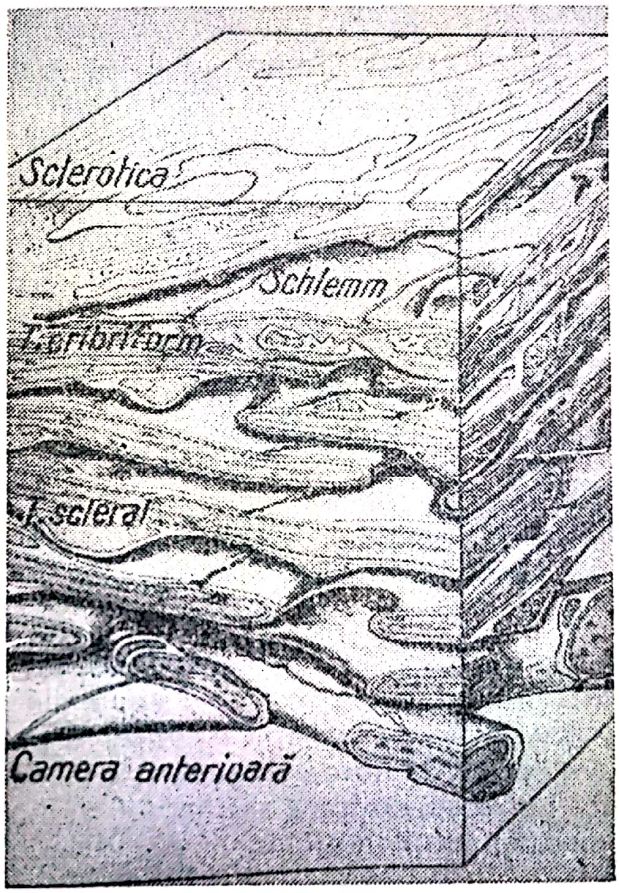

Fig. 27 – Reprezentarea schematică a trabeculului (după Pouliquen).

fibre cu o periodicitate de 640 Å la 1 000 Å, diferită de a colagenului. O zonă omogenă lipsită de fibre şi bogată în mucopolizaharide de 0,3–0,7 microni grosime separă peretele intern al canalului Schlemm de primele celule. *In vivo* această zonă este plină cu umoare apoasă şi nu opune nici o rezistenţă la trecerea ei. Această regiune specială, deşi nu prezintă nici canale şi nici spaţii vide, permite umoarei apoase să circule.

Celulele endoteliale care acoperă fibrele trabeculare au un rol activ în transportul umoarei apoase prin mi-

Scanned with OKEN Scanner

cropinocitoză. Ele au doi nucleoli, mitocondrii, ergastoplasmă, aparat Golgi și filamente de 60–70 Å cu valoarea unor miofibrile și punți intercelulare (citomembrane). Lamelele etajate au

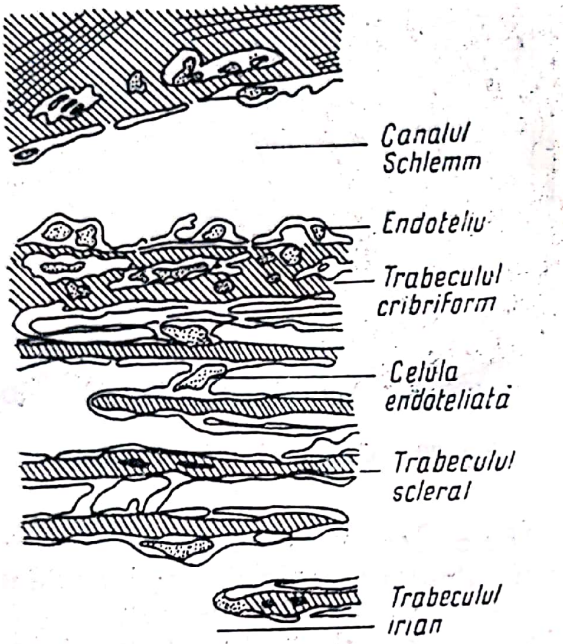

Fig. 28 – Aspectul trabeculului la ultramicroscop (după Pouliquen).

un rol activ în transportul umoarei apoase. Aceasta impregnează stratul endotelial, apoi umple stratul trabecular utilizînd orificiile multiple, de unde rezultă o încetinire în circulația sa.

Trabeculul poate jena scurgerea umoarei apoase nu numai mecanic ci și biochimic prin acțiunea mucopolizaharidelor pe care le conține.

Încetinirea este dată și de înaintarea în vîrstă. La copil substanța clară sau cu periodicitate mare este puțin importantă, fibrele colagene sînt bine marcate, spațiile intercelulare sînt nete, iar endoteliul are elemente care arată o bogată activitate funcțională. La persoane în vîrstă, fibrele colagene se îngroașă, cele elastice degenerează, iar endoteliul prin proliferări degenerative invadează spațiile trabeculare și le obstruează. Aceleași modificări se constată și în glaucom.

Inervația trabeculului

Trabeculul are o bogată activitate funcțională, fapt care implică și o inervație corespunzătoare. Feeney (1962) descrie fibre nervoase mielinizate pînă la nivelul pintenului scleral, în membrana lui Descemet și în sclerotica din vecinătatea canalului Schlemm. La nivelul trabeculului și al celulelor endoteliale ajung fibre amielinice sub formă de axoni care se termină prin mici butoni în celulele endoteliale. Astfel de terminații au fost puse în evidență și în celulele endoteliale din canalul Schlemm. Ele au mai mult origine parasimpatică, dar conțin și fibre din simpatic și trigemen. Ele provin din plexul ciliar și urmează axul fibrelor trabeculare, trecînd de la un plan la altul.

Histochimia unghiului camerular

Bárány (1957) a fost primul care a arătat prezența mucopolizaharidelor la nivelul trabeculului. Prin perfuzii, arată că adăugînd hialuronidază în lichidul de perfuzie, rezistența la scurgere diminuează la jumătate, de unde deduce că în unghiul camerular există acid hialuronic.

I. Rohen (1958) împarte în trei formațiunile tisulare de la acest nivel :

– baza fasciculului trabecular o constituie fibrele elastice ale ultimelor ramificații ale mușchiului ciliar ;

– celulele endoteliale sînt continuarea endoteliului corneean și ale canalului Schlemm ;

– substanța omogenă care învelește fibrele elastice, formînd lamele plate, este bogată în acid hialuronic.

Acidul hialuronic este un mucopolizaharid cu o moleculă de 0,7–1 micron lungime, cu o greutate moleculară de 400 000–1 000 000, cu ajutorul căruia țesuturile reține apa în spațiile interstițiale. Acidul hialuronic cimentează celulele într-un fel de matrice.

Scanned with OKEN Scanner

Molecula sa este formată dintr-un lanț de polimeri ghemuit în formă de sferă cu o înaltă încărcătură negativă cu afinitate pentru cationi și apă, ce se hidratează și se deformează ușor. Enzimele care hidratează și depolimerizează acidul hialuronic se numesc hialuronidaze. Prin depolimerizare, ele scad tensiunea oculară, iar preparatele cortizonice prin inhibarea hialuronidazelor măresc gradul de polimerizare al acidului hialuronic.

Holmberg a constatat la microscopul optic, prin perfuzia ochiului de maimuță cu o soluție de fier coloidal, că fierul este reținut de substanța amorfă din sistemul trabecular. La nivelul trabeculului umoarea apoasă traversează succesiv toate lamelele pentru a ajunge la canalul Schlemm. De aici trece fie prin peretele intern al canalului, fie lateral prin spațiile intertrabeculare pînă la pintenul scleral.

Anders Bill descrie la maimuță o cale secundară de scurgere care ajunge în regiunea mușchiului ciliar.

Canalul Schlemm

A fost descris prima dată în 1834 de către Schlemm cînd, prin hipertensiune venoasă cefalică, l-a găsit plin cu sînge. El l-a cateterizat cu păr de porc și l-a găsit paralel cu limbul, fapt pentru care l-a denumit venă circulară. Leber (1873) îi atribuie un rol colector limfatic. Uribe Troncoso îl consideră tot canal colector limfatic. Hamburger și Weiss arată rolul său de colector de umoare apoasă. Ascher și Goldmann îl studiază pe viu și îi urmăresc legăturile cu plexul venos extern. Ei arată că este plin cu umoare apoasă și numai rareori poate conține sînge care refluează din plexurile venoase.

Este un vas inelar situat în grosimea scleroticei, în vecinătatea limbului puțin înainte și în afara pintenului scleral. Fața sa anterioară se află în scobitura scleralâ, în timp ce fața sa posterioară este în contact cu trabeculul (fig. 29).

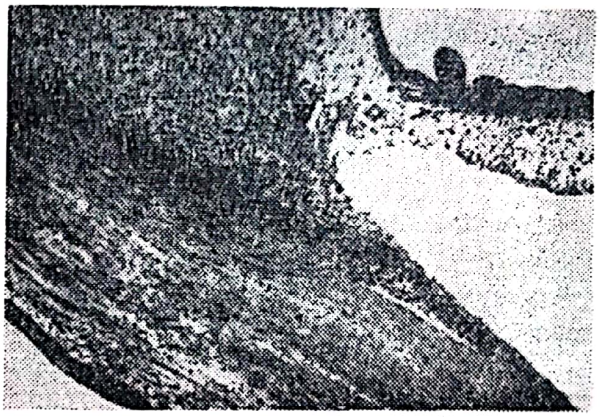

Fig. 29 – Canalul Schlemm (Bessière).

Pe o secțiune transversală are formă triunghiulară cu vîrful anterior orientat spre membrana lui Descemet. Are o lărgime inegală de la 0,20 la 0,30 mm (fig. 30).

Etienne distinge :

– un perete extern format din sclerotică cu 20–30 perforații considerate ca emonctorii ale canalului. Este tapetat de un endoteliu situat pe o membrană bazală care îl separă de lamelele colagene ;

– un perete intern care vine în contact cu trabeculul corneo-scleral.



Fig. 30 – Secțiune prin canalul Schlemm (M. L. Carpenter).

Este tapetat de un strat de celule endoteliale discontinuu ce prezintă din loc în loc mici canale (desmozomi) cu diametrul de 0,1–0,2 microni. El se

Scanned with OKEN Scanner

continuă cu celulele endoteliale ale trabeculului. Missoten descrie două straturi de celule între care se află o fantă de 1–2 microni incomplet umplută de o substanţă amorfă ;

– baza triunghiului răspunde pe pintenul scleral. Ea se dedublează uneori pe o anumită lungime, iar alteori are mai multe despărţituri, luînd aspectul unui plex. Baza are 20–25 microni ;

– vîrful are 10–15 microni.

Existenţa unei comunicări între canalul Schlemm şi circulaţia venoasă exterioară a fost menţionată de Schwalbe, Rochon-Duvigneaud, L. Maggiore.

Microscopia electronică a adus unele clarificări. Celulele endoteliale sînt mici, 8–12 microni, iar nucleul lor formează o proeminenţă în canal. Aceste celule au nuclei largi, etalaţi, cu mitocondrii şi aparat Golgi în protoplasmă, condensaţi sub forma unui reticul aproape de nucleu.

Holmberg (1966) pune în evidenţă fenomene de micropinocitoză. Vacuole care comunică pe de o parte cu canalul Schlemm, iar pe de altă parte cu regiunea vecină a trabeculului au rol de adevărate canale intracelulare. Ele au dimensiuni de 2–5 microni de partea trabeculului şi de 0,2–2 microni de partea canalului. Ele traversează celulele endoteliale, stabilind astfel o tunelizare intracitoplasmatică şi, prin discontinuitatea stratului intern, stabilesc o comunicare cu spaţiile trabeculare. Celulele endoteliale ce mărginesc canalul Schlemm posedă în această concepţie foarte mici vezicule ce parcurg liber citoplasma lor şi efectuează un transport activ de umoare apoasă.

S. Kayes (1975) arată că vacuolele care se observă la nivelul celulelor endoteliale ale peretelui intern al canalului Schlemm par a depinde de presiunea intraoculară. Ele apar numai dacă presiunea din camera anterioară este superioară aceleia din canalul Schlemm. Peretele intern proemină atunci în lumenul canalului. Dacă presiunea camerei anterioare este egală sau inferioară aceleia din canalul Schlemm, vacuolele nu există şi lumenul canalului se lărgeşte.

M. Johnstone (1974) studiază aceleaşi fenomene pe ochii de maimuţă şi constată prezenţa de canale formate în endoteliul canalului Schlemm la partea sa posterioară. Ele se orientează circumferenţiar şi lumenul lor se deschide în spaţiul subendotelial intratrabecular. La o presiune normală, formaţiunile sînt deschise, permiţînd să treacă prin aceste canale globule roşii ce pleacă din canalul Schlemm. La o presiune joasă canalele se turtesc ca şi trabeculul prin distensia canalului Schlemm. Globulele roşii sînt atunci excluse din canale şi nu mai pot comunica spre camera anterioară. Aceste fenomene explică rolul activ al barierei hemato-oculare.

Fine şi Feeny utilizează electroni ca trasori ai scurgerii umoarei apoase şi constată că ea este proiectată în lumenul canalului, plecînd de la vezicule citoplasmice (micropinocitoză). Acestea nu au o deschidere constantă, calibrul lor variază şi au un rol activ în regularizarea scurgerii umoarei apoase.

Din cele relatate se constată că rezistenţa la scurgere nu poate fi la nivelul trabeculului, deoarece aici porii sînt largi şi comunică bine cu spaţiile interfasciculare. Trabeculul cribriform este histologic diferit, sărac în colagen, bogat în celule cu spaţii extracelulare bogate în acid hialuronic care poate constitui şi el un adevărat obstacol.

Peretele intern al canalului Schlemm este format dintr-un endoteliu continuu, situat pe o membrană bazală puţin distinctă. O traversare intracelulară poate fi admisă prin me-

Scanned with OKEN Scanner

canismul de membrană biologică traversînd direct celulele sub influența unei activități enzimatice ce permite formarea vacuolelor de micropinocitoză.

Oricum, rezistența la scurgere se află în țesutul conjunctiv juxtacanalicular și la nivelul celulelor endoteliale ale canalului Schlemm.

Venele apoase

Existența unei comunicări între canalul Schlemm și circulația venoasă exterioară a fost menționată de Schwalbe, Rochon-Duvigneaud. După identificarea lor de către Leber, semnificația a fost atribuită unei simple circulații limfatice. Henderson (1908) arată originea venoasă a canalului Schlemm. L. Maggiore (1917) descrie canalele colectoare și vasele nesanguine care merg de la partea superficială și anterioară a canalului la

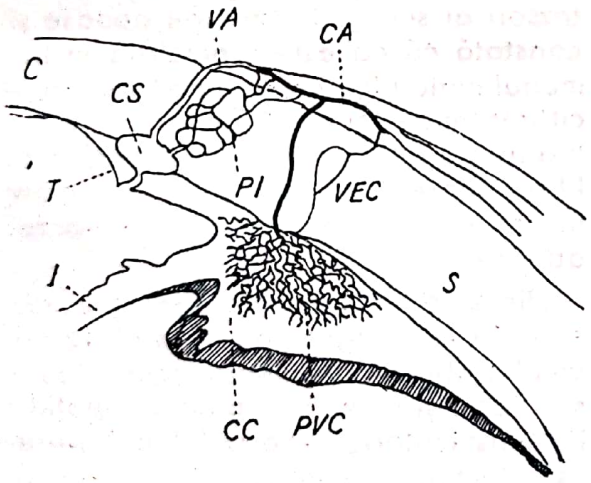

Fig. 31 — Venele apoase. C — cornee ; S — sclerotică ; I — iris ; CC — corp ciliar ; PVC — plex venos ciliar ; VEC — venă eferentă ciliară ; PI — plex venos intrascleral ; CS — canal Schlemm ; VA — vene apoase ; T — trabecul.

plexul venos intrascleral. El arată că între canalul Schlemm și plexul venos sînt 20—30 canale colectoare cu un lumen foarte mic care numai excepțional pot conține globule roșii (fig. 31).

Ascher (1942) și Goldmann (1951) au meritul de a le fi studiat pe viu.

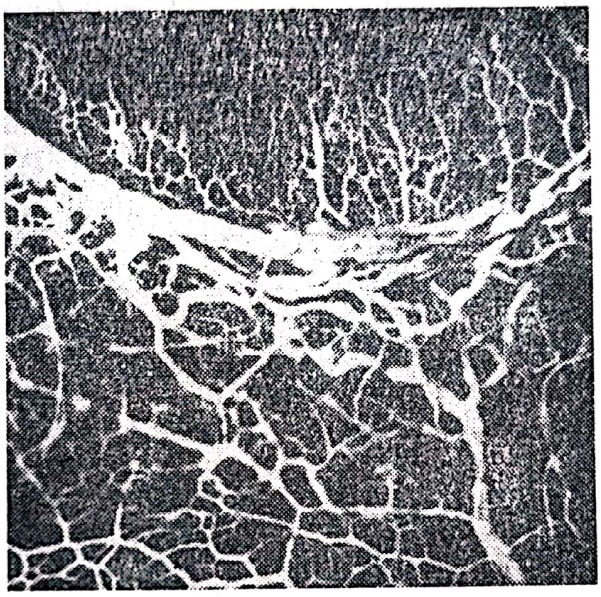

Fig. 32 — Căile eferente canalului Schlemm. Se vede bine plexul intrascleral iar inferior și la dreapta se vede un vas apos.

N. Ashton (1951—1955) le impregnează cu neopren (fig. 32).

Între canalul Schlemm și venele episclerale se află venele apoase, numite astfel deoarece histologic nimic nu le deosebește de structura unei vene. Sînt alcătuite în număr de 17—35 canale externe eferente canalului Schlemm repartizate inegal, mai numeroase în cadranul temporal și inferior. Umoarea apoasă părăsește canalul Schlemm atît prin venele apoase cît și prin venule formînd plexul venos intrascleral. În acest din urmă caz ea este amestecată cu sînge. Venele ciliare superficiale sînt în comunicare cu venele apoase și plexul venos intrascleral. Sistemul de evacuare al umoarei apoase este direct în legătură cu plexul venos al corpului ciliar, adică cu circulația sanguină de la acest nivel.

Scanned with OKEN Scanner

Dacă canalul Schlemm poate lipsi (iepure), venele apoase nu lipsesc niciodată. Ele prezintă un traiect neregulat cu unele bucle, în special la originea lor, în canalul Schlemm. Unele din ele după un traiect sinuos revin din nou în canal. Se anastomozează cu canalele vecine pentru a forma un plex scleral profund. Altele vin direct și perforează sclerotica. V. L. Jocson și M. L. Sears (1968) injectează silicon colorat în canalul Schlemm și venele apoase și arată o independență totală a rețelei apoase de la canalul Schlemm pînă la venele sclerale.

Joncțiunea dintre o venă apoasă și o venă sanguină se numește venă laminară (Weinstein) sau vas laminar (Goldmann). Are mărimea unui capilar cu diametrul de 0,1–0,01 mm și o lungime de la fracțiune de mm la 1 cm. Viteza curentului apos este foarte rapidă (fig. 33).

Dvorak-Théobald arată că venele apoase se varsă fie în plexul scleral profund, fie în plexul intrascleral sau în plexul conjunctival. Prin intermediul venelor apoase patul apos se lărgește în evantai, astfel că rezistența la scurgere scade foarte mult la acest nivel.

Biomicroscopic venele apoase se văd sub un luminaj puternic, la început difuz apoi localizat, sub formă incoloră (vene apoase) sau striate (vene laminare); ele au origine caracteristică provenind de la nivelul limbului, conținut stratificat și răspuns tipic la ramificații sub formă de influx apos sau influx sanguin (fig. 34).

Aspirarea de umoare apoasă din camera anterioară duce la un influx sanguin, deci nu există sisteme valvulare între calea apoasă și venele episclerale. Scurgerea umoarei apoase se face simplu, prin diferență de presiune și viscozitate între umoarea apoasă și sînge.

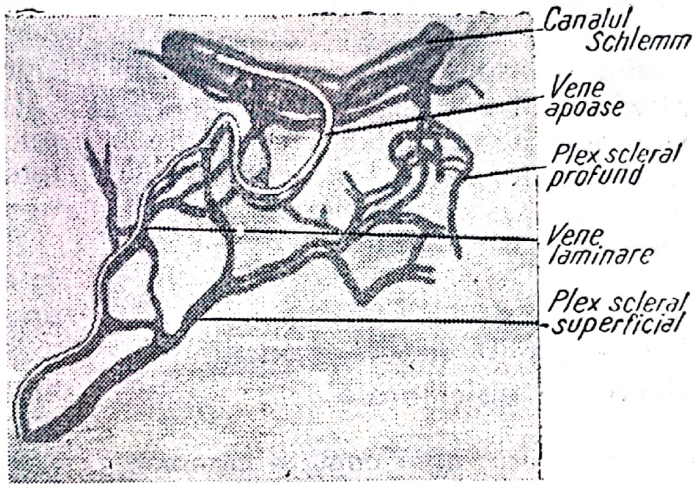

Fig. 33 – Vene apoase.

Ca structură anatomică, peretele venelor apoase este același cu al capilarelor în general, adică format dintr-un endoteliu mărginit de o membrană bazală, fapt care nu le diferențiază structural de venele episclerale. Manuelli (1967) prin microscopie electronică arată că au peretele mai subțire decît acela al unei vene episclerale. El este constituit dintr-un dublu strat celular din care cel intern este reprezentat de un endoteliu si-

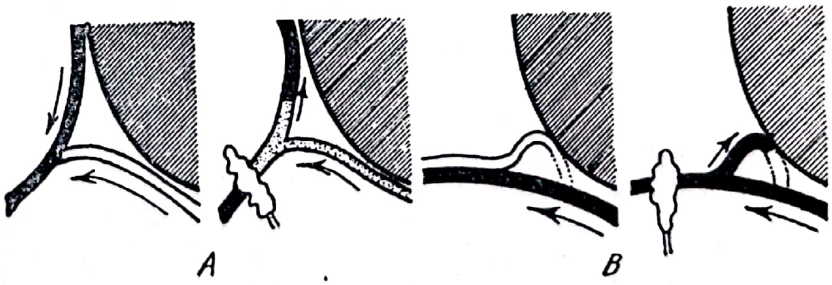

Fig. 34 – A Influx apos, semnul baghetei pozitiv; B – Influx sanguin, semnul baghetei negativ.

tuat pe o membrană bazală. Urmează extern, un strat format din celule musculare, fapt care face ca aceste vase să-şi poată modifica calibrul în raport cu tensiunea oculară şi presiunea oxigenului în vasele episclerale. Celulele musculare netede au un nucleu mare, ovalar, şi citoplasma cu miofibrile dispuse în lungul axului longitudinal al celulei. Urmează apoi un strat dens de fibre colagene situate în lungul axului venei şi în parte dispuse transversal şi constituind un ţesut fibros dens.

Presiunea în venele apoase şi venele episclerale

Cu ajutorul unei camere manometrice presiunea în venele apoase a fost identificată la 11,40 mm Hg, iar în venele conjunctivale la 12,14 mmHg (Linner, 1955). Wegner şi Intlekofer (1952) arată că venele îşi schimbă aspectul în funcţie de valoarea presiunii oculare. Dacă presiunea oculară nu depăşeşte 15 mmHg venele apoase conţin sînge. Dacă presiunea se situează peste 35 mmHg ele conţin numai umoare apoasă. Ele devin laminare de diferite grade atunci cînd presiunea se situează între 16 şi 35 mm Hg.

Masao Kishimoto (1952) utilizează testul manşetei de comprimare a jugularelor şi atunci venele apoase se umplu cu sînge prin creşterea presiunii venoase episclerale.

La bolnavii cu glaucom nu s-au putut stabili relaţii evidente între creşterea presiunii oculare şi compresiunea jugularelor.

Presiunea în canalul Schlemm este apropiată de aceea din venele apoase, fapt care arată că rezistenţa la scurgere se află la nivelul trabeculului. Canalul Schlemm este larg anastomozat şi nu suferă modificări presionale. Goldmann (1951) măsoară presiunea în venele apoase aproape de emergenţa lor şi presiunea venoasă episclerală şi găseşte în canalul Schlemm o presiune mai ridicată cu 1,5 mmHg.

Se poate creşte presiunea în venele episclerale prin creşterea presiunii în sinusul cavernos, în venele jugulare, în vena cavă, ventriculul drept şi chiar în artera pulmonară.

Scanned with OKEN Scanner

IV

Valoarea fiziologică a presiunii oculare

Presiunea oculară normală

Prin presiune oculară se înţelege o noţiune fizică şi anume presiunea fluidelor intraoculare determinată cu ajutorul unui manometru în legătură directă cu camera anterioară.

Prin tensiune oculară se înţelege o determinare instrumentală a fenomenului fizic al presiunii oculare.

Deci, prin tonometrie determinăm tensiunea oculară, iar din valorile instrumentale găsite se încearcă a se determina presiunea oculară. Atunci cînd instrumentul este precis, tensiunea oculară găsită este apropiată de presiunea oculară reală. Rezultatele obţinute cu tonometrul Schiötz, nu permit cunoaşterea presiunii oculare reale, aceasta fiind influenţată de raza de curbură a corneei şi de rigiditatea sclerală. Deci tensiunea oculară arată numai valori aproximative ale presiunii oculare. Diferenţa între ele devine cu atît mai mică cu cît se utilizează metode mai exacte de tonometrie.

Statistic, o presiune oculară este normală atunci cînd aparţine ariei de distribuţie a valorilor extrase pe un mare număr de ochi sănătoşi. Înseamnă deci apartenenţa la o distribuţie gaussiană. Pentru clinicieni o presiune oculară normală este acea presiune care nu provoacă tulburări oculare funcţionale sau anatomice, oricare ar fi timpul în care ea ar acţiona. Pentru ochiul dat aceasta înseamnă o presiune fiziologică. O presiune de 25 mmHg poate fi bine suportată de ochi şi considerată clinic ca o presiune normală.

Acest fapt l-a determinat pe J. S. Friedenwald (1937) să rezerve termenul de „normal" datelor statistice şi să utilizeze termenul de „normativ" pentru a desemna presiuni fiziologice care din punct de vedere statistic sînt anormale. În practică, sîntem tentaţi să înlocuim termenul de normal cu fiziologic.

Statistic o distribuţie zisă normală sau gaussiană este atunci cînd comportă o repartiţie simetrică de valori de o parte şi de alta a unor date medii şi ea împarte distribuţia în două părţi egale, simetrice, a căror frecvenţă se reduce cu cît ne îndepărtăm de valorile medii (fig. 35).

Astfel, dacă se ia presiunea oculară normală a unui număr mare de ochi şi se notează pe abscisă valoarea în mm Hg a presiunii oculare, iar pe ordonată numărul de ochi pentru fiecare valoare, dacă distribuţia este gaussiană vom avea în jurul mediei o distribuţie simetrică. Întinderea variaţiilor măsurătorilor determină lărgimea curbei şi calculul permite a stabili mai sigur introducînd noţiunea de valoare medie (m) şi abatere tip (σ). Graţie acestor valori se pot calcula limitele unei distribuţii în populaţie şi statistica arată că între valorile de $\pm 2\,\tau$ sînt cuprinse 95,5% din cazuri (între

Scanned with OKEN Scanner

20,65–22,5 mm Hg), iar între ± 3τ sînt cuprinse 99,7% din cazuri (23 mm Hg–25,3 mm Hg).

Valorile fiziologice extreme sînt 8,5 și 25,3 mm Hg (fig. 35), numai 0,15%

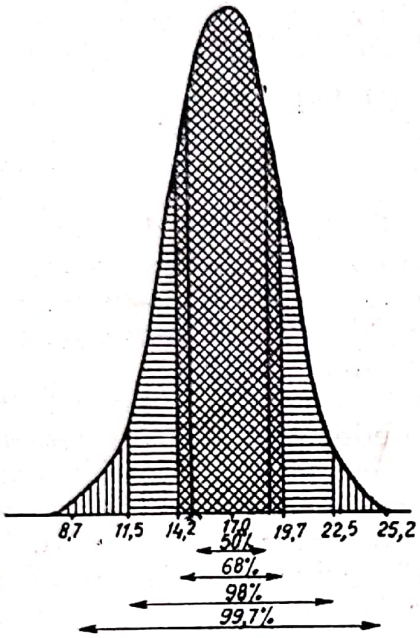

Fig. 35 — Distribuția teoretică a presiunii oculare la subiecți normali calculată pentru o medie de 17 mmHg (Lavergne și colab.).

din populație poate depăși aceste cifre, adică un subiect din 666.

Din punct de vedere statistic o presiune patologică este peste 24 mm Hg. O presiune oculară de 50 mm Hg din punct de vedere statistic poate încă să aparțină ochiului normal în procent de 0,3%. Statistic se poate afirma sigur că 99,7% din populație are o presiune oculară sub 23 mm Hg.

Astfel, o presiune de 26 mm Hg poate fi o presiune normativă ca valoare fiziologică dar statistic este o presiune anormală. Aceasta este posibil deoarece fiecare ochi are o anumită toleranță de tensiune. Unii ochi pot suporta o presiune oculară statistic anormală (hipertensiune oculară fără glaucom) ; invers există ochi care nu pot suporta o presiune statistic normală (glaucom fără tensiune). Rezultă că glaucomul și hipertensiunea oculară nu sînt termeni sinonimi deși în majoritatea cazurilor hipertensiunea oculară este un semn de glaucom.

Valoarea presiunii normative poate varia în cursul anilor și o anumită presiune oculară care a fost pînă la un anumit punct bine tolerată devine într-o zi periculoasă. Studiile lui W. Leydhecker și H. Goldmann au arătat că trebuie să treacă în medie 11 ani de la producerea creșterilor tensionale pînă la apariția deficitelor perimetrice în glaucomul cu unghi deschis. Dacă presiunea diminuează în teritoriul arterei oftalmice, aceasta va duce la o scădere a debitului sanguin în micile vase ale papilei și o presiune care pînă atunci a fost bine tolerată va deveni periculoasă. Nu toate papilele suportă același nivel presional. Măsurători efectuate pe un mare număr de ochi pot aduce clarificări asupra valorii presiunii oculare normale medii și limitele sale statistice (tabelul III).

Este logic a se considera ca periculoase toate presiunile cu valoare statistic anormală. În aceste cazuri se va efectua o explorare funcțională completă a ochiului suspect care se va repeta în cursul anilor pentru a elimina diagnosticul de glaucom.

Atunci cînd se studiază repartiția presională normală într-o populație dată se va căuta să se excludă toate cazurile de glaucom. Acest lucru este ușor pentru glaucomul secundar, congenital și cu unghi închis, dar nu și pentru cazurile incipiente asimptomatice de glaucom cu unghi deschis. Aceasta ar impune tonometrii și tonografii repetate, curbe nictemerale, probe de provocare, ceea ce practic este imposibil.

Prin tonometrul Schiötz presiunea oculară este măsurată, subiectul fiind culcat, iar prin tonometrul Goldmann examinarea se face în poziție șezîndă,

Scanned with OKEN Scanner

TABELUL III

PRESIUNEA OCULARĂ NORMALĂ

Metoda	Autorul	Număr cazuri	P_o medie	Abatere standard	$P_o+2\gamma$	$P_o+3\gamma$
indentaţie	Weekers	239	17,0	2,74	22,5	25,2
indentaţie	Nordmann	300	16,2	2,50	21,2	23,7
indentaţie	Becker	909	16,1	2,80	21,7	24,5
indentaţie	Leydhecker	1 880	15,5	2,57	20,65	23,2
aplanaţie	Goldmann	400	15,45	2,52	20,50	23,00
aplanaţie	Draeger	178	14,50	2,8	19,10	22,9
aplanaţie	Radian	500	14,50	2,5	19,50	22
aplanaţie	Ourgaud	500	14,54	2,227	18,994	21,22

fapt care modifică valoarea presiunii venoase episclerale. Se admite că presiunea oculară se ridică cu 1 mmHg atunci cînd subiectul este culcat. Astfel presiunea oculară medie dată de Ourgaud de 14,5 mm Hg la subiectul în picioare este concordantă cu datele lui W. Leydhecker de 15,5 mm Hg pentru subiectul culcat (fig. 36).

Nordmann dă valoarea medie a presiunii oculare de 16,35 mm Hg ± 3,9. Cifrele peste 23 mm Hg trebuie considerate patologice, iar 21–22 mg Hg

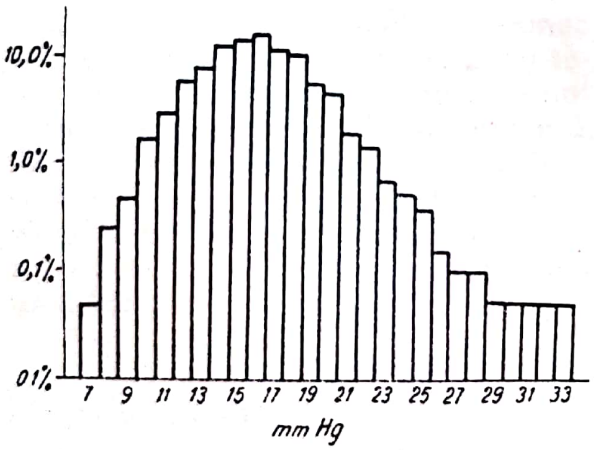

Fig. 36 – Distribuţia presiunii oculare la subiecţii normali cu tonometrul Goldmann (Hallouws-Graham, 1966).

ca suspecte. Weekers arată că la peste 25 mmHg subiectul trebuie considerat glaucomatos chiar dacă funcţiile vizuale sînt bune.

Oftalmotonusul în funcţie de sex

Oftalmotonusul este acelaşi atît la bărbat cît şi la femeie.

Oftalmotonusul în funcţie de vîrstă

Are o mare importanţă variaţia presiunii oculare în funcţie de vîrstă şi, atunci cînd se efectuează statistici, trebuie să se noteze şi vîrsta medie a populaţiei examinate. Cifrele tensionale variază printr-o reducere a debitului şi o creştere discretă a rezistenţei cu vîrsta (tabelul IV).

TABELUL IV

PRESIUNEA OCULARĂ EXAMINATĂ CU TONOMETRUL SCHIOTZ ÎN FUNCŢIE DE VÎRSTĂ (LINNER, 1960)

Vîrstă	Ochi examinaţi	P_o+e	Deviaţie standard
16—29	35	16,1 ± 0,39	±2,31
30—59	25	17,1 ± 0,44	±2,19
60—89	18	17,4 ± 0,61	±2,60

J. S. Friedenwald (1937) admite că rigiditatea creşte cu vîrsta şi tonometrul Schiötz supraestimează presiunea oculară la persoanele în vîrstă.

Rigiditatea oculară diminuează cu vîrsta şi trece de la 0,0215 la tînăr la 0,0183 la subiecţii peste 60 de ani, în

Scanned with OKEN Scanner

timp ce presiunea oculară crește. Diminuarea debitului secretor face ca presiunea oculară să se mențină în limitele fiziologice.

Homeostazia tensională

Duke-Elder arată că tonusul ocular rămîne relativ stabil atunci cînd se extrage sau se introduce o cantitate de umoare apoasă din camera anterioară. Ericson (1958) arată că scăderea nocturnă a debitului este parțial compensată printr-o creștere a rezistenței. În glaucom, atunci cînd rezistența crește prin modificări trabeculare, apare imediat o diminuare a debitului. Toate aceste fenomene se explică printr-un mecanism compensator local între debit și rezistență. Ochiul, prin inervația sa simpatico-parasimpatică compensează și limitează variațiile de debit și rezistență. Nu există încă demonstrat un centru diencefalic care să regleze tensiunea oculară.

Nu se va eticheta ca glaucom orice creștere a tensiunii oculare. Se vor urmări diferențele de presiune între un ochi și altul, variațiile nictemerale ale presiunii oculare, se vor efectua probe de provocare, tonometrii și tonografii repetate pentru un diagnostic de certitudine. Sînt interesante cercetările lui E. Linner și U. Strömberg (1966) care au examinat complet populația unui orășel suedez la un interval de 5 ani. Din lotul de suspecți găsiți la prima examinare cu tensiune oculară de 22–26 mm Hg nici unul după 5 ani nu a prezentat glaucom. Din lotul cu tensiune normală la prima examinare 25 prezentau glaucom la a doua examinare, din care unul cu tensiune oculară de 40 mm Hg și leziuni de pseudoexfoliere capsulară.

Scanned with OKEN Scanner

V

Măsurarea tensiunii oculare

Tensiunea oculară normală este superioară presiunii atmosferice şi atunci cînd se face puncţia camerei anterioare umoarea apoasă iese spontan din ochi.

Presiunea (latineşte = pressio) este forţa, considerată ca o unitate măsurabilă, exercitată pe o anumită suprafaţă. Ea se măsoară cu ajutorul unui manometru.

Tensiunea (latineşte = tenssio) este rezistenţa pe care un perete organic, mai suplu sau mai rigid, o opune lichidului conţinut în cavitatea ce o delimitează. Ea se măsoară cu ajutorul unui tonometru.

Este posibil a se calcula presiunea oculară bazîndu-ne pe măsurători tonometrice. De aici utilizarea ca sinonime a termenilor de presiune oculară, tensiune oculară şi oftalmotonus. Măsurînd presiunea oculară, tonometrul va da relaţii asupra limitelor unor presiuni oculare normale şi însemnătatea unei hipertesiuni oculare.

Metode directe

Constau în a pune camera anterioară în comunicare cu un manometru prin intermediul unui tub prevăzut cu un ac permeabil ce se introduce în ochi. Această metodă nu poate fi utilizată decît la animale de experienţă, pe ochi de cadavru şi numai excepţional pe ochi înainte de enucleare.

Metode indirecte

Putem măsura în clinică presiunea internă a ochiului supunînd ochiul la acţiunea unei forţe externe care deprimă corneea sau o aplanează. Tonometrul prin indentaţie măsoară profunzimea deprimării corneei, produsă printr-o forţă dată şi totdeauna aceeaşi. Tonometrul prin indentaţie deplasează în interiorul ochiului un volum mare de lichid şi de aceea în aceste cazuri rigiditatea oculară intervine şi influenţează măsurătorile. Literatura utilizează ca sinonime : rigiditatea oculară, rigiditatea scleralã şi viscoelastică.

Tonometrul prin aplanaţie măsoară presiunea necesară pentru a aplana o suprafaţă cunoscută a corneei. El deplasează în interiorul ochiului o cantitate mică de lichid şi de aceea rigiditatea scleralã nu influenţează măsurătorile.

Tonometrul prin indentaţie. Diferitele aparate utilizate astăzi au ca principiu tonometrul lui Hjalmar Schiötz (1905). Tonometrul Mc Lean este asemănător tonometrului Schiötz dar are gradaţiile în partea inferioară a aparatului ; tonometrul electronic V. Muller înlocuieşte sistemul de amplificare mecanic printr-un sistem electronic şi suprimă fenomenele de frecare dintre piston şi cilindru.

Tonometrul Schiötz. Ca principiu măsoară înălţimea unei depresiuni corneene. Valorile presiunii oculare

(P_o) sînt rezultatul unor date experimentale prelucrate anterior. Presiunea tonometrică (P_t) este presiunea rezultată după aplicarea tonometrului. Ea este mai mare decît P_o. Aparatul de-

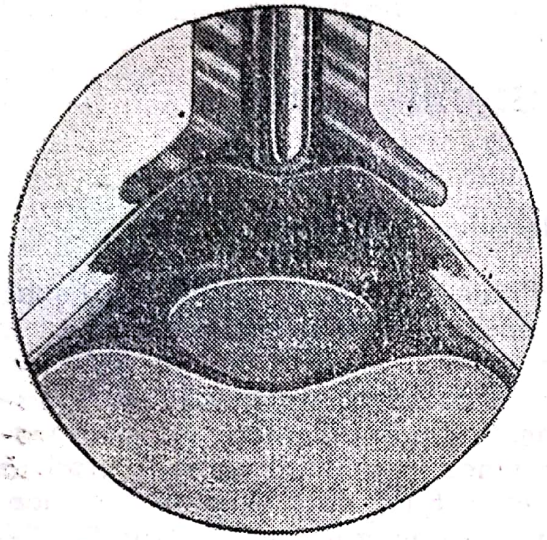

Fig. 37 — Măsurarea tensiunii oculare prin indentație.

termediul căruia toate mișcările pistonului sînt amplificate de 20 de ori. Partea orizontală a levierului, ce vine în contact cu pistonul, are o formă astfel construită încît planul tangen-

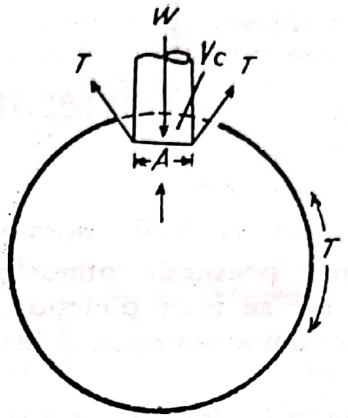

Fig. 38 — Comportarea peretelui ocular la aplicarea tonometrului Schiötz. P — presiunea oculară ce echilibrează greutatea tonometrului ; T — tensiunea parietală ; V_o — volumul de umoare apoasă deplasat ; A — suprafața indentată (Olmsed, 1959).

primă peretele ocular și o cantitate de umoare apoasă este deplasată, fapt care pune în joc unele forțe parietale (fig. 37, 38).

Cu cît volumul de lichid deplasat este mai mare, cu atît diferența între P_t și P_o va fi mai mare. Deplasarea lichidului este importantă în tonometria prin indentație. Pentru presiune între 10 și 30 mm Hg deplasarea este de 6—30 mm^3. În termenul rigidității parietale se găsesc incluse forțe tensionale (T) care au o direcție oblică în sus și în afară și se supraadaugă presiunii interne. Cu cît indentația va fi mai mare cu atît aceste forțe tind a deveni verticale.

Aparatul se compune din trei părți :

— un sistem de depresiune corneeană care constă dintr-un piston cu raza de curbură de 3 mm care cîntărește 5,5 g și pe care se pot adăuga greutăți pînă la 7,5—10 și 15 g ;

— un sistem de transmisie compus dintr-un levier multiplicator prin intențial al feței sale inferioare, trecînd prin punctul de contact, să fie întotdeauna perpendicular pe axul pistonului. Partea verticală a levierului este formată dintr-o tijă subțire metalică terminată la extremitatea superioară printr-un index mobil înaintea unei scale gradate : atunci cînd extremitatea inferioară a pistonului deprimă corneea cu 0,05 mm indexul se deplasează cu 1 mm, deci cu valoarea unei gradații. Gradațiile cele mai mici corespund depresiunii celei mai slabe, deci tensiunii oculare celei mai ridicate ;

— un sistem de susținere al aparatului în formă de U format dintr-un cilindru gol în care oscilează liber cilindrul principal al aparatului. Acesta este terminat printr-un picior în formă de cupolă cu raza de curbură de 15 mm, deci dublă față de aceea a corneei de 7,8 mm, ceea ce face ca numai pistonul să poată intra în contact cu corneea. Aparatul în întregime are 16,5 g (fig. 39).

Scanned with OKEN Scanner

Comisia de standardizare a tonometrelor recomandă să nu se facă niciodată o lectură inferioară la o deviație de 3,5 diviziuni scală pentru a se evita o serie de erori care țin de

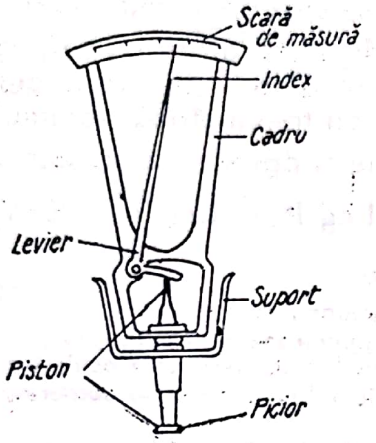

Fig. 39 – Tonometrul Schiötz schematic.

distorsia excesivă a corneei între piciorul tonometrului și piston. De exemplu după o scurtă aplicare a tonometrului cu lectura 2,5 (5,5), se retrage aparatul și după 30 secunde se reaplică cu o greutate mai mare.

Interpretarea rezultatelor

Deviația acului aparatului este proporțională cu greutatea utilizată și invers proporțională cu tensiunea intraoculară arătată la nivelul depresiunii corneei. Singura dată pe care o arată tonometrul este pur mecanică și anume măsurarea unei depresiuni corneene, cu atît mai mică cu cît tensiunea oculară este mai ridicată. Experiența a arătat că deviația 3 cu greutatea de 5,5 și deviația 5 cu greutatea de 7,5 pot fi socotite ca limite ale unei tensiuni normale. Avantajul acestui sistem de notare este că indicațiile sînt independente de orice sistem de calibrare. Schiötz a vrut să obțină ca fiecare poziție a acului să corespundă unei anumite valori tensionale a ochiului în mm de mercur. Pentru aceasta el a încercat să etaloneze tonometrul cu un manometru în legătură cu camera posterioară a unui ochi de cadavru (fig. 40).

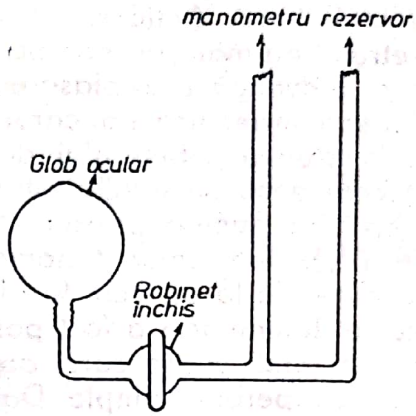

Fig. 40 – Dispozitiv experimental utilizat pentru calibrare.

Un robinet situat pe traiectul dispozitivului în vecinătatea ochiului permite izolarea ochiului de sistemul experimental. Robinetul deschis înlesnește reglarea presiunii oculare la nivelul dorit. Se închide robinetul, se aplică tonometrul pe ochi și se notează poziția acului. Presiunea care se află în ochi înainte de aplicarea tonometrului este determinată prin manometru înaintea închiderii robinetului. Determinările cu robinetul închis, deși se fac în condiții apropiate cu acelea din clinică, dau rezultate diferite de la o determinare la alta și nu s-a putut trasa o curbă de calibrare exactă.

Aceasta deoarece intervine :

– rigiditatea scleralã. După aplicarea tonometrului se produce o distensie a globului. Rigiditatea sclerală variază de la un ochi la altul și pe același ochi de cadavru variază după timpul scurs de la deces ;

– se produce o ieșire de lichid prin emonctoriile oculare naturale ale camerei anterioare fapt care face ca presiunea să fie mai joasă după cîteva

Scanned with OKEN Scanner

minute decît imediat după închiderea robinetului.

Schiötz reface determinările lăsînd de data aceasta robinetul deschis realizînd în acest fel condiţii experimentale asemănătoare cu ceea ce se întîmplă la bolnavi. Aplicarea astfel a tonometrului nu mai destinde peretele scleral ci provoacă o deplasare a lichidului spre manometru al cărui nivel creşte. Presiunile robinetului deschis mai ridicate decît presiunile robinetului închis sînt numite presiuni tonometrice (P_t). Presiunea tonometrică variază puţin de la un ochi la altul şi din aceste determinări a fost posibilă construirea unei curbe care are aspectul unei hiperbole simple. Dar nici aceasta nu indică presiunea endoculară reală (P_o).

Deci cu tonometrul Schiötz se poate determina presiunea oculară redată printr-o cifră (5/5,5) fără a putea evalua precis în mm Hg. Dar presiunea oculară care suportă o greutate de 16,5 g (P_t) nu poate fi egală cu aceea care există în ochi înainte de aplicarea tonometrului (P_o). Cum lichidul deplasat nu poate fi comprimat, pentru a-şi găsi un loc el modifică tensiunea parietală. Peretele globului este elastic şi deplasarea fluidului face să crească presiunea oculară. Deci P_t este cu atît mai aproape de P_0 cu cît peretele ocular va fi mai elastic şi P_t va fi mai îndepărtat de P_0 cu cît peretele scleral va fi mai puţin elastic.

Friedenwald arată că se poate calcula presiunea oculară, cunoscînd presiunea tonometrică, volumul de indentaţie şi rigiditatea oculară :

$$\text{Log } P_o = \text{Log } P_t - K \cdot V_c$$

în care :

P_o = presiunea oculară ;
P_t = presiunea tonometrică ;
K = coeficient de rigiditate oculară ;
V_c = volumul de indentaţie corneană.

Valorile lui P_t şi V_c provin din măsurători experimentale realizate pe ochii enucleaţi. Valoarea medie a lui K este rezultatul măsurătorilor rigidităţii oculare pe 500 ochi normali. Aceste tabele sînt satisfăcătoare pentru greutăţile de 5,5 dar mai puţin exacte pentru greutăţile de 7,5–10 şi 15 g.

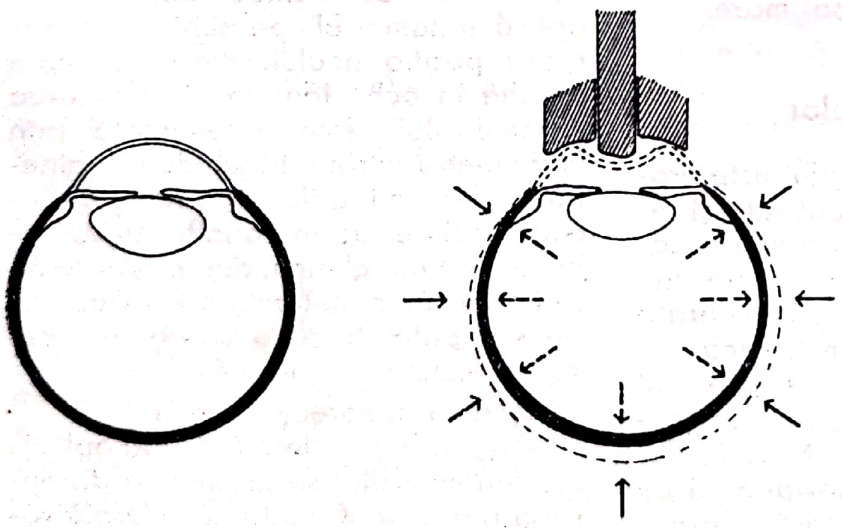

Fig. 41 – Reprezentarea schematică a volumului lichidian deplasat prin aplicarea tonometrului pe cornee.

Variaţii ale elementelor de bază în cursul tonometriei

Modificarea de volum a globului

Volumul de fluid deplasat (V_o) prin aplicarea tonometrului este în funcţie de raza de curbură a corneei care este de 7,8 mm pentru faţa externă şi 7,3 mm pentru faţa internă şi o grosime de 0,5 mm în centrul corneei (fig. 41).

Scanned with OKEN Scanner

Notînd cu V_o volumul deplasat de o cornee normală ; V_c = volumul depresiunii pentru corneea considerată ; R′ = raza de curbură pentru faţa internă ; 0,21 = modificarea pe mm de variaţie a razei de curbură, atunci volumul de lichid deplasat prin aplicarea tonometrului pe cornee se poate calcula după formula :

$$V_c = \frac{V_o}{1 - 0{,}21(R' - 7{,}3)}$$

Deformarea polului posterior al ochiului în timpul tonometriei

Atunci cînd se aplică tonometrul Schiötz pe ochi, ochiul suferă deformări deoarece :

— raza de curbură a piciorului tonometrului este mai mare decît aceea a corneei şi segmentul anterior al globului se turteşte ;

— greutatea pistonului deprimă corneea ;

— globul tinde a se deplasa în orbită, crescînd presiunea în capsula lui Tenon, fapt ce provoacă o turtire a părţii posterioare a globului ocular.

Toate aceste deformări sînt instantanee şi tind a reduce volumul ocular, fapt care ridică presiunea oculară P_0. Autorii mai vechi de la Schiötz la Mc. Bain n-au ţinut cont decît de deformarea anterioară a ochiului şi au subestimat volumul de fluid deplasat.

Deformarea polului posterior în cursul tonometriei a fost cercetată de E. Prijot şi R. Weekers (1959). Pentru aceeaşi greutate a tonometrului volumul deplasat la nivelul segmentului posterior al globului este egal cu un procentaj constant al volumului depresiunii corneene. Pentru greutăţile de 5,5–7,5–10 şi 15 g acest volum este de 17–20–28–30% din volumul depresiunii corneene. De aceea măsurătorile rigidităţii oculare făcute prin tonometrie diferenţială conţin o eroare prin exces deoarece ele subapreciază volumul deformării globului ocular în timpul tonometriei. Formula lui Friedenwald : Log. P_o = Log P_t – E.V unde :

$$V = \frac{\text{Log } P_t - \text{Log } P_o}{E}$$

poate rămîne valabilă sub rezerva înlocuirii lui V (volumul total al lichidului deplasat) cu V_c (volumul depresiunii corneene).

Relaţia volum-presiune : rigiditatea oculară

Rigiditatea oculară poate fi definită ca rezistenţa pe care o oferă un ochi atunci cînd se modifică volumul de lichid pe care îl conţine. Rigiditatea oculară exprimă deci relaţia între modificarea de volum şi modificarea de presiune. Cunoaşterea rigidităţii este indispensabilă pentru a se stabili un tabel de calibraţie tonometrică.

Rigiditatea unui corp este rezistenţa opusă de acest corp la deformare. Elasticitatea (E) este inversul rigidităţii şi este capacitatea pe care o are un corp de a suferi o deformare şi de a-şi relua stadiul primitiv. Dar învelişul ocular nu este strict elastic în sensul fizic al termenului utilizat.

Rigiditatea învelişului ocular rezultă în primul rînd din caracteristicele sclereticei şi într-un grad mai mic din proprietăţile corneei şi ale uveei. Rigiditatea oculară poate varia în proporţii mari la un subiect normal şi mult mai mult în stări patologice aşa cum se întîmplă în miopie. La adult o creştere de 1% a volumului determină o creştere a presiunii cu 20–30 mm Hg. În cursul măsurătorilor cu tonometrul Schiötz, această proprietate este ca-

Scanned with OKEN Scanner

pitală. De aceea în decursul anilor s-a căutat să se înlăture această eroare.

Tabelele de calibrație ale lui Friedenwald sînt calculate pentru o rigi-

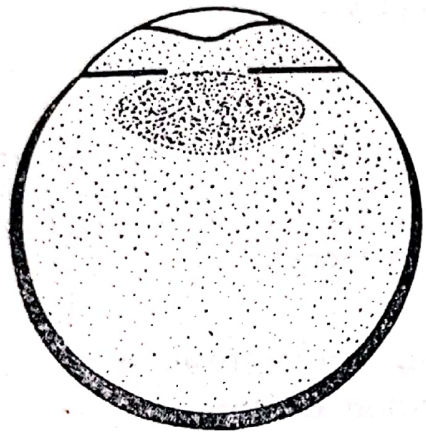

Fig. 42 — Opoziția elasticitate — rigiditate parietală prin distensia dată de volumul de lichid deplasat după aplicarea tonometrului (Bessière, 1973).

ditate oculară medie. Rezultatele obținute în măsurarea tensiunii oculare prin indentație constau în erori prin lipsă atunci cînd rigiditatea oculară este mică și erori prin exces atunci cînd rigiditatea oculară este mare.

Înfundarea pistonului tonometrului prin indentația corneeană pe care o provoacă tinde a reduce volumul globului. Rezultă o creștere a presiunii oculare, apoi ca urmare a expulziei înafara globului ocular a unei cantități din sîngele uveal și o distensie a peretelui scleral (fig. 42). Aceste fenomene sînt cu atît mai importante cu cît pistonul tonometrului este mai greu încărcat. Măsurarea rigidității oculare prin metoda Friedenwald este bazată pe compararea volumelor indentațiilor provocate prin două greutăți diferite ale tonometrului Schiötz. Analizînd datele autorilor mai vechi ca Schiötz (1911), Ridley (1930), Clary (1932) care au studiat relația volum-presiune în ochii diferitelor animale și la om, Friedenwald ajunge la concluzia că deasupra unei presiuni oculare de 5 mmHg există o relație liniară între modificarea de volum endoocular și logaritmul presiunii.

Pentru o presiune superioară la 5 mm Hg o aceeași modificare de volum a globului produce întotdeauna modificări de presiune proporționale cu presuinea care exista în prealabil în globul ocular. Această constatare diferă de la un ochi la altul și este proporțională cu rigiditatea oculară.

$$\frac{\Delta P}{P} = K \frac{\Delta V}{V}$$

Dar cantitatea de lichid care se poate introduce este atît de mică încît volumul intraocular originar nu diferă practic și putem considera :

$$\frac{\Delta P}{P} = K \cdot \Delta V$$

Integrînd : $\text{Log } P = C + K.V$. Dacă înlocuim V cu V_o (volumul inițial)$+v$ (volumul suplimentar de lichid introdus) obținem :

$$\text{Log } P = C + KV_o + K_v$$

Cum V_o este constant avem :

$$\text{Log } P = C + K_v$$

La începutul experienței cînd nici un lichid nu a fost introdus în ochi, $\text{Log } P_o = C$, deci : $\text{Log } P = \text{Log } P_o + K_v$ sau :

$$\text{Log} \frac{P_o}{P} = K_v$$

Atunci cînd se poate determina presiunea tonometrică și volumul de indentație prin două măsurători cu greutăți diferite se poate măsura rigiditatea oculară.

$$\text{Log} \frac{P_{t_2}}{P_{t_1}} = K (V_2 - V_1)$$

$$\text{sau } K = \frac{\text{Log } P_{t_2} - \text{Log} P_{t_1}}{V_2 - V_1}$$

Scanned with OKEN Scanner

în care :

Pt_1 = presiunea oculară inițială ;
Pt_2 = presiunea oculară finală ;
V_2-V_1 = modificările de volum, iar K = o constantă pe care Friedenwald o numește coeficient de rigiditate oculară.

Acest coeficient de rigiditate oculară a fost mult timp utilizat :

– a servit pentru a se stabili tabelele de calibrație pentru tonometrul Schiötz ;

– pentru a determina presiunea oculară a ochilor a căror rigiditate se îndepărtează de valoarea medie a subiectului normal ;

– în tonografie pentru a determina cantitatea de lichid care iese afară din glob sub influența presiunii exercitată prin tonometrie.

Determinarea rigidității oculare

Două feluri de metode pot fi utilizate : metode manometrice și metode tonometrice.

Metode manometrice

Metodele manometrice se aplică la animale și pe ochii de cadavru. Ca tehnică două ace hipodermice sînt introduse în camera anterioară a ochiului a cărei rigiditate voim să o determinăm. Unul din aceste ace este în legătură printr-un tub de polietilen cu o ultramicrobiuretă gradată în zecimi de mm^3 care arată cantitatea de lichid introdusă în ochi. Celălalt ac este legat printr-un alt tub de polietilen identic cu un manometru electronic. Manometrul electronic înregistrează modificările de presiune obținute prin creșterea volumului endocular aplicînd formula expusă mai sus.

Metode tonometrice

Clinicienii nu dispun de o metodă precisă și deduc rigiditatea oculară prin tonometrie diferențială Friedenwald și tonometrie diferențială Goldmann-Schmidt.

Tonometria diferențială Friedenwald. Se compară volumul de indentație obținut cu greutatea de 5,5 și 10 g sau mai bine 5,5 și 15 g. În eventualitatea unei hipertensiuni oculare se poate utiliza 7,5 și 15 g, deci greutăți depărtate una de alta. Pentru exactitate se recomandă a se face o pereche de măsurători pe zi timp de 5–6 zile consecutiv. Friedenwald construiește o nomogramă pentru tonometrul Schiötz unde pune pe ordonată valorile logaritmice ale presiunilor, iar pe abscisă valorile aritmetice ale volumelor. În interiorul nomogramei se găsesc curbe reprezentînd deviațiile indexului tonometric pentru diferite greutăți. Se notează prima valoare medie a greutății pe curba de 5,5 g și a doua pe curba de 10 g a nomogramei (fig. 43).

Linia oblică AB astfel obținută este deplasată paralel cu ea însăși cu ajutorul unui echer și a unei rigle plane pînă ce ea trece prin intersecția ordonatei cu abscisa (poziția CD) și rigiditatea oculară este citită pe arcul de cerc situat în conul inferior stîng al nomogramei.

Pentru a afla presiunea oculară corectată, urcăm echerul în lungul unei rigle pînă ce întîlnește pe curba de 5,5 g valoarea deviației obținute la prima măsurătoare (poziția EF). Cifra pe ordonată este aceea a presiunii oculare corijată prin factorul de rigiditate. Tabelele de calibrație Friedenwald din 1955 sînt calculate pentru o presiune de 21 mm Hg și o rigiditate medie de 0,0215. Rigiditatea inferioară la 0,0215 suferă erori în minus ; rigiditatea superioară dă erori în plus.

Scanned with OKEN Scanner

După Friedenwald rigiditatea poate varia între 0,060 și 0,0370, iar după Lavergne și colab. între 0,0100 și 0,0400 (tabelul V).

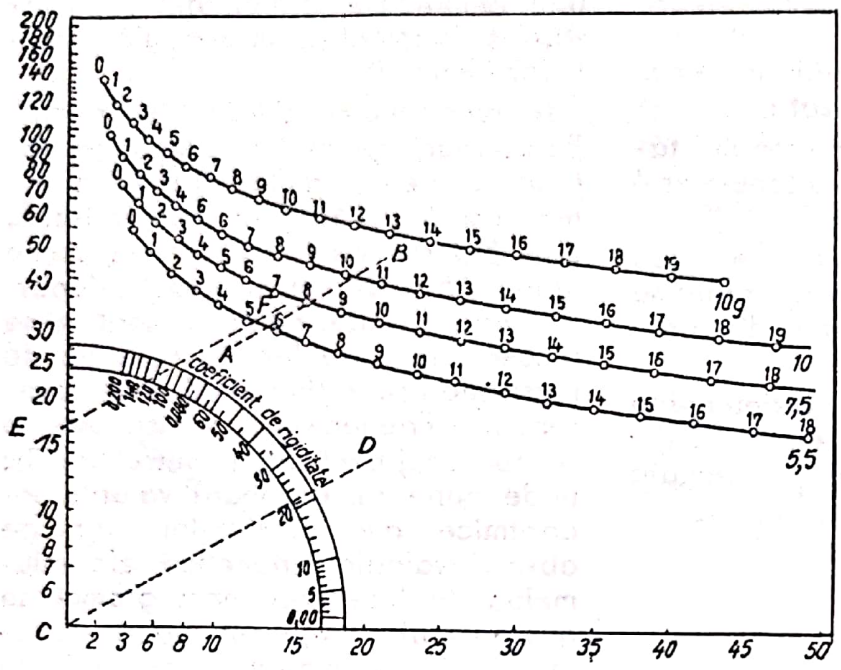

Fig. 43 — Nomograma pentru determinarea rigidității și a presiunii oculare (după Friedenwald, 1955).

TABELUL V

RIGIDITĂȚILE OCULARE LA EMETROPI ȘI MIOPI
(DUPĂ LAVERGNE, 1957)

Rigiditate	Emetrop	Miop 1–5 dioptrii	Miop 5,5–10 dioptrii	Miop peste –10 dioptrii
R. medie	0,0246	0,0214	0,0154	0,0150
Abatere standard (S)	0,0063	0,0076	0,0054	0,0025
Abatere medie (Am)	0,0004	0,0015	0,0012	0,0005

Se poate deduce că hipertensiunea oculară poate fi mult timp necunoscută la miopi și că ea evoluează în general cu o tensiune joasă.

De la datele inițiale ale lui Friedenwald au fost efectuate o serie de cercetări care au arătat unele lacune în calculele sale. Astfel el a neglijat unii factori care intervin la aplicarea tonometrului pe ochi, cum ar fi eliminarea unei cantități de sînge sub greutatea tonometrului. Apoi, nu numai corneea se deformează, ci și polul posterior. Friedenwald a supraestimat deci valoarea lui K. Ea nu poate constitui o constantă și diminuează pe măsură ce presiunea oculară crește. Dar alte etalonări tonometrice (Mc. Bain, Prijot) nu au fos adoptate. Din fig. 44 se constată că pentru două lecturi apropiate cu tonometrul Schiötz fiecare lectură comportă oarecare imprecizie. Dacă se privesc pe fragmentul de nomogramă lecturile cu greutatea de 5,5–10 g și se unesc printr-o dreaptă extremitățile opuse celor două segmente, se constată că dreptele au atunci o înclinare diferită, între ele putîndu-se situa toate valorile posibile ale coeficientului de rigiditate (fig. 44).

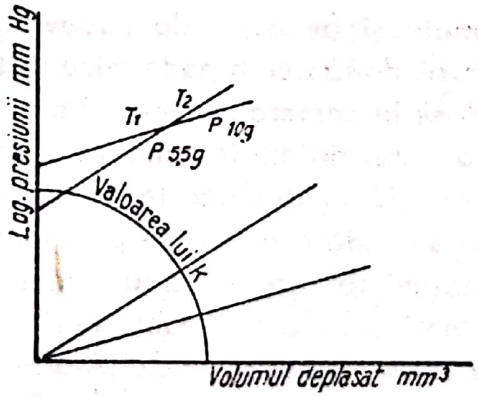

Fig. 44 — Erorile în determinarea rigidității sclerale prin tonometrie diferențială; Friedenwald.

O ameliorare a rezultatelor constă în utilizarea tonometrului prin aplanație pentru una din determinări.

Scanned with OKEN Scanner

Tonometria diferențială H. Goldmann și Th. Schmidt (fig. 45). În tonometria prin aplanație volumul deplasat este foarte mic și putem obține direct valoarea lui P_t. Se face deci o primă

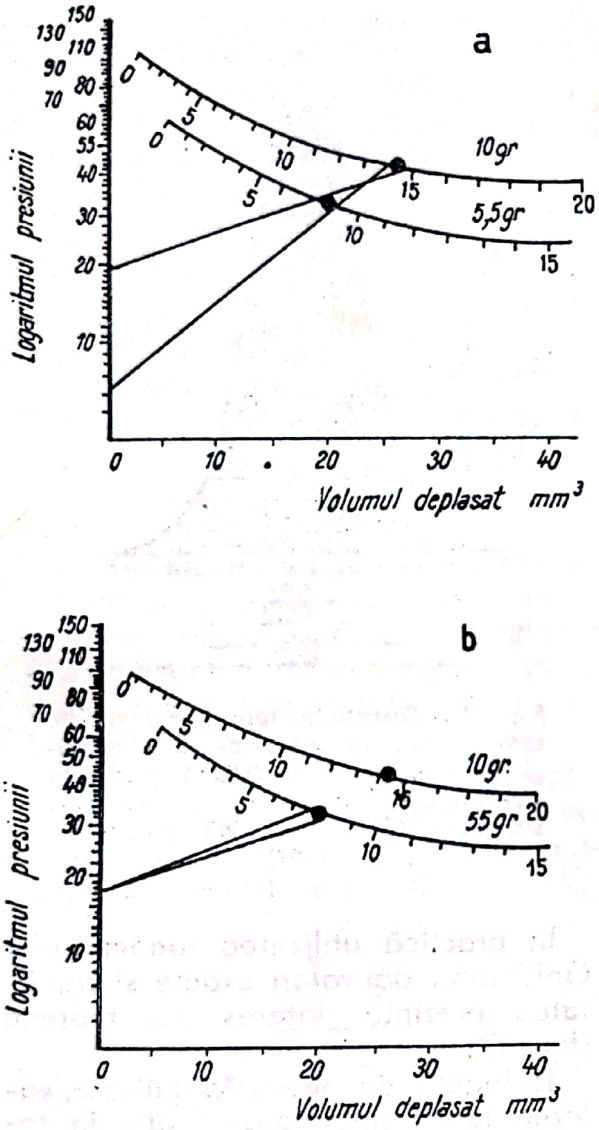

Fig. 45 — Tonometrie diferențială H. Goldmann și Th. Schmidt.

lectură cu tonometrul Goldmann în poziție șezîndă, care dă direct valoalui P_t și nu a lui P_o și se notează cifra găsită pe o dreaptă situată paralel cu axa Y și la o semigradație la dreapta (volumul deplasat nu trece în medie de 0,56 mm³).

Se practică o a doua lectură (T) cu tonometrul Schiötz cu greutate de 10 g, se înscriu rezultatele pe curba corespondentă. Se reunesc cele două puncte însemnate. Cum ele sînt situate relativ departe una de alta, imprecizia este foarte redusă chiar atunci cînd se admite riscul de eroare inclus în reprezentări prin o mică suprafață. Deplasarea de lichid din ochi la prima măsurătoare este mai mică, de 0,56 mm³, și ea se înscrie aproape de axa verticală a lui P_t. O a doua măsurătoare se face cu tonometrul Schiötz cu greutate de 5,5 g. Eroarea rigidității va fi aici minimă (fig. 46).

Utilizarea nomogramei Friedenwald stabilită pentru tonometrul cu indentație dă din contră rezultate aproximative cu atît mai mult cu cît determinările sînt făcute cu tonometrul Schiötz în poziție culcată și cu aplanometrul în poziție șezîndă.

Tonometria diferențială prin aplanație. Goldmann (1956), Moses și Tarkkanen (1959), Krause (1960) utilizează aplanație cu suprafețe diferite de 3,06–7 mm diametru. Kalfa a studiat rigiditatea sclerală prin aplanație

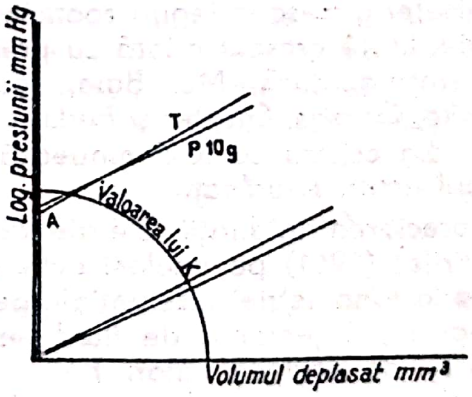

Fig. 46 — Erorile în măsurarea rigidității sclerale prin metoda H. Goldmann și Th. Schmidt.

cu tonometrul Maklakoff cu greutăți variabile. Cunoașterea presiunii externe exercitate și suprafața corneeană aplanată permit a se calcula

Scanned with OKEN Scanner

presiunea tonometrică aflată în ochi prin formula lui Imbert și Fick. Notînd cu W = greutatea tonometrului și A = suprafața corneeană aplanată :

$$P = \frac{W}{A}$$

Situînd P pe abscisă și W pe ordonată se obține o linie dreaptă ceea ce indică că P_t crește în funcție de forța de compresiune externă a globului. Înclinarea dreptei variază cu fiecare ochi. Ea este caracteristică fiecărui ochi și aceasta este curba elastotonometrică a lui Kalfa.

Determinarea coeficientului de rigiditate scleralã a făcut obiectul a numeroase critici, majoritatea metodelor ținînd cont numai de originea corneeană a volumului de lichid deplasat. E. Prijot și R. Weekers arată deformarea posterioară a globului în cursul tonometriei. Prin tonometrie diferențială s-a ținut seama numai de volumul deplasat la nivelul segmentului anterior, subestimînd astfel volumul total de lichid deplasat. Friedenwald admite constantă valoarea lui K la același subiect pentru o mare variație a lui P_0 peste 5 mmHg. Tada, Perkins, și Gloster găsesc la iepuri coeficientul de rigiditate crescut odată cu presiunea intraoculară. Mc. Bain, Magri, Wanko, Grimes, Gloster și Perkins găsesc din contră că K diminuează pe ochiul uman enucleat.

Aprecierea rigidității sclerale făcută de Prijot (1961) pe același ochi prin metoda tonometriei diferențiale pe de o parte și injectarea de fluid pe de alta nu dă aceleași valori. Prin injectarea de lichid se obține o valoare egală cu numai 60% din prima. Deci metoda de determinare rămîne imprecisă.

Pe același ochi se pot obține rezultate diferite în funcție de starea vaselor sanguine. Astfel, determinarea făcută dimineața este diferită față de cea după o zi de activitate normală.

Friedenwald a ținut seama numai de deformarea segmentului anterior și nu de deformarea totală a globului ocular. De aceea E. Prijot propune un coeficient de „capacitate oculară" care să corespundă mai bine.

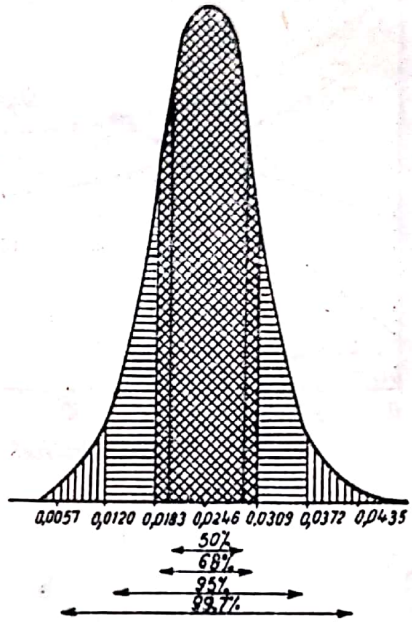

Fig. 47 — Distribuția teoretică a rigidității oculare la subiecții normali plecînd de la media de 0,0246, găsită la 239 subiecți sănătoși și cu o abatere standard (S) de 0,0063 (Lavergne, 1957).

În practică utilizarea tonometrului Goldmann dă valori exacte și rigiditatea prezintă interes pur teoretic (fig. 47).

În funcție de metodele utilizate, valorile lui K sînt consemnate în tabelul VI.

Tonometria prin aplanație. Determinarea presiunii oculare este posibilă, fără a provoca nici o indentație, măsurînd forța necesară pentru a aplana o suprafață corneeană. Presiunea oculară este proporțională cu greutatea exercitată pe glob și invers proporțională cu suprafața aplanată. Cînd suprafața aplanată este mică, volumul lichidului deplasat în interiorul globului este neînsemnat. Elastici-

Scanned with OKEN Scanner

TABELUL VI

COEFICIENT DE RIGIDITATE LA OM

Autorul	Nr. ochi	Metoda	K
Friedenwald (1937)	500	Tonometrie diferențială	0,0215
Goldmann (1956)	52	Aplanație + Schiötz	0,0203
Weekers și Lavergne (1957)	239	Aplanație + Schiötz	0,02015
Leydhecker (1959)	1 497	Tonometrie diferențială	0,0246
Moses și Tarkkanen (1959)	3	Aplanație + Aplanație	0,0207
Draeger (1959)	175	„ + Schiotz	0,0199
Drance (1960)	1 011	„ + „	0,0235
Prijot (1961)	6	„ + „	0,0212
Volpi și Capelli (1962)	220	„ + „	0,0190
Castren și Pohjola (1962)	234	„ + „	0,0184
Mehra (1965)	400	Tonometrie diferențială	0,0235

tatea învelișului scleral este puțin solicitată și variațiile individuale ale rigidității sclerale pot fi neglijate. Acesta este marele avantaj al tonometrului prin aplanație față de tonometrul prin indentație.

Dacă se realizează o simplă aplanație și nu o depresiune, forțele parietale au o direcție orizontală și se anulează reciproc (fig. 48).

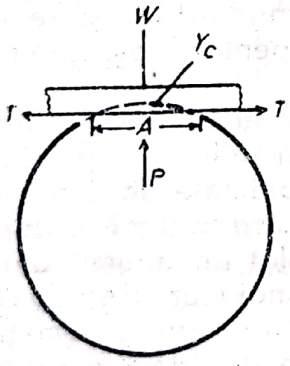

Fig. 48 — Comportarea globului ocular în timpul aplanației.

Volumul umoarei apoase deplasate (V_c) este neglijabil. Presiunea (W) externă echilibrează exact presiunea internă (P). Acesta este cazul ideal în care peretele ocular este supus unei forțe mai mici, fără a mai interveni rigiditatea scleralã. Volumul deplasat este mult redus și nici rigiditatea parietală, nici curbura corneei nu mai influențează tensiunea. Vom măsura presiunea tonometrică (P_t) ; aceasta se va îndepărta de presiunea reală (P_o) foarte puțin, cu cît volumul deplasat va fi mai redus. Presiunea internă este egală cu presiunea externă prin aria aplanată (Fick, 1888) :

$$P_o \approx P_t = \frac{W}{A}$$

în care :

W este greutatea aparatului, *A* este suprafața aplanată.

Valoarea lui P_t nu trebuie determinată experimental ci prin calcul, experiențele avînd aici un rol secundar. Trebuie să cunoaștem volumul deplasat pentru a aprecia diferențele între P_t și P_o. Dar volumul umoarei apoase deplasat este neglijabil (0,56 mm^3), fapt care permite să considerăm presiunea tonometrică iden-

Scanned with OKEN Scanner

tică cu presiunea oculară. În formula matematică care dă valoarea lui P_0 :

$$\text{Log. } P_o = \log. P_t - K \cdot V_c$$

Factorii K și V_c sînt neglijabili și atunci $P_0 \approx P_t$.

Pentru a aplica această lege la ochiul uman trebuie îndeplinite următoarele condiții :

– forța exterioară (W) să fie suficientă pentru a fi ușor de măsurat. Suprafața aplanată (A) să nu fie prea mare căci o deplasare mare de lichid modifică presiunea internă pe care vrem să o determinăm ;

– forțele parazitare provenite din deformarea curburii corneei și tensiunea superficială a lacrimilor să fie eliminate.

Plecînd de la acest principiu putem determina presiunea oculară prin două feluri de aparate :

– cele ce utilizează o presiune constantă și măsoară întinderea suprafeței aplanate (Maklakoff, 1885) ;

– cele care utilizează o suprafață constantă și măsoară presiunea necesară pentru a o aplana.

Pînă în 1954 cu toate eforturile depuse, întrebuințarea tonometrului prin aplanație nu a intrat în practica curentă.

Tonometrul prin aplanație Goldmann (fig. 49). Măsoară presiunea necesară pentru a aplana o suprafață constantă a corneei. Aparatul se compune dintr-un microscop corneean, o balanță de torsiune și un con trunchiat transparent care exercită pe cornee o presiune măsurabilă și conține un dispozitiv care permite controlarea dimensiunilor normale ale suprafeței aplanate. Goldmann a prezentat acest aparat la Societatea Franceză de Oftalmologie în 1954.

Suprafața aplanată are diametrul de 3,05 mm și este astfel calculată încît să deplaseze un minim de lichid (0,56 mm^3) spre deosebire de volumul deplasat prin tonometrul Schiötz care este de 15–20 mm^3. Se ignoră astfel valoarea rigidității sclerale și forța vîscoelastică a pereților. Diametrul este astfel ales pentru a anula forțele elastice de deformare ale corneei și tensiunea superficială a lacrimilor, forțe de sens contrar ce acționează peste 3 mm. Modificările de presiune intraoculară produse de aparat, sînt mai slabe de 0,5 mm Hg. Acest tonometru este construit pe o bază teoretică solidă și are un etalonaj foarte bun. Este ușor de standardizat și se utilizează de aceea pentru etalonarea altor tonometre.

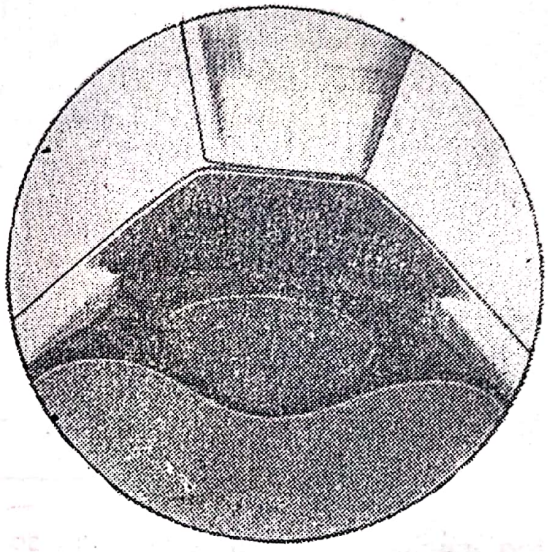

Fig. 49 – Măsurarea tensiunii oculare prin aplanație.

Ca inconvenient se menționează că nu poate fi utilizat în poziție culcată și nici la animale de experiență căci pentru fiecare mărime a corneei trebuie calculat un anumit diametru al presorului mai mare decît la om. În caz de edem corneean tonometrul aplanează bule de edem și subapreciază presiunea intraoculară.

Aparatul cuprinde un dispozitiv de aplanație și o balanță de torsiune. Dispozitivul de aplanație este constituit dintr-un presor de material plastic care aplanează corneea printr-o suprafață anterioară rotundă de 7 mm.

Scanned with OKEN Scanner

În interiorul presorului este un dispozitiv prismatic care dedublează imaginile ariei aplanate înainte de a o măsura. Prizmele au baze opuse astfel ca jumătăţile inferioare şi superioare ale imaginilor să fie deplasate în direcţii opuse. Axul presorului coincide cu acela al ocularului care permite observarea suprafeţei aplanate. Braţul mobil posedă o mişcare anteroposterioară şi posibilitatea de rotaţie, ceea ce face ca presorul să poată fi aşezat alături în caz de neîntrebuinţare.

Forţa de aplanaţie, transmisă presorului prin braţul mobil, provine de la o balanţă de torsiune, comportînd un buton lateral solidar cu un tambur gradat. Rotaţia butonului modifică lungimea resortului balanţei, în timp ce gradaţiile tamburului indică, în grame, presiunea exercitată. Diametrul suprafeţei aplanate este astfel calculat încît o presiune de un gram să echivaleze cu o presiune oculară de 10 mm Hg. Multiplicînd cu 10 notaţiile de pe tambur, avem presiunea oculară în mm Hg fără altă transformare.

Tehnică. Se deschide fanta luminoasă la maximum şi se pune filtrul albastru. Se pune în contact presorul cu corneea şi se priveşte în ocular. Se constată prezenţa a două semicercuri albastre mărginite de o zonă verde. Partea albastră corespunde suprafeţei aplanate, iar limita verde fluoresceinei care impregnează lacrimile. Dacă semicercurile sînt mici şi îndepărtate (fig. 50 A) atunci presiunea aplicată este slabă. Se creşte presiunea pe cornee progresiv pînă cînd aceasta o egalează pe aceea intraoculară, iar semicercurile se află în contact prin partea lor internă (fig. 50 B).

Citim pe tambur presiunea exercitată în grame şi înmulţind cu 10 cifra respectivă obţinem presiunea oculară în mm Hg.

Avantajele metodei sînt :

— o mare precizie în măsurarea tensiunii oculare de ±0,50 mm Hg ;

— nu sînt necesare tabele de calibraţie ;

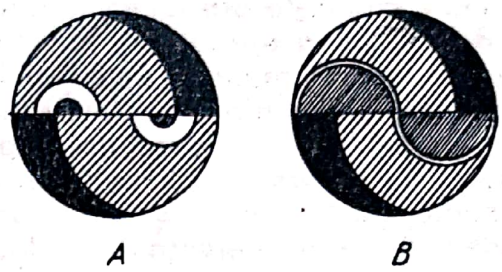

Fig. 50 — Imaginile corneene cu tonometrul Goldmann.

— aparatul nu necesită revizie ;

— nu are efect de masaj ;

— nu intervine rigiditatea scleralã şi nici raza de curburã a corneei şi deci poate fi utilizat şi în microftalmie şi buftalmie ;

— examinarea se face în poziţie şezîndă şi poate fi utilizată ca metodă de rutină ;

— combinarea cu tonometrie Schiötz permite măsurarea rigidităţii sclerale cu o precizie mult mai mare.

Tonometrul Maklakoff. Tonometrul are o greutate (W) cunoscută. Se pune problema de a măsura suprafaţa aplanată aplicînd faţa inferioară a tonometrului pe care se înscrie amprenta corneeană, deci de a măsura diametrul suprafeţei aplanate. În anul creării acestui aparat (1885) un specialist în elasticitatea cauciucului din Lyon (Imbert) prezintă bazele teoretice ale metodei : W=P.A.

Aparatul se compune dintr-un cilindru metalic cu capete ceva mai groase şi extremităţi plate. La extremităţi sînt două plăci de sticlă mată cu diametrul de 1 cm umectate cu un colorant de anilină sau albastru de metilen. Partea colorată vine în contact cu corneea anesteziată. Sub greutatea aparatului o oarecare suprafaţă

Scanned with OKEN Scanner

a corneei se aplanează sub placa de sticlă colorată. Se retrage tonometrul și se aplică pe o hîrtie sugătoare. În locul unde corneea a fost aplanată anilina s-a solvit în soluție. Se pot astfel măsura diametrele amprentei și se poate cunoaște presiunea în funcție de greutatea aparatului. Măsurătorile se fac cu greutatea de 5,5–7,5–10 și 15 g. Cercul alb reprezintă tonograma ochiului. Cu ajutorul unei rigle gradate se determină diametrul ariei aplanate. Se iau în considerare amprentele la care diferența între două măsurători cu aceeași greutate nu este mai mare de 0,2 mm.

Diametrul ariei aplanate nu trebuie să depășească 7 mm pentru o determinare exactă. Pentru un diametru mai mare se deplasează o cantitate mare de fluid din ochi și intră în joc rigiditatea scleralã.

Aparatul nu ține seama de tensiunea superficială a lacrimilor, de deformarea corneei și nici de rigiditatea parietală a globului. Cu greutatea mică de 5,5 g suprafața aplanată are un diametru de 5–6 mm pentru o presiune normală cuprinsă între 13–20 mm Hg. Precizia este de ± 1 mm Hg și survine din eroarea ce poate proveni din măsurarea suprafeței aplanate de 0,1 mm și de ± 2–3 mm Hg datorită forțelor parazitare care nu pot fi total eliminate.

Dificultatea rămîne în măsurarea corectă a diametrului suprafeței aplanate.

Pneumotonometrul sau tonometrul fără contact. Ca și tonometrul cu aplanație are la bază legea lui Imbert-Fick.

Aparatul folosește un jet de aer comprimat reglabil, care apasă pe cornee cu o presiune de 5,5–7,5 și 10 g și produce o indentație corneeană mai mică sau mai mare în funcție de gradul presiunii intraoculare. Se calculează electronic viteza de reflectare a jetului de aer și în funcție de această viteză se apreciază presiunea intraoculară. Viteza de reflectare a jetului de aer este direct proporțională cu duritatea globului ocular. El este realizat după o schemă electronică, mecanică și pneumatică care îi asigură precizie. Un model experimental a fost conceput la noi de D. Begu (1966).

Scanned with OKEN Scanner

VI

Variații nictemerale ale presiunii oculare

Patogenia glaucomului nu se reduce numai la trabeculul corneoscleral deoarece la producerea glaucomului participă căi nervoase de la retină pînă la aria striată a cortexului occipital. Centrii diencefalici care reglează secreția umoarei apoase și circulația în artera centrală a retinei și sistemul carotidian sînt vecini centrilor care reglează circulația generală. Retina și scoarța cerebrală au o strînsă legătură : ambele provin din același organ embrionar și au anatomic aceeași structură celulară stratificată. Sistemul circulator al ochiului dublu și independent, retinian și coroidian, este identic cu circulația dublă și independentă a creierului, carotidiană și meningeală.

Diencefalul, adică talamusul și hipotalamusul, are rol important în reglarea tensiunii oculare. Alterații organice sau funcționale în regiunea diencefalică pot constitui un element important în declanșarea glaucomului. Centrul receptor talamic și calea talamo-corticală constituie ultimul segment al căii aferente senzitivo-senzoriale și este analizorul impresiilor provenite din mediul extern și intern. Exteroreceptorii pielii și ai organelor de simț plasați la periferia organismului și interoreceptorii organelor profunde din vase și țesuturi trimit excitații spre scoarța cerebrală trecînd prin fibrele talamice. La încrucișarea talamică se face o primă sinteză a numeroaselor impresii din mediul extern și intern. De aici pleacă excitații către scoarță pentru a forma asociații temporare și în jos spre nucleii vegetativi hipotalamici pentru a declanșa manifestări emotive. Neuronii talamo-corticali și centrii vegetativi ai scoarței dirijează bătăile cordului, tensiunea arterială, vasomotricitatea capilară, secreția glandelor endocrine și în special secreția de adrenalină, secreția glandelor sudoripare și lacrimale, tonusul muscular scheletic, motilitatea gastrointestinală și tensiunea oculară.

Variațiile nictemerale ale presiunii oculare sînt determinate de modificări ale debitului umoarei apoase (Ericson, 1957). Ele există atît la ochiul sănătos cît și la cel bolnav. Amplitudinea oscilațiilor variază în funcție de rezistența la scurgere, așa cum s-a demonstrat recent prin efectul operațiilor fistulizante. Linner (1957) arată că tonusul ocular se menține normal printr-o creștere compensatorie a rezistenței la scurgere demonstrată tonografic. Amplitudinea oscilațiilor este mai mare pe ochiul glaucomatos netratat decît pe ochiul sănătos. În cazurile de glaucom avansat oscilațiile zilnice sînt reduse sau chiar dispărute dacă corpul ciliar este atrofiat. Nordmann (1959) consideră că nu există un centru diencefalic care să regleze tensiunea oculară, iar variațiile tensionale sînt ritmate de tonusul neuro-vegetativ. Paracenteza determină hipotensiunea reflexă în cel de-al doilea ochi prin

Scanned with OKEN Scanner

reacţii neuro-vegetative. Atropina şi ganglioplegicele abolesc aceste reacţii. Sînt reacţii paralele ce survin în toate organele perechi.

Curba tensională nictemerală

La normali, tensiunea oculară prezintă variaţii care nu depăşesc 3 mm Hg. Presiunea oculară în general creşte în timpul somnului pentru ca nivelul cel mai ridicat al curbei să se situeze la ora 8 dimineaţa. După opt ore tensiunea începe să scadă, mai puţin pînă la ora 20 şi mai mult între orele 20 şi 24. Apoi începe să crească lent pentru a atinge un maximum la ora 8 dimineaţa (fig. 51).

La normalii cu activitate nocturnă şi repaus diurn se observă un minimum tensional la ora 16 după somn şi la ora 4 dimineaţa.

La glaucomatoşi fiecare bolnav are tipul său de curbă în funcţie de stadiul glaucomului. Dereglarea nervoasă centrală provoacă tulburări vasomotorii cunoscute în producerea glaucomului cu unghi închis. Unii autori afirmă că şi în glaucomul cu unghi deschis se produc spasme arteriale cu tulburări ale schimburilor biochimice şi apariţia de edem în ţesuturile oculare (Magitot). Repetarea spasmelor în circulaţia uveală un timp mai îndelungat poate produce alteraţii organice ale pereţilor cu creşterea rezistenţei la scurgere. De aceea, anestezia generală, injecţia retrobulbară cu alcool, medicaţia barbiturică cu acţiune specifică asupra diencefalului influenţează tensiunea oculară nu numai în glaucomul cu unghi închis, ci şi în celelalte forme de glaucom. Maximum de creştere tensională la glaucomatoşi se observă la aceleaşi ore, fapt care arată un ciclu tensional. Ochiul congener, aparent indem, urmează aceleaşi oscilaţii ale curbei.

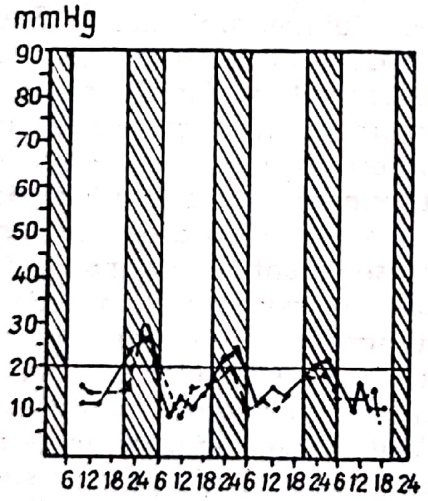

Fig. 51 – Curba tensională nictemerală la normali (Hager, 1958).

Duke-Elder (1950) atribuie oscilaţiilor fazice o valoare diagnostică atunci cînd ele ating sau depăşesc 6 mm Hg. Cei mai mulţi bolnavi cu glaucom prezintă o curbă „în cocoaşă" cu un maximum dimineaţa, apoi o cădere tensională pînă după masa cînd, la ora 18, apare un nou vîrf, apoi o nouă cădere. De aceea bolnavul de glaucom ar prezenta o pierdere a mecanismului reglator al tensiunii : presiunea joasă devine progresiv mai înaltă în timp ce variaţiile ritmice se amortizează.

Langley şi Swanlyung (1951) descriu patru tipuri de curbe tensionale nictemerale :

– tip descendent în 17% din cazuri cu un maximum tensional între ora 6–8 dimineaţa ;

– tip ascendent în 25% din cazuri cu presiune scăzută dimineaţa apoi o creştere progresivă cu un maximum la orele 16–18 ;

– tip cu două valori maxime în 56% din cazuri, una la orele 9–11 şi alta la orele 18 ;

– tip în platou, în 2,9% din cazuri cu o curbă mai mult sau mai puţin orizontală.

Hager (1958) prin examenul a 480 persoane din care 129 bărbaţi şi

Scanned with OKEN Scanner

281 femei, distinge curbe care posedă un aspect ciclic (tip nocturn şi tip diurn) şi curbe care nu au un ritm regulat (tip în platou, tip variabil, tip în clopot).

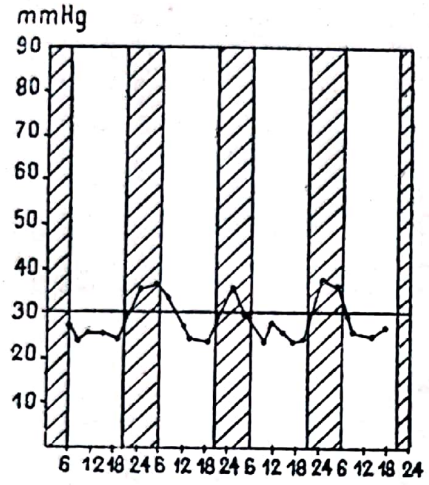

Fig. 52 — Curba tensională tip nocturn (H. Hager).

1. Tipul nocturn în 9,7% din cazuri se întîlneşte mai frecvent la femei cu un maximum la ora 24 sau ora 7 dimineaţa (fig. 52).

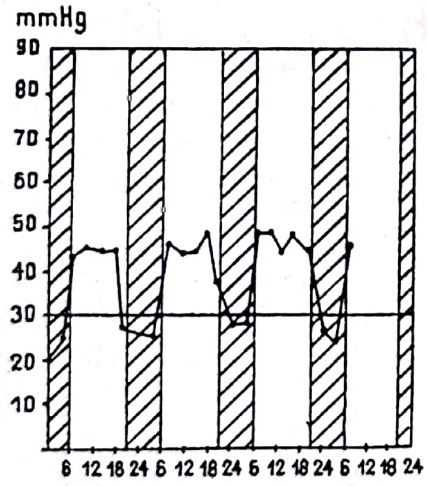

Fig. 53 — Curba tensională tip diurn (H. Hager).

2. Tipul diurn în 49,3% din cazuri mai frecvent la bărbaţi cu una sau mai multe maxmie la ora 12–17 şi 21 (fig. 53, 54).

3. Tip în platou, în 18,3% din cazuri cu oscilaţii mai mici, între 5–6 mmHg, cu valori maxime atît ziua cît şi noaptea (fig. 55).

4. Tip variabil în 19,3% din cazuri cu o curbă neregulată fără un ritm precis (fig. 56).

5. Tip în clopot, în 3,4% din cazuri, cu ascensiuni mari atît ziua cît şi noaptea (fig. 57).

De reţinut, că la aceeaşi persoană există acelaşi fel de curbă tensională. Este suficientă o creştere peste normal a tensiunii oculare pentru a confirma diagnosticul de glaucom la persoanele suspecte. Fiecare subiect posedă un ritm tensional care îi este propriu, fapt care confirmă participarea sistemului nervos central în reglarea oftalmotonusului.

Dereglări talamo-hipofizare produc tulburări în metabolismul apei, curba şi numărul eozinofilelor circulante, colinesterazei serice, tulburări pupilare, tulburări ale temperaturii, diurezei şi modificări de tensiune oculară. S-a susţinut mult timp că la baza acestor tulburări stau spasme vasculare ce produc modificări ale schimburilor biochimice cu apariţia de edem în ţesuturile oculare şi creşteri tensionale. Repetarea spasmelor un timp mai îndelungat poate determina alteraţii organice în pereţii vaselor cu stabilirea unui cerc vicios.

Leziuni vechi talamice unilaterale de natură vasculară (hemoragii şi ramolismente) la 24 bolnavi examinaţi de Levine şi Kaminskaia arată la 12 asimetrii patologice ale tensiunii oculare. Pentru Akagi şi Hirokawa (1955) oscilaţiile ciclice sînt mult mai accentuate în cazurile de tumori hipofizare sau arahnoidită opto-chiazmatică. Facilitatea la scurgere nu joacă decît un rol secundar în geneza ciclului tensional.

Tratamentul cu miotice modifică amplitudinea oscilaţiilor şi nivelul general al curbei dar ciclul rămîne acelaşi. El

Scanned with OKEN Scanner

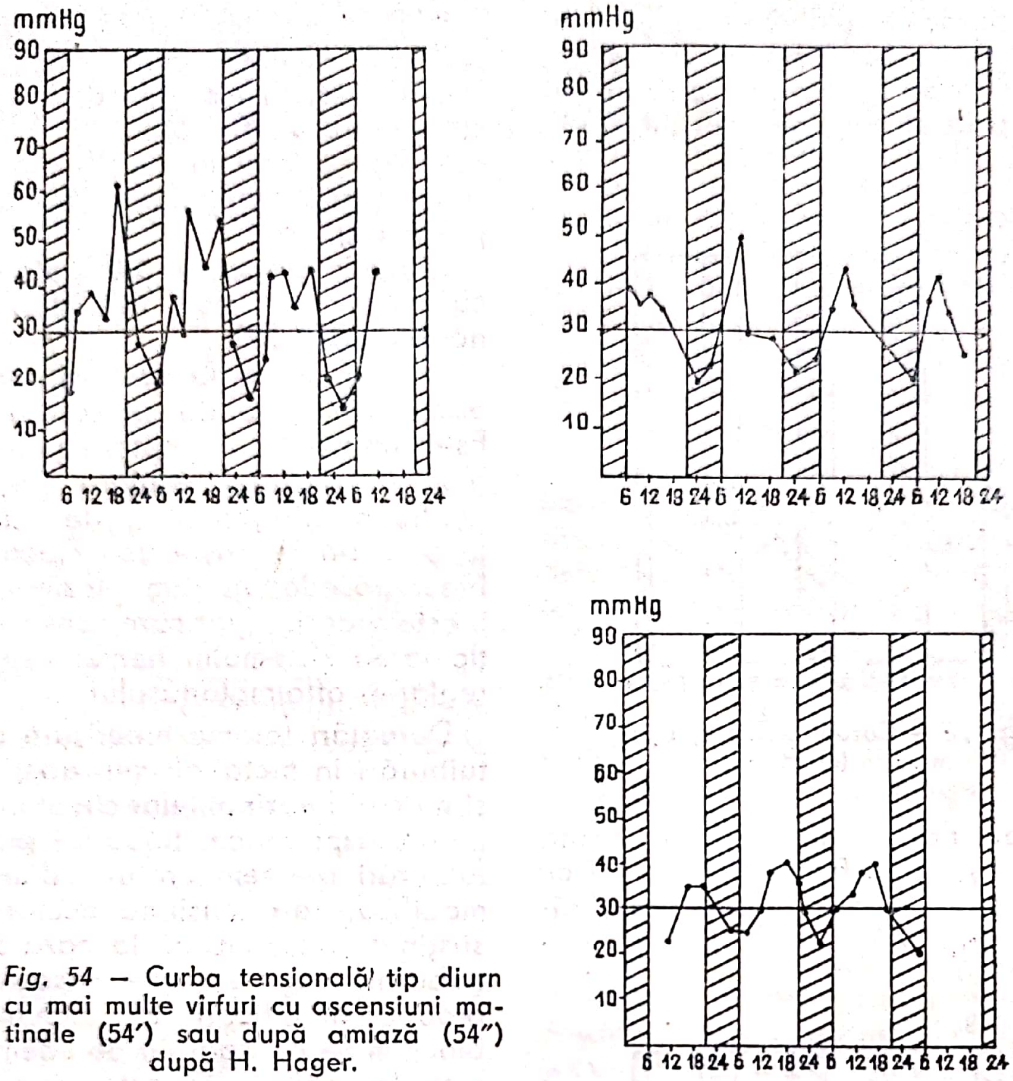

Fig. 54 — Curba tensională tip diurn cu mai multe vîrfuri cu ascensiuni matinale (54′) sau după amiază (54″) după H. Hager.

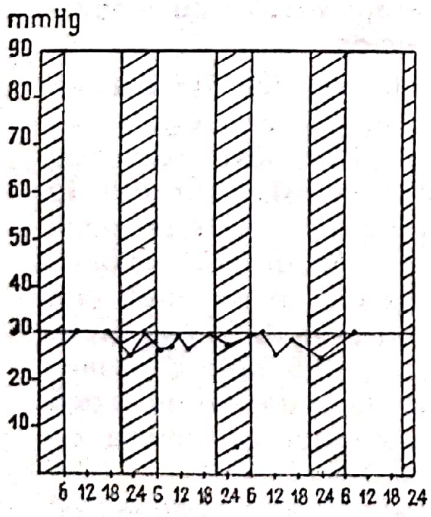

Fig. 55 — Curbă tensională în platou (H. Hager).

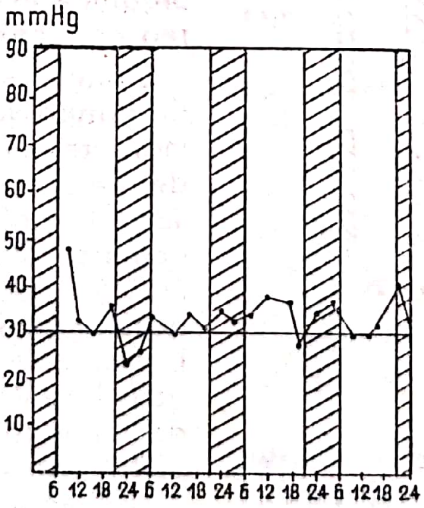

Fig. 56 — Curbă tensională de tip variabil (H. Hager).

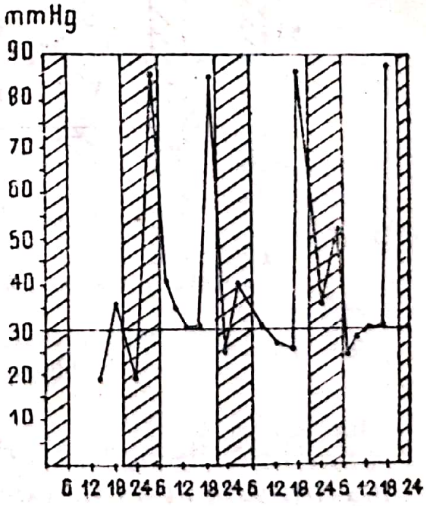

Fig. 57 — Curbă tensională cu oscilații mari (H. Hager).

Scanned with OKEN Scanner

rămîne același și după operații filtrante. Prin modificarea ritmului diencefalic de veghe și somn se modifică și ciclul tensional (fig. 58).
Duke-Elder explică variațiile fazice ale

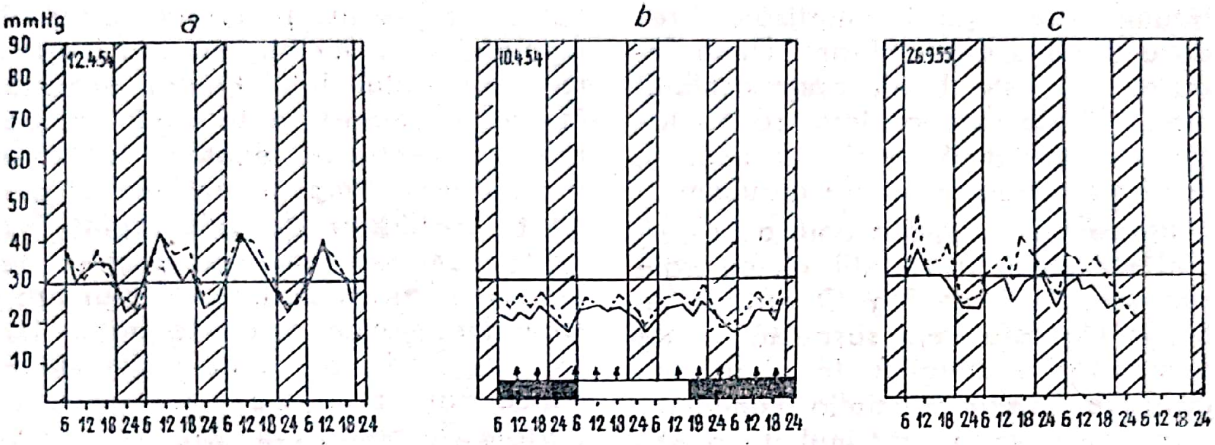

Fig. 58 — Ritm tensional înainte de tratament (stînga), după pilocarpină (mijloc) și la întreruperea tratamentului (dreapta).

presiunii oculare prin trei mecanisme :

— modificări de debit-minut ale secreției umoarei apoase ;

— modificări de drenaj cu exagerarea curbei normale a ochiului glaucomatos ;

— o instabilitate neuro-vasculară cu variații fazice exagerate care nu mai pot controla presiunea oculară.

În glaucom prima manifestare ce apare este o exagerare a variațiilor tensionale zilnice printr-o dereglare nervoasă diencefalică. Dacă aplicăm formula :

$$P_o = (F \times R) + P_v$$

în care :

P_o = presiunea oculară în mmHg ;
F = debitul în mm^3/minut ;
R = rezistența la scurgere în mmHg/mm^3/minut ;
P_v = presiunea venoasă episclerală în mmHg ;

atunci se constată că debitul este acela care variază constant. Între orele 20–24 debitul diminuează mult dar paralel se constată o creștere a rezistenței la scurgere. Rezistența la scurgere continuă să crească și între orele 24–4 cu o creștere mică a debitului. Între orele 4–8 crește presiunea oculară prnitr-o creștere mai mare a debitului și o scădere a rezistenței.

O modificare patologică a rezistenței face ca oscilațiile să depășească valorile normale. Deci, variațiile de debit explică curba tensională a ochiului normal, în timp ce modificările survenite în scurgerea umoarei apoase explică curba tensională a ochiului patologic. Odată cu creșterea rezistenței, tot printr-o reglare centrală diencefalică, se produce și o diminuare a debitului. Mioticele diminuează importanța oscilațiilor zilnice deoarece ele ameliorează facilitatea la scurgere. Pe ochiul normal procesele centrale de homeostazie intervin pentru a minimaliza variațiile de debit. În ochiul glaucomatos creșterea rezistenței nu mai poate fi reglată central și nu se mai pot păstra constante valorile presionale.

Valoarea diagnostică a curbei tensionale

Variațiile nictemerale ale presiunii oculare indică nivelul tensional maxim atins și permit a se aprecia impor-

Scanned with OKEN Scanner

tanța amplitudinii oscilațiilor presiunii oculare. În funcție de amplitudinea acestor oscilații se poate stabili diagnosticul de glaucom atunci cînd oscilațiile au amplitudini anormale. Atunci cînd ochiul este normal variațiile debitului secretor pot fi amortizate și reduse printr-o bună filtrare. Dacă filtrarea nu este bună apar oscilații mari. Clasic se consideră că oscilațiile mai mari de 6 mm Hg, la suspecți, confirmă diagnosticul de glaucom.

Presiunea oculară a unui ochi normal nu prezintă variații nictemerale mai mari de 3 mm Hg. O variație de 5 mm Hg este deja suspectă iar de 6 mm Hg patologică. În glaucomul cu unghi închis deficitele campimetrice și excavația sînt mult timp absente și singurul simptom îl poate constitui creșterea tensiunii oculare pasagere. Cu cît presiunea oculară inițială va fi mai ridicată cu atît amplitudinea oscilațiilor va fi mai mare căci la o presiune mai înaltă o variație egală de debit dar cu o rezistență la scurgere crescută va avea un efect presional mai mare. Explicația că probele de provocare sînt pozitive, cu o frecvență mai mare în practica curentă decît ascensiunile tensionale, este aceea că valorile tensionale maxime scapă la determinări insuficiente. Pentru a avea valoarea tensională maximă este necesară o curbă tensională continuă atît ziua cît și noaptea, lucru care nu este posibil. Prezența unor oscilații periodice mai mari decît cele normale impun multiplicarea determinărilor tensionale la cei suspecți.

Valoarea prognostică și terapeutică a curbei tensionale

Curba nictemerală a presiunii oculare poate avea și o valoare prognostică. Punctul cel mai coborît al presiunii oculare nictemerale are valoare prognostică. Dacă tensiunea oculară rămîne constant deasupra limitei superioare a unei presiuni normale, chiar dacă ea depășește cu puțin pe aceasta, atunci utilizarea medicației miotice este insuficientă. Examenul curbei va permite precizarea orarului instilațiilor cu diminuarea sau creșterea numărului lor. Pentru aceasta Harms recomandă a se urmări curba prin tonometrizări repetate la patru ore interval, timp de trei zile și trei nopți. Instilarea de pilocarpină va arăta cum reacționează sistemul de drenaj și Harms studiază efectul substanțelor miotice și concentrația lor timp de 5 zile. Se poate astfel alege concentrația optimă cea mai bine suportată de bolnavi și care să aibă și efect terapeutic maxim. Viteza de cădere tensională este o indicație bună asupra eficacității medicamentului.

În concluzie, curba nictemerală poate preciza diagnosticul de glaucom debutant atunci cînd sînt creșteri presionale fugace sau intermitente. Ea arată care este rezistența la scurgere la diferite variații ale debitului în glaucomul confirmat. Unele ascensiuni tensionale nocturne pot trece neobservate altfel. Cu ajutorul ei se poate urmări ciclul tensional real al ochiului pentru a nu subestima rolul tensiunii oculare în evoluția unor deficite vizuale.

Curba nictemerală are o valoare prognostică în funcție de valoarea cea mai coborîtă a tensiunii oculare în 24 de ore. Examenul curbei permite a preciza orarul și concentrația mioticilor precum și celorlalte medicamente active.

Inconvenientul major al curbei tensionale îl reprezintă numărul mare de tonometrizări, fapt care necesită spitalizarea bolnavului. De aceea testele de provocare sînt mai practice, mai rapide și au o mai largă utilizare în practică.

Scanned with OKEN Scanner

VII

Gonioscopia

Primele examinări ale unghiului camerular au fost efectuate de Trantas (1898) cu ajutorul unui oftalmoscop. M. Salzmann (1913) descrie anatomia și histologia unghiului camerular și compară datele anatomice cu cele clinice făcute pe bolnavi cu sticla lui Fick. El observă canalul Schlemm plin cu sînge. Mai tîrziu tot Trantas (1918) denumește această metodă „gonioscopie". Koeppe dezvoltă metoda utilizînd lampa cu fantă și microscopul corneean alături de o sticlă de contact. În anul 1921 U. Troncoso prezintă imaginea unghiului camerular efectuată cu sticla de contact a lui Koeppe și cu ajutorul unei lupe de +20 D. El modifică sticla de contact a lui Koeppe și realizează o sticlă proprie. O. Barkan (1936) folosește la operația de goniotomie o sticlă specială cu care reușește să controleze unghiul camerular în tot timpul operației. Castroviejo, Fine, Mc. Lean, Hartshorne, Bogart, Alvaro contribuie la răspîndirea gonioscopiei modificînd mărimea, iluminarea și forma sticlei de contact. Goldmann, prin sticla de contact pe care o utilizează, face ca gonioscopia să devină atît de simplă, încît să poată fi utilizată la examene oftalmologice de rutină. Maione (1951) modifică sticla de contact a lui Goldmann. Van Beuningen (1953) realizează un gonioscop piramidal cu care reușește să efectueze observații, fără a mai adăuga un lichid de contact.

Prin gonioscopie se înțelege examinarea directă a unghiului camerular. Există două metode de examinare :

— metoda directă, care examinează unghiul camerular direct, nu prin intermediul unei oglinzi. Ea se poate efectua la patul bolnavului în special la copii. Cea mai utilizată sticlă de contact este aceea a lui Koeppe sau Schaffer ;

— metoda indirectă, este cea mai utilizată în clinică. Examinarea unghiului se face la biomicroscop prin intermediul unei sticle de contact ce conține o oglindă Goldmann, Van Beuningen.

Unghiul camerular normal

Unghiul irido-corneean este format înainte prin membrana sclero-corneeană și în urmă prin rădăcina irisului ; în afară el este delimitat de extremitatea anterioară a mușchiului ciliar. Sistemul trabecular tapetează unghiul astfel format. Trabeculul este format din două părți :

— una externă, trabeculul scleral sau sclero-corneean care merge de la extremitatea periferică a membranei Descemet, la pintenul scleral trecînd în urma canalului Schlemm. Ea este subțire de partea corneeană și groasă spre periferie.

Scanned with OKEN Scanner

— una internă, trabeculul uveal sau irian, care este vecin rădăcinii irisului pe care o prelungește înainte și puțin în afară și din care unele elemente pot să se insere pe trabeculul scleral (Busacca).

Indiferent de metoda utilizată, apreciem la început mărimea unghiului făcut de cele două planuri irido-scleral și irian. El este larg deschis atunci cînd cele două planuri fac un unghi de 40°.

Unghiul este mai îngust în partea superioară. Este mai larg în miopie și afachie și mai îngust în hipermetropie. Unghiul este închis atunci cînd rădăcina irisului vine să se acoleze înaintea trabeculului scleral împiedicînd evacuarea umoarei apoase.

Examinarea se face la început cu un fascicul larg, orientativ. Cu un fascicul îngust reușim apoi să individualizăm detalii. Plecînd de la partea anterioară a peretelui corneo-scleral, deosebim mai multe elemente bine individualizate.

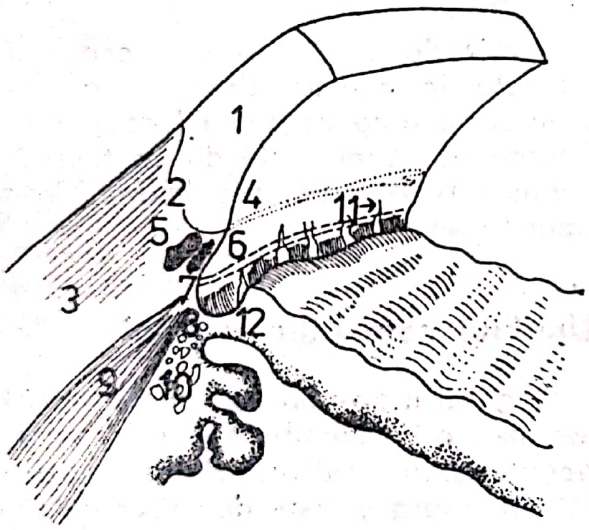

Fig. 59 — Unghiul iridocornean, normal.

1 — secțiune prin cornee ; *2* — limbul corneo-scleral ; *3* — secțiune prin sclerotică ; *4* — linia Schwalbe ; *5* — canalul Schlemm ; *6* — trabeculul sclero-cornean ; *7*— pintenul scleral ; *8* — tendonul ciliar ; *9* — fibre longitudinale ale mușchiului ciliar ; *10* — fibre circulare ale mușchiului ciliar ; *11* — procese iriene ce depășesc banda ciliară ; *12* — rădăcina irisului.

Inelul lui Schwalbe este o linie circulară sidefie, puțin marcată, uneori delimitată de o dungă pigmentară prin captarea pigmentului irian cu vîrsta. Histologic el constituie locul unde se termină membrana Descemet. Este format din fibre circulare conjunctivo-elastice ce apar aproape incluse în membrana Descemet. După Burian, Braley și Allen (1955) este vizibil numai în 15% din ochi și este reprezentat printr-un exces în numărul și creștere relativă a celulelor. Îl individualizăm dacă mergem de la fața internă a corneei către unghi sub forma unei ușoare proeminențe sidefii, cu o pantă mai lină spre cornee și una mai abruptă spre rădăcina irisului. Este mai puțin transparent decît corneea.

Trabeculul corneo-scleral este o suprafață albicioasă, fin granulată, dispusă între inelul Schwalbe și pintenul scleral. Gradul de opacitate se modifică cu vîrsta sau cu diferite îmbolnăviri ale polului anterior. Se observă depozite pigmentare dispuse în special la unirea celor două treimi externe cu treimea internă, adică în dreptul canalului Schlemm care se află pe un plan mai posterior față de trabecul. Canalul Schlemm apare atunci ca o dungă pigmentată. El este situat între sclerotică și trabecul și prezintă atît o pigmentare exogenă, cînd pigmentul formează un lanț proeminent, cît și una endogenă prin depunerea pigmentului în canal sub forma unei benzi omogene, brune în grosimea trabeculului. Uneori cînd presiunea în venele episclerale este mai mare (compresiune pe jugulare, compresiune cu sticla lui Worst), apare sînge în canal. Ashton, Brini și Smith (1956) au dat o descriere precisă trabeculului format din benzi orientate concentric cu stomate ovalare ce crează o trecere sinuoasă și fac astfel posibilă comunicarea între canalul Schlemm și camera anterioară (fig. 60).

Scanned with OKEN Scanner

Trabeculul poate fi împărțit în trabeculul sclero-cornean și trabeculul irido-ciliar.

Pintenul scleral constituie o proeminență a scleroticei formată din fibre circulare de culoare alb-sidefie asemănătoare cu aceea a scleroticei. Este relativ larg dar nu întotdeauna suficient de clar. Dacă se vede pintenul scleral în cursul gonioscopiei înseamnă că unghiul este anatomic în stadiul de funcționare.

Banda ciliară este o dungă cenușie-maronie puțin luminoasă, situată în fundul unghiului în urma pintenului scleral și corespunde mușchiului ciliar care vine de se inseră pe pinten. La bătrîni, banda ciliară devine cenușie-mată. În glaucomul congenital printr-un aspect de inserție înaltă a irisului, banda ciliară nu se mai vede, deoarece irisul pare a avea locul de inserție pe pintenul scleral.

Rădăcina irisului este reprezentată prin 2–3 falduri iriene circulare. În funcție de deschiderea unghiului rădăcina irisului poate prezenta diferite situații față de peretele corneo-scleral. Uneori se poate observa un ușor tremur fiziologic determinat de trecerea umoarei apoase prin pupilă. Rădăcina irisului poate avea diferite poziții în proecția ei pe peretele corneo-scleral: Ea poate fi situată în fața pintenului sau în fața canalului Schlemm, uneori chiar în fața inelului marginal anterior al lui Schwalbe. Aceste poziții ale rădăcinii irisului față de peretele corneo-scleral nu au semnificația unor modificări patologice la nivelul unghiului camerular.

Procesele iriene sau ligamentul pectineu sînt fine prelungiri ale fibrelor iriene care merg de la rădăcina irisului la trabeculul scleral, trecînd înaintea benzii ciliare și a pintenului. Normal ele se resorb la naștere. Dar unele procese iriene persistă și traversează sinusul camerular sub forma unor cordaje.

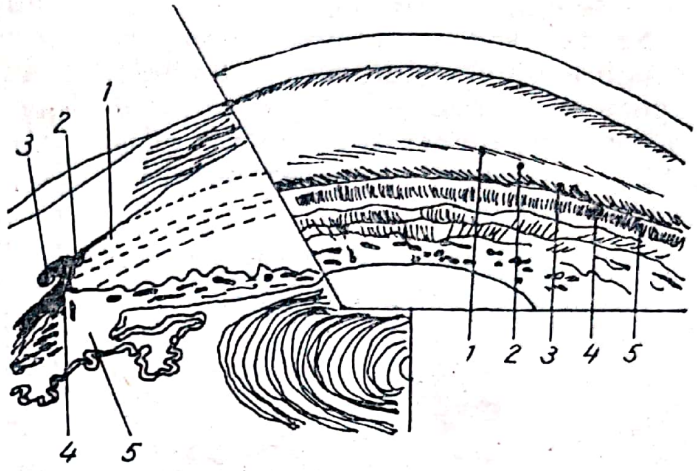

Fig. 60 — Corespondență schematică anatomo-gonioscopică.
1 — inelul Schwalbe ; *2* — trabeculul corneo-scleral ; *3* — canalul Schlemm ; *4* — pintenul scleral ; *5* — banda ciliară.

Unghiul camerular patologic

În glaucomul congenital

În glaucomul congenital Barkan descrie existența unei membrane cu aspect de celofan situată între inelul Schwalbe și rădăcina irisului. Este o membrană anhistă de tip endotelial, asemănătoare cu membrana Descemet produsă de endoteliu care în viața embrionară acoperă fața camerulară a ligamentului pectineu. A. Busacca și C. A. Carvalho arată că membrana apare pe alocuri fenestrată. Prin transparența ei se vede trabeculul care în primele luni de viață apare sub forma unor filamente cenușii care apoi se pigmentează. La copil se mai pot vedea resturi pigmentate din membrana lui Barkan.

Scanned with OKEN Scanner

În unele observații baza irisului în loc să se încline în urmă pentru a forma sinusul camerular, rămîne orizontală și pare a fi situată înaintea liniei Schwalbe. Este așa-zisa pseudoinserție înaltă a irisului.

Se pot vedea trabeculi irieni ce ocupă unghiul și care sînt vestigii ale ligamentului pectineu. Dacă sînt mai numeroase, procesele iriene pot constitui o jenă în scurgerea umoarei apoase (fig. 61).



Fig. 61 — Persistența ligamentului pectineu la un copil cu glaucom congenital (jos). La adultul sănătos țesutul mezodermic este resorbit (sus). După Worst (1966).

În glaucomul adultului

În glaucomul adultului apar modificări de poziție între rădăcina irisului și peretele corneo-scleral. Ele pot fi primare și secundare.

Ca modificări primare menționăm diferite grade de deschidere a unghiului în funcție de reperele peretelui extern (fig. 62).

Gradul 0 — atunci cînd unghiul este total închis, iar irisul vine în contact cu inelul Schwalbe.

Gradul I — sau unghi parțial închis, în formă de fantă sau cioc ascuțit, prezintă o deschidere de 10°. Se vede inelul Schwalbe și treimea anterioară a trabeculului scleral, a cărui parte funcțională nu este accesibilă umoarei apoase.

Gradul II — este unghiul deschis de 15°. Se vede inelul Schwalbe și canalul Schlemm.

Gradul III — este un unghi mediu deschis de 15—20°. Se distinge inelul Schwalbe, canalul Schlemm, și pintenul scleral.

Gradul IV este un unghi larg deschis de 25—40°. Se văd toate elementele unghiului inclusiv banda ciliară. Acest unghi se întîlnește frecvent în miopie și afachie (fig. 63).

Diagnosticul de deschidere este dificil de făcut între gradul 0 și gradul I. În gonioscopia statică se ia proiecția fantei biomicroscopului de-a lungul unghiului camerular, care este continuă în unghiul închis și decalată proporțional cu valoarea deschiderii în unghiul îngust (P. P. Vancea, 1973).

Gonioscopia dinamică permite lărgirea unghiului prin manevrarea sticlei de contact. Diagnosticul diferențial trebuie totdeauna făcut între unghiurile de gradul I și II care se pot închide și unghiurile de gradul III și IV care nu se închid niciodată.

Ca modificări secundare se menționează schimbări de poziție ale rădăcinii irisului determinate de unele afecțiuni inflamatorii sau neoformative.

Modificări de structură, mai greu de apreciat, se datoresc faptului că imaginea este mărită numai de 10—40 ori

Scanned with OKEN Scanner

și nu se pot individualiza detalii ale trabeculului.

Ca modificări primare se menționează opacifieri ale trabeculului, scleroza corpului ciliar cu o densitate optic crescută, canalul Schlemm plin cu sînge, atrofia corpului ciliar.

Ca modificări secundare se pot menționa depuneri de pigment, prezența de exsudate, țesut conjunctiv organizat, corpi străini, goniosinechii.

— referitoare numai la trabecul. Canalul Schlemm nu este vizibil, de asemenea nu arată nimic privind căile de scurgere ale umoarei apoase și nici rețeaua venoasă intrasclerală ;

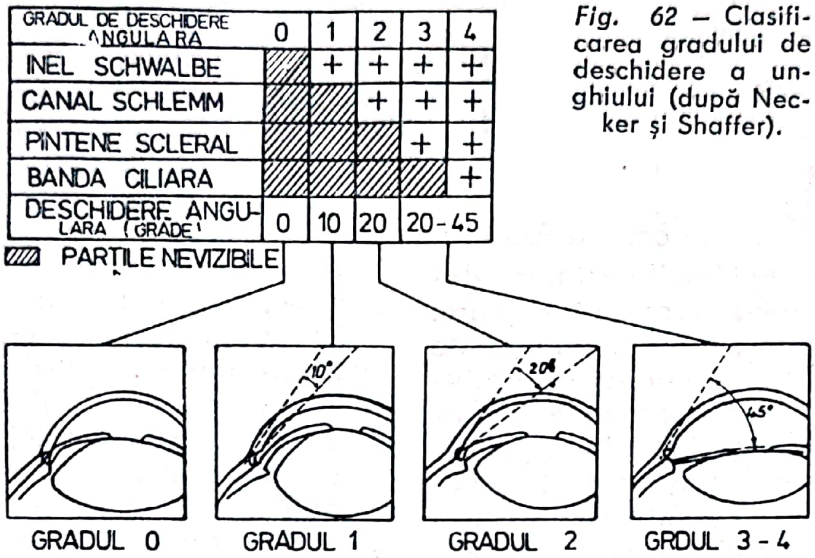

Fig. 62 — Clasificarea gradului de deschidere a unghiului (după Necker și Shaffer).

— imaginea dată este relativ mică și insuficientă, deoarece porii trabeculului au dimensiuni microscopice de cîțiva microni ;

— absența leziunilor decelabile la gonioscopie nu presupune o integritate a emonctoriilor ;

— examinarea trebuie să se facă complet pe întreaga circumferință pentru a se putea obține date cît mai complexe ; ea se face cu ușurință inferior și superior, lateral efectuîndu-se cu dificultate.

Limite ale gonioscopiei

Gonioscopia rămîne o metodă limitată ce dă numai anumite relații :



Fig. 63 — Secțiuni microscopice semischematice. Unghi deschis gradul 3, 2, 1.

Scanned with OKEN Scanner

VIII

Tonografía

Aplicarea unui tonometru pe cornee, timp de mai multe minute, determină scăderea tensiunii oculare. Această scădere de oftalmotonus este o reacție a ochiului normal la presiunea externă localizată care deformează, deprimă și îi destinde pereții. Tonografia este deci o tonometrie etalată în timp, care permite analiza cantitativă a modificărilor de volum și presiune în timpul aplicării continue a tonometrului. Variațiile de volum și presiune dau relații în principal despre integritatea căilor de drenaj ale ochiului, prin coeficientul de facilitate la scurgere și permit aprecieri asupra debitului secretor ciliar. Termenul de tonografie, tehnica și formulele fundamentale de calcul au fost imaginate de Morton Grant în 1950. Observațiile asupra modificării oftalmotonusului prin presiune exercitată pe glob sînt mult mai vechi : Pagenstecher (1878), Schoenberg (1913).

De la Morton Grant tonografia a fost perfecționată continuu, constituind astăzi una din metodele uzuale de explorare în glaucom.

Tehnica. Se anesteziază corneea cu xilină 2% sau cu orice alt colir anestezic, nemidriatic. Se efectuează o primă tonometrie (P_0) la aplanotonometru. Bolnavul este așezat apoi în decubit dorsal, se imobilizează globul prin fixarea unui reper luminos aflat deasupra capului, după care se aplică timp de 4 minute tonometrul Schiötz sau tonometrul electronic pe cornee, notînd din 30 în 30 de secunde diviziunile acului indicator.

Utilizarea tonometrului electronic prezintă unele avantaje : scala este mult mai desfășurată și deci erorile de citire sînt mult mai mici ; stabilitatea aparatului pe cornee este mai mare deoarece centrul lui de greutate este mult mai aproape de ochi, comparativ cu tonometrul mecanic Schiötz.

Notăm presiunea tonometrică inițială (P_{t_1}) și presiunea tonometrică la sfîrșitul probei (P_{t_2}). Reprezentarea grafică a variațiilor acului indicator în timpul tonografiei dă o curbă progresiv descrescîndă. S-a constatat că dacă se continuă testul tensiunea oculară scade și mai mult și valoarea lui P_0 este atinsă după 12 minute.

Modificări oculare în timpul tonografiei

Aplicarea tonometrului pe cornee modifică tensiunea reală intraoculară, schimbînd condițiile echilibrului hidrodinamic. Presiunea externă, efectiv realizată de aparat pe ochi, se poate deduce din diferența între media presiunilor tonometrice și P_0.

Goldmann explică aceste variații de oftalmotonus prin trei ipoteze : reflex vascular cu vasoconstricție care diminuează volumul ochiului ; tensiunea mușchilor extraoculari ca reflex de

Scanned with OKEN Scanner

apărare a subiectului ; modificarea condițiilor de scurgere cu scăderea debitului și variația presiunii venoase episclerale.

Toate aceste inconveniente dispar dacă P_o este determinat la aplanotonometru cu condiția ca două citiri succesive să fie identice.

Variațiile presiunii venoase episclerale în timpul tonografiei au fost stabilite la o creștere medie de 1,25 mm Hg, cifră care a fost adăugată formulei de calcul :

$$\frac{P_{t_1} + P_{t_2}}{2} - P_o - 1{,}25 \text{ mm Hg}$$

Studiul volumului sanguin ocular în cursul tonografiei (metoda cu P_{32}) nu a arătat modificări semnificative, care să influențeze rezultatele probei. S-a demonstrat că doar creșteri de tensiune oculară ce depășesc 50 mm Hg pot modifica volumul de sînge endocular.

Influența tonografiei asupra debitului secretor ciliar a fost studiată prin determinarea în paralel a debitului prin toate metodele cunoscute. Rezultatele arată aceleași valori, indicînd evident că tonografia nu modifică apreciabil debitul ciliar ($F = 2{,}2$ mm³/min., după Goldmann prin fluorometrie ; $F = 2{,}2$ mm³/min., după Becker prin tonografie ; $F = 3{,}1$ mm³/min. după Becker prin perfuzie *in vivo*).

În timpul tonografiei se realizează o deformație parietală a globului, complexă (fig. 64).

La nivelul corneei straturile acesteia se tasează unul pe altul.

Sub acțiunea pistonului polul anterior al globului se deprimă. Peretele scleral elastic este deformat, rigiditatea scleralã este cea care influențează în principal gradul acestei deformări. Pe același ochi, în cursul tonografiei, Stepanik a demonstrat că valoarea rigidității sclerale nu se modifică.

Depresiunea corneeană este urmată de o deformare a polului posterior, consecința punerii în tensiune a capsulei lui Tenon și abia după aceea se evacuează prin emonctorii o cantitate în plus de umoare apoasă. Volumul total al globului diminuează deci, ceea ce se traduce printr-o diferență de volum de $V_2 - V_1$ sau ΔV.

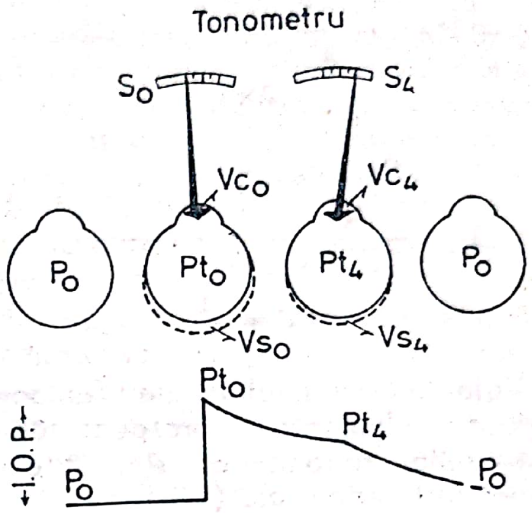

Fig. 64 — Modificările parietale ale globului în cursul tonografiei comparativ cu variația curbei oftalmotonusului.

În cursul tonografiei s-au pus în evidență modificări reflexe de oftalmotonus la ochiul congener, explicate printr-o diminuare a debitului secretor, indusă de creșterea rezistenței la scurgere prin intermediul sistemului nervos. Aceste reacții sînt blocate de ganglioplegice.

Datele furnizate de tonografie

Determinarea rezistenței și a facilității la scurgere : conform legii lui Poiseuille presiunea de scurgere a umoarei apoase este dată de formula $P = F \cdot R$ în care F este debitul, iar R rezistența la scurgere.

Presiunea de scurgere rezultă din diferența dintre $P_{t_1} - P_{t_2}$ (ΔP), iar de-

Scanned with OKEN Scanner

bitul de umoare apoasă eliminată rezultă din ΔV ($V_2 - V_1$).

Formula devine astfel :

$$P = \frac{V}{T} \times R \text{ unde } T = \text{timpul probei.}$$

$$P = \frac{P_{t_1} + P_{t_2}}{2} - P_o - 1{,}25$$

$$R = \frac{P \times T}{V};$$

$$R = \frac{\frac{P_{t_1} + P_{t_2}}{2} - P_o - 1{,}25}{V_2 - V_1} \times 4$$

$$C = \frac{1}{R}$$

Valorile volumului de umoare apoasă eliminată, corespunzătoare presiunilor tonometrice, sînt citite în tabelele Friedenwald (1955).

Moses şi Becker utilizează tabele în care în funcţie de P_o şi diferenţa în diviziuni pe scala tonometrului în timpul tonografiei, se poate citi direct valoarea facilităţii la scurgere (vezi tabelele IX, X).

Draeger (1959), utilizînd acelaşi sistem, dă valori şi în funcţie de rigiditătile sclerale.

Ca valori medii pentru facilitatea la scurgere a fost aleasă 0,28 mm³/min./mm Hg, iar ca limită normală inferioară 0,14 mm³/min./mm Hg. Valoarea lui C egală sau inferioară lui 0,07 este sigur patologică.

Tonografia efectuată la normali de vîrste diferite arată diminuarea semnificativă a facilităţii la scurgere cu vîrsta (tabelul VII).

TABELUL VII

MODIFICAREA FACILITĂŢII LA SCURGERE CU VÎRSTA
(DUPĂ BECKER, 1958)

Vîrsta	Număr de ochi	Facilitatea la scurgere
40 de ani	244	0,331 ± 0,067
41—60 de ani	347	0.276 ± 0,047
60 de ani	318	0,233 ± 0,046

Tot prin studii tonografice Becker a demonstrat că la vîrstnici (după 60 de ani) constanţa tensiunii oculare este menţinută prin diminuarea debitului secretor. Acest mecanism echilibrează scăderea semnificativă a facilităţii la scurgere (tabelul VIII).

TABELUL VIII

VARIAŢIA DEBITULUI SECRETOR CU VÎRSTA
(DUPĂ BECKER, 1958)

Vîrsta	Număr de ochi	Debitul secretor ciliar
40 ani	244	2,02 ± 0,82
41—60 de ani	347	0,91 ± 0,73
60 de ani	318	1,21 ± 0,60

Reprezentarea grafică a celor trei factori : P_o, C, F, în funcţie de vîrstă (fig. 65) arată foarte sugestiv mecanismele homeostaziei oculare la persoanele peste 60 de ani : oftalmotonusul este în limite normale în ciuda facilitaţii la scurgere care scade, prin diminuarea compensatorie a debitului secretor.

Studii tonografice, făcute în paralel cu studii fluorometrice şi de perfuzie

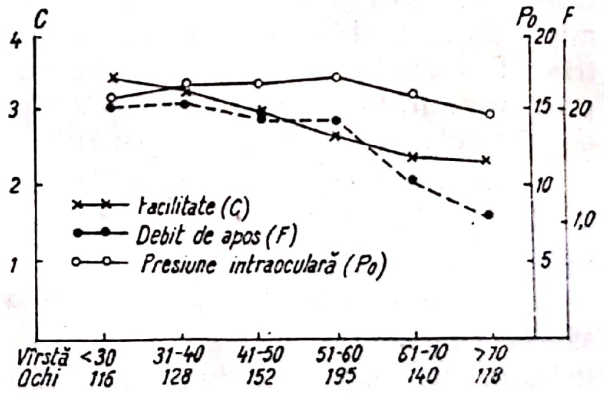

Fig. 65 — Variaţia coeficientului de facilitate la scurgere cu vîrsta.

au permis să se demonstreze cauza care duce la diminuarea facilităţii la scurgere cu vîrsta : se admite că două mecanisme intervin în procent aproape

Scanned with OKEN Scanner

egal – modificarea structurii trabeculului și diminuarea volumului camerei anterioare prin creșterea dimensiunilor cristalinului.

Facilitatea la scurgere în glaucom. În glaucomul cu unghi deschis facilitatea la scurgere diminuează și afecțiunea a fost definită ca o imposibilitate a ochiului de a-și diminua nivelul secreției în proporția reducerii facilității (Ourgaud). Modificarea facilității la scurgere apare ca unul din semnele cele mai precoce, chiar înainte ca oftalmotonusul să devină patologic (glaucom în stadiu potențial care poate fi identificat numai tonografic).

Studiul acestui factor pe grupe mari de populație arată însă că numai în 30% din cazuri diagnosticul de glaucom poate fi stabilit folosind acest singur factor. Aceasta deoarece curba de distribuție a valorilor normale ale lui C se intrică cu cea patologică. De aceea pentru ameliorarea rezultatelor s-a recurs și la calculul altor factori : raportul P_o/C (Becker și Leydhecker).

Se utilizează calibrația Friedenwald 1955.

Raportul P_o/C mai poate fi scris :

$$\frac{F \cdot \frac{1}{C} \cdot P_v}{C}$$

Reiese că raportul P_o/C definește toți factorii care condiționează echilibrul tensional ocular : F, P_o, C, P_v. Valorile raportului peste 100 sînt considerate patologice.

Frecvența diagnosticului pozitiv în glaucomul cu unghi deschis crește prin această metodă la 71% (față de numai 36% prin utilizarea simplă a facilității la scurgere).

Raportul P_o/C își crește valoarea diagnostică și mai mult dacă este utilizat în cursul probei de provocare prin încărcare cu apă (97% cazuri de diagnostic pozitiv după Becker).

În glaucomul cu unghi închis, în faza de preglaucom, valoarea facilității la scurgere este normală dar ea se poate situa la limita inferioară a normalului (J. François).

Între crize facilitatea la scurgere este de asemenea normală.

În timpul atacului acut facilitatea la scurgere devine aproape zero (0–0,06). În faza de hipertensiune cronică permanentă (stadiul ireversibil al glaucomului cu unghi închis) facilitatea la scurgere este totdeauna redusă.

În *glaucomul juvenil* (instalat înainte de 35 de ani) facilitatea la scurgere este totdeauna scăzută.

În *glaucomul secundar* factorul de facilitate la scurgere variază după cauza glaucomului. În formele cu presiune venoasă episclerală crescută (anevrism arterio-venos) C este normal. În toate celelalte forme de glaucom secundar facilitatea la scurgere a fost găsită modificată, explicînd astfel patogenia afecțiunii. Fac excepție doar glaucomul secundar decolării de retină și glaucomul din retinopatia pigmentară a cărui patogenie nu se cunoaște exact.

În *afakie* studiul tonografic pre- și postoperator a evidențiat diminuarea debitului secretor ciliar în perioada imediat postoperatorie și diminuarea facilității la scurgere în cazurile care evoluează spre glaucom secundar. În această din urmă situație gonioscopia pune în evidență prezența goniosinechiilor.

Surse de eroare în tonografie

Sursele de eroare în tonografie apar din cauza unor factori multipli care țin de aparatură, de tehnică, examinator, pacient și de calibrația insuficientă :

– retracția insuficientă a pleoapelor realizează presiune pe glob în timpul probei ;

– poziția incorectă a tonometrului, aplicat pe limb, ca și un aparat insuficient curățat pot da valori eronate ;

Scanned with OKEN Scanner

– poziția incomodă a examinatorului, cu tracțiune inegală pe pleoape determină contracția orbicularului ;

– pacient insuficient relaxat, cameră de examinare nesilențioasă ;

– modificarea fixației în timpul probei ;

– aritmia cardiacă ;

– exoftalmia ;

– rigiditate sclerală anormală ;

– modificarea stării oculare prin administrarea diferitelor medicamente local sau general ;

– traseu tonografic neregulat ;

– corneea cu modificări de curbură.

Pseudofacilitatea. Din formula fundamentală a lui Goldmann $P_o = \frac{F}{C} + P_v$ rezultă următoarele : dacă debitul și facilitatea la scurgere a umoarei apoase rămîn constante, pentru creșterea presiunii venoase cu 1 mm Hg presiunea oculară crește tot cu 1 mm Hg. Acest lucru a fost testat experimental la om în 1968 și s-a ajuns la concluzia că această deducție matematică teoretică nu se verifică experimental total. În aceleași condiții s-au cercetat separat debitul de formare al umoarei apoase și coeficientul de facilitate la scurgere. Din

TABELUL IX

FACILITATEA LA SCURGERE (C) ȘI Po PENTRU TONOGRAFIA FACUTĂ CU GREUTATEA DE 5,5 g
(MOSES ȘI BECKER, 1958)

Citire inițială		5,5 gm (Modificări pe scală)										
P_o	$R_{5.5}$	0	0.50	1.00	1.50	2.00	2.50	3.00	3.50	4.00	4.50	5.00
24	3.00	0	04	09	14	20	27	35	44	54	65	78
23	3.25	0	04	09	14	20	26	33	42	51	62	74
22	3.50	0	04	08	13	19	25	32	40	49	59	70
22	3.75	0	04	08	13	19	25	31	38	47	56	66
21	4.00	0	04	08	13	18	24	30	37	45	54	63
20	4.25	0	04	08	13	18	24	30	36	43	52	60
19	4.50	0	04	08	12	17	23	29	35	42	50	58
18	4.75	0	04	08	12	17	23	28	34	41	48	56
17	5.00	0	04	08	12	17	22	27	33	40	47	54
17	5.25	0	04	08	12	17	22	27	33	39	46	53
16	5.50	0	04	08	12	16	21	26	32	38	45	52
15	5.75	0	04	08	12	16	21	26	32	38	44	50
15	6.00	0	03	07	11	15	20	25	31	37	43	49
14	6.25	0	03	07	11	15	20	25	31	37	43	49
13	6.50	0	03	07	11	15	20	25	30	36	42	48
13	6.75	0	03	07	11	15	20	24	30	36	41	47
12	7.00	0	03	07	11	15	20	24	29	35	40	46
11	7.50	0	03	07	11	15	19	24	29	34	39	45
10	8.00	0	03	07	11	15	19	24	29	34	39	45
9	8.50	0	03	07	11	15	19	23	28	33	39	
9	9.00	0	03	07	11	15	19	19	23	28	33	
8	9.50	0	03	07	11	15	19	23	28			
7	10.00	0	03	07	11	15	19	23				
6	11.00	0	03	07	11	15						

Scanned with OKEN Scanner

acești doi factori, cel care variază este debitul de formare al umoarei apoase. Astfel, la o creștere a presiunii oculare cu 6 mm Hg debitul descrește cu 0,4 µl/minut. În medie, modificarea debitului este de 0,06 µl/minut/mm Hg presiune oculară crescută.

Diminuarea debitului de formare a umoarei apoase pe măsura creșterii tensiunii intraoculare poartă numele de pseudofacilitate. Termenul a fost introdus de Bárány, dar ideea unei asemenea modificări a debitului datează de la Grant și apoi a fost reluată de Goldmann.

Pseudofacilitatea nu are nici o legătură cu facilitatea la scurgere, ceea ce au comun sînt numai unitățile de exprimare : µl/minut/mm Hg.

Pseudofacilitatea intră în discuție ca factor de eroare la tonografie ; facilitatea totală (C_t), pe care o măsurăm tonografic, se compune de fapt din suma dintre facilitatea reală (C_r) și pseudofacilitatea (C_{ps}) ; $C_t = C_r + C_{ps}$. Deci ea trebuie scăzută din facilitatea totală determinată tonografic

TABELUL X

FACILITATEA LA SCURGERE (C) ȘI P_o PENTRU TONOGRAFIE FACUTĂ CU GREUTATEA DE 10 g
(MOSES ȘI BECKER, 1958)

Citire inițială		10,0 gm (Modificări pe scală)										
P_o	R10,0	0	.50	1.00	1.50	2.00	2.50	3.00	3.50	4.00	4.50	5.00
59	2.00	0	.03	.08	.13	.20	.31	.45	.66			
57	2.25	0	.03	.08	.12	.18	.28	.39	.55			
55	2.50	0	.03	.07	.11	.17	.25	.35	.47			
53	2.75	0	.03	.07	.11	.16	.23	.32	.42			
51	3.00	0	.03	.06	.10	.15	.21	.29	.38	.49		
49	3.25	0	.03	.06	.10	.14	.20	.27	.35	.44		
47	3.50	0	.03	.06	.09	.13	.19	.25	.32	.40	.50	
45	3.75	0	.03	.06	.09	.13	.18	.23	.30	.37	.46	
43	4.00	0	.02	.05	.08	.12	.17	.22	.28	.35	.43	.52
42	4.25	0	.02	.05	.08	.12	.17	.21	.26	.33	.40	.48
40	4.50	0	.02	.05	.07	.11	.16	.20	.25	.31	.38	.44
38	4.75	0	.02	.05	.07	.11	.16	.20	.24	.29	.36	.42
37	5.00	0	.02	.05	.07	.10	.15	.19	.23	.28	.32	.38
36	5.25	0	.02	.05	.07	.10	.15	.19	.23	.27	.32	.38
34	5.50	0	.02	.05	.07	.10	.14	.18	.22	.26	.31	.36
33	5.75	0	.02	.05	.07	.10	.14	.18	.22	.25	.30	.34
32	6.00	0	.02	.04	.07	.10	.13	.17	.21	.24	.29	.33
31	6.25	0	.02	.04	.07	.10	.13	.17	.21	.24	.28	.32
29	6.50	0	.02	.04	.07	.10	.13	.16	.20	.23	.27	.31
28	6.75	0	.02	.04	.07	.10	.13	.16	.20	.23	.27	.31
27	7.00	0	.02	.04	.07	.09	.12	.15	.19	.22	.26	.30
26	7.25	0	.02	.04	.07	.09	.12	.15	.19	.22	.26	.30
25	7.50	0	.02	.04	.07	.09	.12	.15	.18	.21	.25	.29
24	7.75	0	.02	.04	.07	.09	.12	.15	.18	.21	.25	.29
23	8.00	0	.02	.04	.06	.09	.12	.14	.18	.21	.24	.28
21	8.50	0	.04	.04	.06	.09	.11	.14	.18	.20	.23	.27

Scanned with OKEN Scanner

pentru a obține valoarea reală a coeficientului de facilitate la scurgere.

Pseudofacilitatea se determină la om după următoarea tehnică : se măsoară P_1 cu aplanotonometrul Goldmann și presiunea dintr-o venă episclerală (P_{v_1}) cu ajutorul unei camere de presiune, apreciindu-se presiunea necesară pentru colabarea venei. Se plasează un sfigmomanometru în jurul gîtului subiectului și se face o presiune de 25–30 mm Hg pentru a crește presiunea în venele episclerale. După 10–15 minute se determină din nou presiunea intraoculară (P_2) și presiunea în vena episclerală aleasă (P_{v_2}). După 10 minute de la îndepărtarea sfigmomanometrului se determină tonografic facilitatea totală la scurgere.

Pe loturi de subiecți normali s-a apreciat că pseudofacilitatea este 0,06 μ l/minut/mm Hg și ea reprezintă 24% din facilitatea totală.

Valoarea pseudofacilității este aproape aceeași la ochiul tînăr ca și la cel bătrîn. În cazul ochiului glaucomatos, pseudofacilitatea reprezintă 40% din facilitatea totală (Kupfer, 1973).

Studii experimentale și pe om asupra diverselor mecanisme care participă la formarea umoarei apoase (ultrafiltrare și secreție) dovedesc că prin creșterea tensiunii oculare diminuează ultrafiltrarea în timp ce secreția este puțin sau deloc influențată. De asemenea determinarea pseudofacilității înainte și după administrarea medicației antiglaucomatoase a arătat că pilocarpina diminuează formarea umoarei apoase și crește pseudofacilitatea.

Scanned with OKEN Scanner

IX

Cîmpul vizual

Studiul cîmpului vizual constituie unul din timpii esenţiali în explorarea funcţiilor vizuale ale ochiului glaucomatos. Glaucomul se caracterizează printr-o triadă simptomatică clinică :

- hipertensiune oculară ;
- decolorare papilară ;
- modificări de cîmp vizual.

În timp ce acuitatea vizuală este încă normală, partea mijlocie a cîmpului vizual cuprinsă între 10 şi 18° (aria Bjerrum), care cuprinde şi pata oarbă, devine deficitară cu apariţia unor scotoame fără ca bolnavul să-şi dea seama. Explorarea cîmpului vizual stabileşte gravitatea afecţiunii, permite a aprecia evoluţia şi rezultatele diferitelor tratamente aplicate. Indicaţiile operatorii vor fi în funcţie de evoluţia cîmpului vizual. În nici o afecţiune oculară examenul cîmpului vizual nu are o importanţă mai mare ca în glaucom.

Examenul cîmpului vizual constituie o metodă subiectivă şi de aceea răspunsurile date de bolnav au o mare importanţă.

Pentru a urmări evoluţia glaucomului, cîmpul vizual trebuie determinat în aceleaşi condiţii, iar aparatele de examinare trebuie să fie standardizate. Există factori obiectivi şi subiectivi care pot modifica cîmpul vizual.

Factori obiectivi

Luminanţa fondului (L.) şi a indexului (I) este dată de formula $\frac{L-1}{L+1}$

Nivelul de luminanţă al fondului condiţionează starea de adaptare a retinei şi de aceea ochiul trebuie să fie un timp suficient adaptat la luminanţa fotopică, mezopică sau scotopică a fondului.

Contrastul fotometric, dintre fond şi test este caracterizat prin $\frac{\Delta I}{I}$ sau $\frac{\Delta L}{L}$

Această noţiune de contrast este valabilă pentru diferite niveluri de luminanţă ale fondului perimetric.

Suprafaţa aparentă a testului sau diametrul angular este definit prin dimensiunea reală a testului raportată la distanţa de observare.

Durata de prezentare a testului. Perimetria cinetică delimitează cu un stimul cu anumită luminanţă şi mărime un spaţiu vizual, cercetînd limitele unei aceleiaşi sensibilităţi, adică izoptere de izoacuitate. Deplasarea se face în mod continuu de la periferie spre centru cu o viteză constantă. În perimetria cinetică „în trepte succesive" testul este prezentat cu intermitenţă, deplasarea sa făcîndu-se regulat în perioada de stingere. În perimetria statică, testul rămîne fix ca topografie şi dimensiune, dar se modifică numai luminanţa de la infraliminar la liminar, pînă ce devine perceptibil.

Scanned with OKEN Scanner

Calitatea luminii prezentate constituie o variabilă importantă. Se pot utiliza teste albe și colorate.

Distanța de prezentare a testului are importanță, deoarece intervin factori optici de refracție și acomodare a subiectului.

Întinderea cîmpului perimetric. Examenul este mai obositor în interiorul cupolei. Trebuie să se țină seama de fenomenele de adaptare locală pentru testele imobile și de fenomene de interacțiune spațială pentru testele mobile.

Factori subiectivi

Diametrul pupilar. Mărimea pupilei joacă un rol important în determinarea cîmpului vizual la glaucomatoși. Sub 3 mm cîmpul vizual apare strîmtorat ; între 3 și 5 mm cîmpul vizual este nemodificat (fig. 66).

Luminanța testului scade în cursul miozei, uneori cu apariția unui scotom central (fig. 67).

În momentul cînd un glaucomatos vine la control, trebuie măsurată în primul rînd tensiunea oculară, apoi se instilează o picătură de midrium și se examinează cîmpul vizual și fundul de ochi. Nu se va dilata niciodată pupila în glaucomul cu unghi închis neoperat. În figura 66 pupila redusă de la 6 la 2 mm a determinat o strîmtorare concentrică cu 5° a cîmpului vizual, în timp ce pata oarbă nu este modificată. În figura 67 instilarea de pilocarpină a produs o reducere mai accentuată a cîmpului vizual cu apariția unui scotom central.

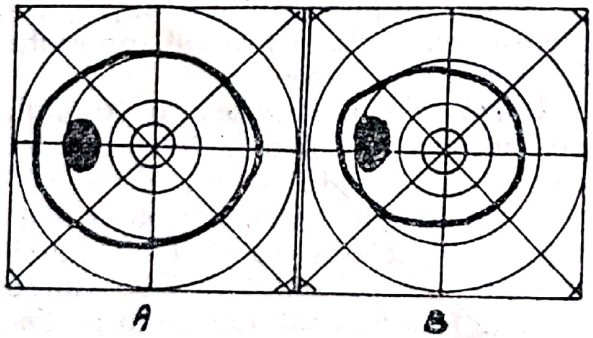

Fig. 66 — Efectul pilocarpinei asupra cîmpului vizual mezopic la un subiect normal. Test 1,5/1 000 mm. A — pupilă de 6 mm. B — pupilă de 2 mm (după Jayle și colab.).

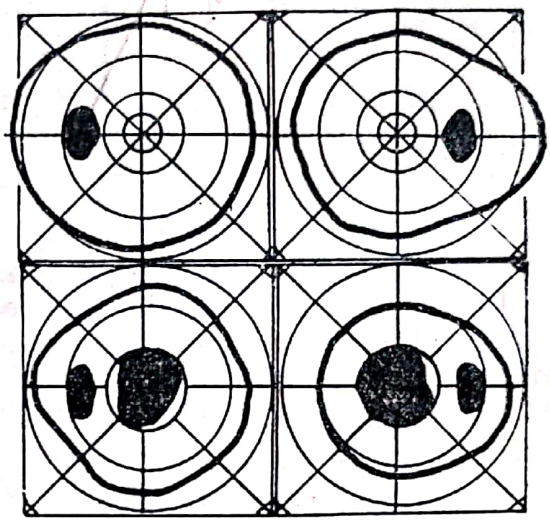

Fig. 67 — Efectul pilocarpinei asupra cîmpului vizual mezopic la un bolnav de 80 ani cu glaucom. Test 5/1 000 mm. Sus pupilă dilatată de 5 mm, jos pupilă de 1,5 mm (Jayle și colab.).

Refracția influențează vizibilitatea testului în examenul cîmpului vizual. Pot să apară astfel scotoame artificiale care să conducă la un diagnostic eronat de galucom. Pata oarbă apare nemodificată dacă ametropia nu este mai mare de +2 și −4,5 dioptrii (Dubois-Poulsen). Se va efectua corijarea viciilor de refracție. În afachie și miopie forte se recomandă lentile de contact. În determinări campimetrice la distanța de 1 m se va aplica o lentilă convexă de +1 D. La examinări perimetrice se adaugă lentile corectoare în funcție de valoarea presbiopiei ; 30–40 ani = +0,5 D ; 40–45 ani = +1 D ; 45–50 = +1,5 D ; 50–55 = +2,5 D ; 55–60 = +3 D ; iar peste 60 de ani + 3,5 D. În afachie

Scanned with OKEN Scanner

rama ochelarilor poate produce o strîmtorare concentrică. În prezența unui deficit perimetric se va modifica corecția, adăugînd sau scăzînd o dioptrie pentru a verifica dacă deficitul găsit nu se modifică.

Insuficiența de acomodație va trebui corectată.

Adaptarea. Bolnavul trebuie să fie adaptat la cupola perimetrului timp de 15 minute, în special atunci cînd se folosesc niveluri joase de iluminare.

Opacități cristaliniene. Diminuează claritatea imaginii retiniene și contrastul, producînd o strîmtorare aparentă a limitelor cîmpului vizual.

Topografia retiniană. Sensibilitatea retinei scade de la centru spre periferie datorită distribuției inegale a celulelor retiniene. În funcție de condițiile de explorare, se cercetează fie activitatea conurilor (fotopică), fie a bastonașelor (scotopică), fie a conurilor și bastonașelor (mezopică).

Reliefurile faciale influențează izopterele periferice. Astfel, o regiune nazală proeminentă poate da o ancoșă în cîmpul vizual. O pleoapă ptozată limitează partea periferică a izopterelor superioare.

Vîrsta subiectului. După 45 de ani sensibilitatea retiniană diminuează prin reducerea diametrului pupilar, alterarea transparenței mediilor, îmbătrînirea celulelor fotoreceptoare. Aceasta se traduce printr-o reducere a izopterelor.

Cauze de erori fiziologice subiective sînt numeroase și țin de hipoacuzie, oboseală, lipsă de atenție a subiectului. O bună fixare și o bună cooperare se apreciază prin delimitarea petei oarbe. Dacă aceasta nu poate fi delimitată, examenul perimetric nu are nici o valoare.

Examinatorul trebuie să aibă cel puțin 100 de testări efectuate anterior și să cunoască bine primele deficite ale cîmpului vizual în glaucom. Rolul său este esențial și Traquair afirmă pe drept „cîmpul vizual este luat de perimetrist și nu de perimetru", iar Scheing afirmă : „perimetria încetează de a fi o tehnică pentru a deveni o artă".

Se vor alege la început teste mai mari pentru a se obișnui subiectul ; apoi se reduce mărimea și luminanța testului pînă la un test suficient de mic care delimitează bine pata oarbă. Cu acest test se pot decela cele mai fine deficite din aria Bjerrum. La sfîrșitul examinării se va nota timpul de adaptare, diametrul pupilar, luminanța și mărimea testului, gradul de colaborare.

Tehnici de examinare

Sînt mai multe tehnici de examinare pe care nu le vom mai enumera, ele fiind descrise în tratatele de specialitate.

După luminanță putem vorbi de perimetrie fotopică, mezopică și scotopică.

După calitatea stimulilor, perimetrie albă și colorată.

După modul de prezentare a testului, perimetrie statică și cinetică.

După distanța ecranului, perimetrie apropiată (19 cm), intermediară (30–35 cm) și la distanță (1–2 m).

După numărul variabilelor (mărimea testului, luminanță, luminanța fondului) perimetrie cu 1, 2 sau 3 variabile.

Perimetrie temporară (frecvență critică de fuziune, post-imagini, fenomene entopice, adaptare colorată).

De subliniat că cele mai bune rezultate se obțin prin campimetria plană care permite examinarea corectă a unui cîmp central pînă la latitudinea de 30°, deci toate deficitele cuprinse în aria Bjerrum pe aceeași latitudine cu pata oarbă. Dacă tehnica este standardizată (suprafața testului, culoarea ecranului, iluminarea) campimetria devine exactă, iar deficitele

Scanned with OKEN Scanner

ocupă o suprafață întinsă. Astfel la distanța de 1 m cu un test de 1 mm, pata oarbă are dimensiuni de 96/132 mm iar la 2 m 193/263 mm și permite de a fi individualizate cele mai mici scotoame. Blaxter arată astfel că la început scotomul Bjerrum apare sub forma unor mici scotoame izolate, situate în vecinătatea petei oarbe, care se reunesc mai tîrziu.

Examenul la campimetru, fiind mai fiziologic, este mai ușor și mai bine tolerat de bolnav. Ecranul negru este de preferat, iar fixarea mentonului nu este obligatorie.

Alterațiile cîmpului vizual în glaucom

Bjerrum (1889) face primele cercetări sistematice în glaucomul cronic simplu, decelînd scotoame arciforme în aria centrală cuprinsă între 10–18°. Röenne (1909), Seidel (1914), Traquair (1928), Ewans (1935), Weekers și Humblet (1948), François și Verriest (1954), Dubois-Poulsen (1969), Ourgaud și Etienne (1961) sînt numai cîțiva care au adus contribuții importante studiind prin tehnici diferite leziunile care apar în glaucom.

Deficitele cîmpului vizual în glaucomul cu unghi deschis centrate pe evoluția tulburărilor funcționale ale bolii diferă în funcție de tehnica și aparatura utilizată. Leziunile cele mai caracteristice se pun în evidență prin campimetrie și ele pot fi sistematizate astfel :

– mărirea petei oarbe și excluderea ei ;

– dizarmonii fotometrice ;

– scotoame izolate Seidel și scotoame arciforme Bjerrum ;

– treapta nazală descrisă de Röenne ;

– amputarea nazală a cîmpului vizual ;

– stadiul penultim cu strîmtorare concentrică și persistența unei insule temporale ;

– stadiul ultim de cecitate.

Mărirea petei oarbe se delimitează bine prin campimetrie plană fotopică care reprezintă forma cea mai veche de explorare a cîmpului vizual în glaucom. Primele modificări care apar în glaucom constau în mărirea petei oarbe atît superior cît și interior, ca urmare a lărgirii angioscotoamelor dovedită de Evans, iar mai recent de Weekers și Humblet. Ele se evidențiază bine cu un test de 1/1 000 mm sau 1/2 000 mm. Umbra proiectată pe vasele retinei reduce valoarea stimulilor vizuali. Un test, a cărui valoare retiniană este supraliminară, devine infraliminară în momentul cînd imaginea sa se proiectează pe un vas retinian. Atunci cînd proiecția testului a depășit vasul, testul nu recuperează imediat valoarea sa supraliminară și se constată apariția unei perioade de latență datorită fenomenelor de sumație care devin deficitare în glaucom. Această perioadă de latență crește. Lărgirea angioscotoamelor corespunde modificărilor de sumație spațială în teritoriul perivascular care antrenează o întîrziere în percepерea testelor mobile. Viteza de deplasare a testului trebuie să fie constantă, de 1–2°/sec. Angioscotoamele trebuie cercetate în vecinătatea petei oarbe, deoarece mărirea petei oarbe în direcția angioscotoamelor apare precoce (fig. 68).

Excluderea petei oarbe. Harrington (1956) consideră excluderea petei oarbe ca un semn precoce în glaucom. Cu un test mic de 1/2 000 mm la campimetru, un izopter tangent la pata oarbă nu mai este perceput în afara petei oarbe ci înăuntrul ei (fig. 69).

Se va face delimitarea petei oarbe de partea ei nazală, unde sensibilitatea retinei descrește brusc în panta abruptă, în timp ce în partea temporală sensibilitatea scade în pantă lină și identificarea petei oarbe devine mai dificilă. Un test mic de 1/2 000 mm la campimetru poate aluneca foarte ușor

Scanned with OKEN Scanner

în partea temporală pînă la pata oarbă și să dea astfel o falsă excludere. De aceea se recomandă ca testul să fie adus din partea nazală, unde scăderea sensibilității se evidențiază mai ușor. Această excludere este facilitată și de dispoziția anatomică a vaselor de la nivelul papilei. Dacă există trunchiuri vasculare apropiate unele de altele, acestea vor facilita unirea angioscotoamelor cu mărirea petei oarbe. Întrebuințarea de teste cu luminanță crescută poate să facă să reapară includerea petei oarbe.

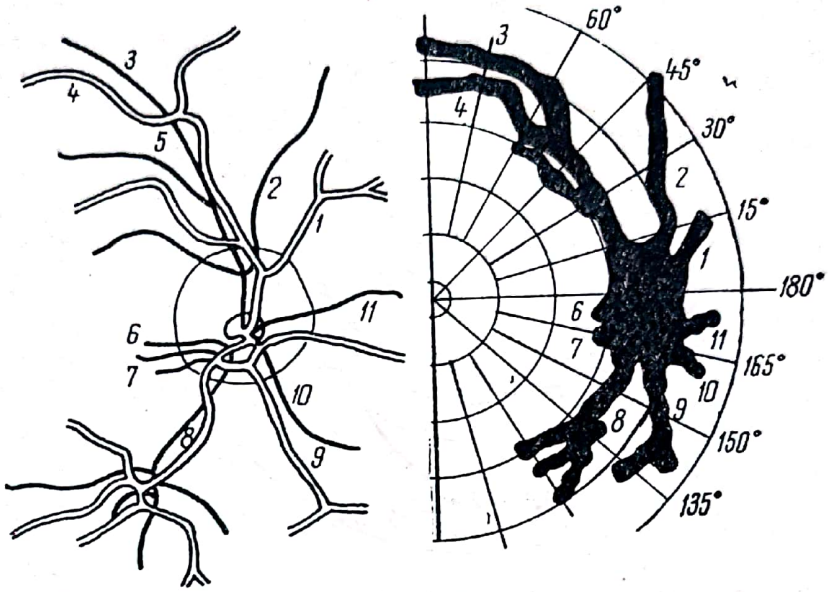

Fig. 68 — Emergența vaselor papilare și angioscotoamele care pleacă de la pata oarbă (Weekers și Humblet).

În ultimul timp excluderea petei oarbe a scăzut ca importanță în diagnosticul glaucomului incipient. Aulhorn și Harms (1960), studiind 2 684 ochi glaucomatoși, nu o găsesc decît în 1,6% din cazuri în glaucomul incipient, iar Armaly o găsește într-un procent de 16% și la neglaucomatoși. De aici concluzia că din punct de vedere statistic excluderea petei oarbe nu poate constitui un semn clinic de diagnostic în glaucomul incipient.

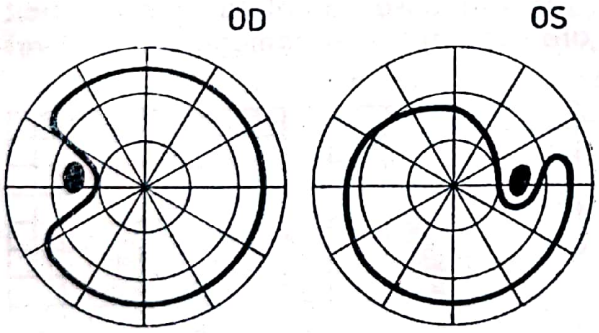

Fig. 69 — Excluderea petei oarbe. OD — Falsa excludere ce se întîlnește și la normali cu un test mic. OS — Excluderea petei oarbe în glaucom. Test 1/2 000 mm (după Harrington).

Dizarmonii fotometrice. Un alt semn menționat în glaucomul incipient este prezența de dizarmonii fotometrice ce survin în regiunea medie a cîmpului vizual în vecinătatea petei oarbe. Pentru punerea lor în evidență se utilizează la perimetru fie două teste apropiate (I/3 și 0/4), sau două teste care utilizează un stimul cu aceeași valoare pentru retină (III/I și I/3). În timp ce subiectul normal percepe în primul caz ambele teste în mod simetric, iar în cel de al doilea caz cele două teste se suprapun, în glaucomul incipient izopterele sînt asimetrice constituind dizarmonii fotometrice (fig. 70).

Aceasta deoarece prin tulburarea sumațiilor spațiale în glaucom este

perceput mai bine testul mai mare cu o intensitate mai mică.

Scotom Seidel. Sînt scotoame pericentrale ce apar în aria Bjerrum sub

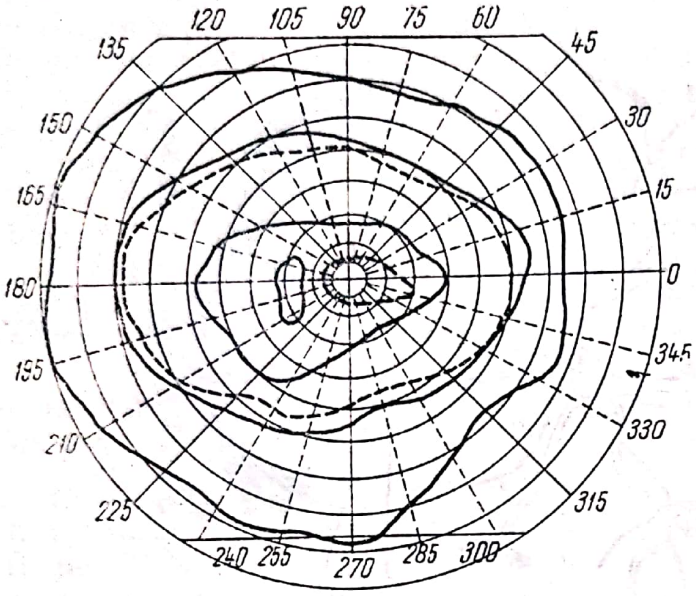

Fig. 70 — Dizarmonii fotometrice în regiunea medie a cîmpului vizual în vecinătatea petei oarbe (Dubois-Poulsen și Magis).

formă de flacără de lumînare sau semilună (fig. 71).

Ele sînt mai bine circumscrise și apare mai evidentă partea centrală a scotomului care se poate prelungi pînă la pata oarbă. Seidel (1914) afirmă că

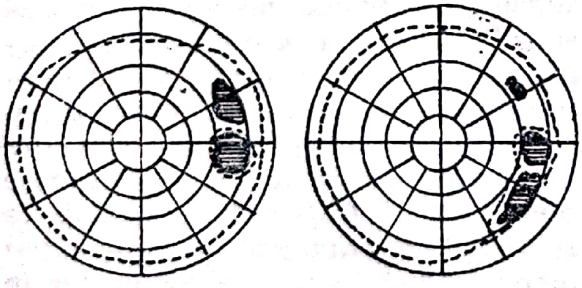

Fig. 71 — Scotom Seidel la campimetru (după Blaxter).

nu au nici o legătură cu pata oarbă, dar mai tîrziu s-a constatat că, atunci cînd se utilizează teste foarte mici de 1/2 000 mm, aceste scotoame semilunare nu sînt niciodată izolate de pata oarbă. Toate aceste mici scotoame au putut fi reproduse experimental prin creșteri ale presiunii oculare. Invers, prin scăderi ale presiunii oculare prin perfuzii cu manitol sau instilații de pilocarpină, aceste scotoame se reduc. Atunci cînd apar astfel de modificări campimetrice, tratamentul medical al glaucomului devine obligatoriu (fig. 72).

Scotom arciform Bjerrum. Într-un stadiu mai avansat scotoamele izolate Seidel tind a se reuni și a lua aspectul unui deficit fascicular producînd scotomul arciform descris de Bjerrum. Se consideră că scotomul Seidel, delimitat la început cu teste mai mari, nu este în realitate decît partea cea mai densă a unui scotom de tip Bjerrum. Scotomul Bjerrum este considerat ca un deficit al fasciculelor nervoase ce înconjură retina maculară pentru a se termina pe rafeul temporal (fig. 73).

În forma sa completă, acest deficit are aspectul unei comete, al cărui vîrf

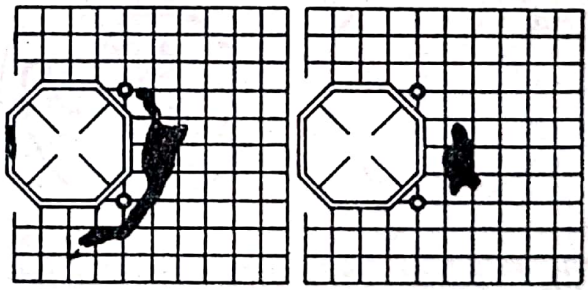

Fig. 72 — Glaucom cu unghi deschis la ochiul drept. Lărgirea angioscotomului (stînga) și reducerea lui după instilații de pilocarpină (dreapta).

se confundă cu pata oarbă, iar coada lărgită, după ce descrie un arc de cerc, se oprește rectiliniu la nivelul

Scanned with OKEN Scanner

orizontal de partea nazală. A fost comparat cu o sabie turcească cu tăișul lat și recurbat (fig. 74).

Marginea sa concavă privește punctul de fixație. Scotomul poate să nu fie total, mai ales la început cînd el predomină la una din extremități. Forma sa semilunară redusă spre pata oarbă și lărgită nazal este determinată de traiectul arcuat al fibrelor optice care înconjură regiunea maculară. Aceste fibre sînt etalate în evantai spre regiunea temporală proiectat în cîmpul vizual de partea nazală și se strîng într-un fascicul din ce în ce mai îngust la nivelul papilei.

Atunci cînd două scotoame Bjerrum se întîlnesc pe linia mediană, ele fuzionează dînd un scotom inelar.

Scotomul Bjerrum este situat la început în aria Bjerrum, dar în cursul evoluției poate să se extindă în afară în cîmpul vizual nazal, mai rar înăuntru, unde devine amenințător pentru regiunea maculară. Marginea internă a scotomului este abruptă, în timp ce marginea externă este în pantă lină. Aceasta arată că scotomul are tendință evolutivă în afară spre cîmpul nazal în sensul pantei line unde se extinde. De reținut că, în cursul evoluției glaucomului, scotomul Bjerrum nu lipsește niciodată. Sediul de predilecție este în cadranul nazal superior, care corespunde decolorării pa-

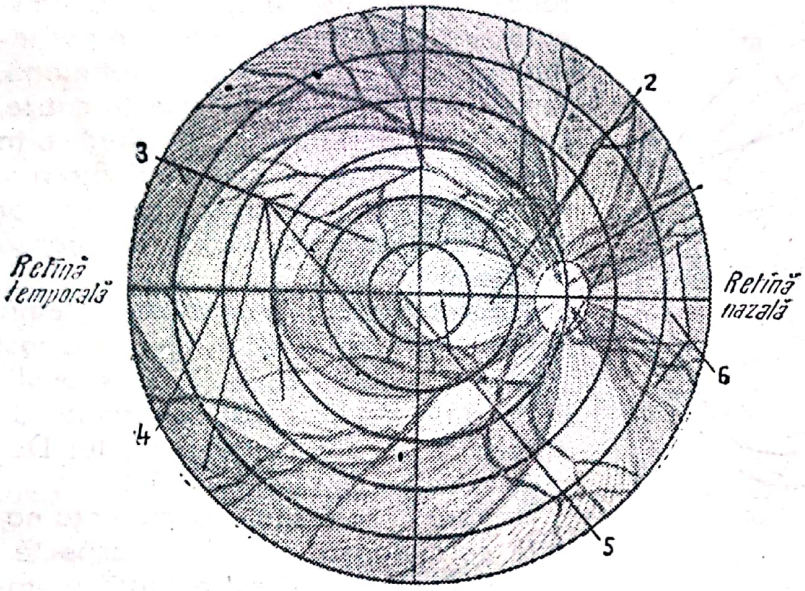

Fig. 73 — Traiectul fibrelor optice în retină.
optice în retină. (după Clinical Symposia, 1976).

Fig. 74 — Scotom Bjerrum schematic.



pilare infero-externe. El poate realiza un scotom inelar, înglobînd pata oarbă și respectînd o zonă inelară centrală și o zonă periferică a cîmpului vizual. Cu timpul, periferia nazală a cîmpului vizual se strîmtorează și întîlnește scotomul arciform. Scotomul „erupe atunci în cîmpul nazal" (fig. 75).

Ca patogenie, scotomul Bjerrum este determinat de o tulburare circulatorie la nivelul capului nervului optic. De aceea, scotoame asemănătoare se pot întîlni și în afecțiuni vasculare aterosclerotice neglaucomatoase. Așa se explică de ce la persoanele în vîrstă după operații fistulizante, deși este obținută o hipotensiune oculară, scotomul poate să continue să evolueze din cauza tulburărilor vasculare aterosclerotice.

Armaly (1966) face determinări statistice și constată că scotomul Bjerrum există atît la persoane în vîrstă cu ateroscleroză și tensiune oculară sub 20 mm Hg cît și în grupa a căror ten-

Scanned with OKEN Scanner

siune depășește 20 mm Hg unde crește mult ca frecvență (tabelul XI).

El confirmă astfel că scotomul Bjerrum nu este specific glaucomului. Harrington (1956) enumeră 21 de cauze

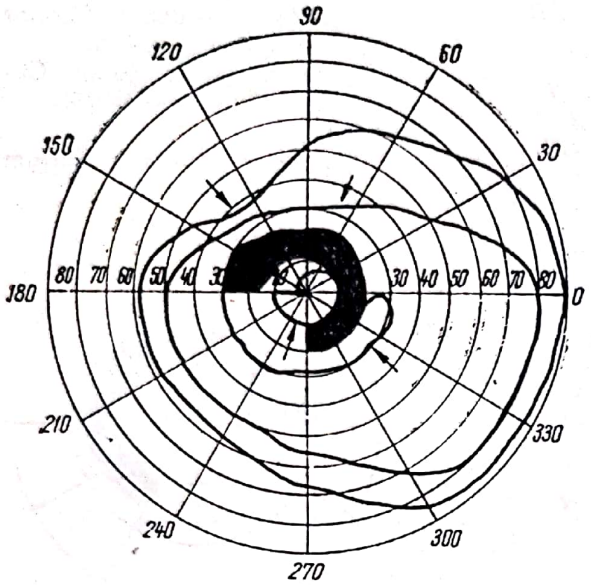

Fig. 75 — Scotom Bjerrum ce erupe în cîmpul nazal.

Dacă se fac determinări în raport cu vîrsta, se constată o creștere a frecvenței la vîrstele înaintate, fapt care arată că posibilitatea ochiului de a suporta o presiune crescută scade cu vîrsta. Tulburări circulatorii ateroscleretice, ca și presiunea oculară crescută sînt cele două cauze care pot influența circulația papilo-retiniană. Putem suprima una din aceste cauze, cum este hipertensiunea oculară, prin operații filtrante și scotomul Bjerrum să progreseze din cauza tulburărilor circulatorii care persistă și evoluează cu vîrsta.

Treapta nazală Röenne. Acest semn campimetric atribuit lui Röenne a fost descris și de Hofmann (1953) și explicația dată de el a fost confirmată de cercetările experimentale ale lui Dubois-Poulsen și Magis (1966).

Treapta nazală sau proeminența nazală se cunoaște sub două aspecte :

— una la nivelul extremității scotomului arciform al lui Bjerrum, atunci cînd acesta este dublu ;

TABELUL XI

ALTERAȚII ALE CÎMPULUI VIZUAL LA GLAUCOMATOȘI ȘI NEGLAUCOMATOȘI
(ARMALY, 1966)

Vîrsta	ochi examinați	P_o<20 mm Hg		ochi examinați	P_o>20 mm Hg	
		cazuri	%		cazuri	%
20—29	382	2	0,5	15	—	—
30—39	711	5	0,7	61	—	—
40—49	1 016	18	1,7	116	3	2,6
50—59	1 028	32	3,11	177	18	10,2
60—69	692	50	7,2	169	23	13,6
70—79	205	22	10,7	51	16	31,4

care pot provoca scotom Bjerrum, printre care coroidita juxtapapilară, miopie cu atrofie peripapilară, fosetă colobomatoasă a nervului optic, verucozități hialine ale papilei, infarct ischemic segmentar al nervului optic, tromboză de carotidă și oftalmică, meningiom de mică aripă, arahnoidită optochiasmatică etc.

— alta pe izopterele medii în porțiunea lor nazală.

Atunci cînd două scotoame Bjerrum se întîlnesc pe linia mediană, baza liniară a lor nu vine în contact pe toată întinderea, ci există între ele un decalaj de partea nazală ce schițează o proeminență sau o treaptă de scară, prin diferența de sensibilitate între cele două hemiretine (fig. 76).

Scanned with OKEN Scanner

Se pune în evidență de o parte și de alta a liniei orizontale, abordînd-o perpendicular. În timp ce indexul apare în partea inferioară a cîmpului, dispare și jumătatea superioară, dar este posibil și invers. Dacă nu este găsit pe meridianul de 0–180°, el trebuie cercetat pe meridianul de 165° și 195°. Decalajul izopterei la nivelul orizontalei nu poate exista decît de partea nazală deoarece dispoziția anatomică a fibrelor nu permite ca el să depășească rafeul orizontal de partea nazală. Același lucru poate fi pus în evidență pe izopterele medii în partea nazală, în glaucomul cu unghi deschis incipient fără scotom Bjerrum (fig. 77).

A. Dubois-Poulsen l-a găsit pînă departe în periferia de 60–65° experimental după ebluisare. Ebluisarea provoacă o scădere a sensibilității retiniene cu apariția treptei nazale pe meridianul orizontal între 24 și 30°, reproducînd astfel deprimarea izopterelor din glaucom. Prin ebluisare se

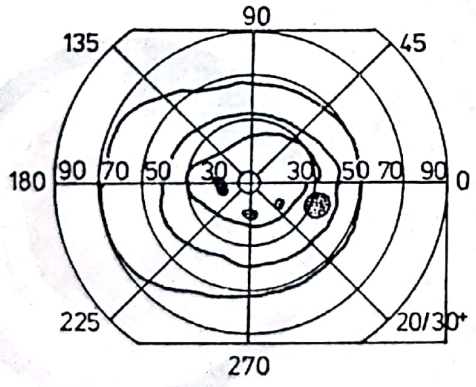

Fig. 77 — Treapta nazală a lui Röenne în glaucomul cu unghi deschis.

produce o creștere globală a pragurilor în retina periferică cu scăderea sensibilității (fig. 78).

Reproducerea experimentală a treptei nazale repune în discuție diferența de sensibilitate între cele două cadrane nazale, cel superior și cel inferior.

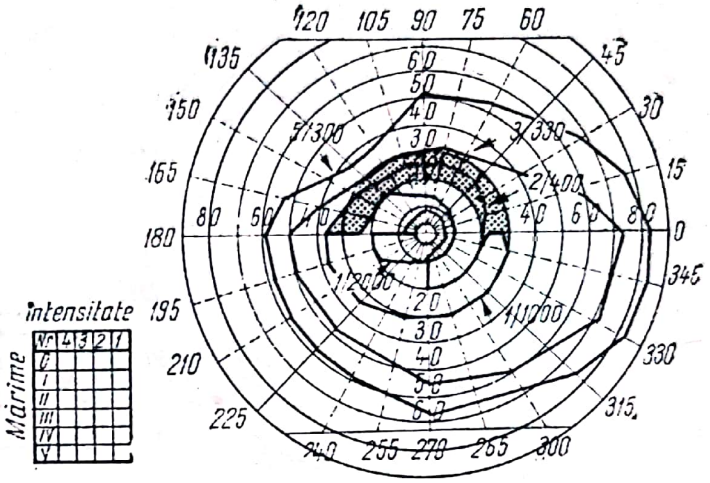

Fig. 76 — Scotom Bjerrum și treaptă nazală Röenne.

Treapta nazală descrisă de Röenne nu este un semn izolat sau precoce în glaucom ci un semn suplimentar care, atunci cînd este găsit, impune cercetarea prezenței scotomului arciform. Nu este specific glaucomului și Traquair îl găsește în coroidite, atrofie optică tabetică, afecțiuni chiasmatice. Explicația este tot anatomică prin decalarea fibrelor nervoase unele față de altele în cele două cadrane. Există o individualitate a cadranului superior și inferior al cîmpului vizual care ține de orientarea fibrelor optice pînă la scizura calcarină. Astfel se explică și scotoamele din migrena oftalmică care nu depășesc meridianul orizontal sau vertical.

Prolash, pe 100 de examene, în 62 cazuri constată deprimare inițială a izopterelor în cadranul superior ; în 20 de cazuri în cadranul inferior și în 18 cazuri găsește o sensibilitate egală în cele două cadrane.

Amputarea nazală a cîmpului vizual. Cîmpul nazal continuă să se reducă și în limitele sale periferice, care se restrîng începînd de partea nazală în

Scanned with OKEN Scanner

mod inegal, mai mult superior sau inferior. Izopterele periferice se înclină spre centru și determină un intrînd de partea nazală. Primul cadran interesat

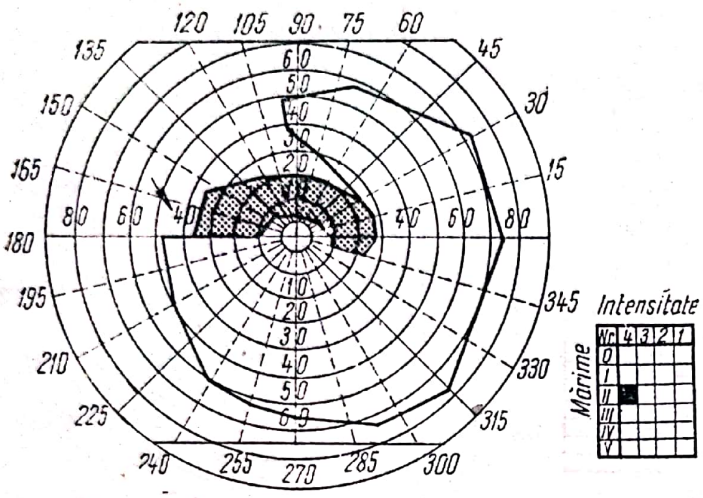

Fig. 78 — Treapta nazală produsă după ebluisare (Dubois-Poulsen, 1956).

este de obicei cel nazal superior (fig. 79).

Dar aceasta nu este o regulă, deoarece pot apărea îngustări ale cîmpului și temporal.

Gernet (1960) utilizează proba indexului pentru a pune în evidență o strîmtorare nazală de 10–15° (fig. 80).

Atunci cînd se examinează ochiul stîng, se acoperă ochiul drept cu mîna stîngă și se fixează cu ochiul stîng un obiect drept înainte. Deplasînd indexul spre nas, fără a întoarce capul, el apare la un moment dat în cîmpul vizual. Orientînd apoi capul spre index, el dispare din cauza proeminenței piramidei nazale și proba este negativă (fig. 81).

Dacă cîmpul vizual este strîmtorat cu 10–15°, pentru a fi văzut, indicele merge mult mai spre stînga pînă ce apare în cîmpul vizual. Fixînd acum indexul, el nu mai dispare, deoarece cîmpul vizual fiind îngustat nazal, indexul continuă să fie văzut la orientarea capului spre index. Proba este pozitivă și înseamnă că bolnavul prezintă o amputare nazală a cîmpului vizual (fig. 82).

Evoluția cîmpului vizual se face prin strîmtorarea izopterelor periferice și extinderea deficitelor medii spre periferie.

Stadiul penultim cu strîmtorare concentrică și persistența unei insule temporale. Evoluția deficitelor perimetrice ajunge în timp la amputarea cîmpului periferic cu păstrarea unei insule de vedere centrală. Aspectul, în acest stadiu, este acela al unei strîmtorări concentrice de 10° asociată cu persistența unei insule temporale superioare sau inferioare care se prelungește printr-o expansiune în deget de mănușă spre regiunea centrală. Insula centrală este mult timp păstrată. Persistența unei acuități vizuale normale cu tot progresul deficitelor perimetrice este o constatare obișnuită. De aceea,

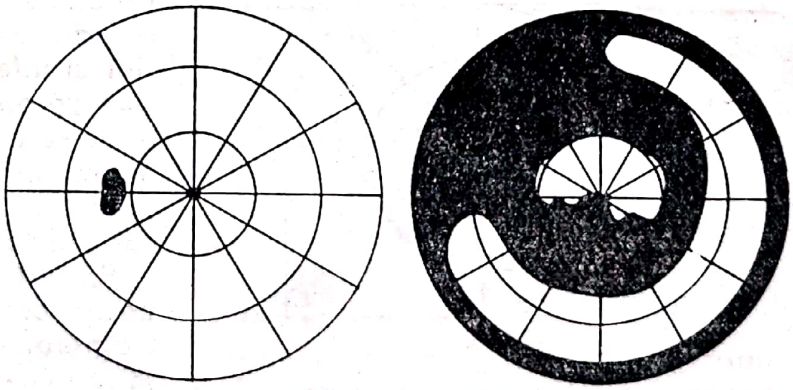

Fig. 79 — Amputarea nazală a cîmpului vizual

măsurarea acuității vizuale nu poate constitui un test în evoluția glaucomului.

Stadiul ultim de cecitate. Survine atunci cînd deficitul atinge punctul de

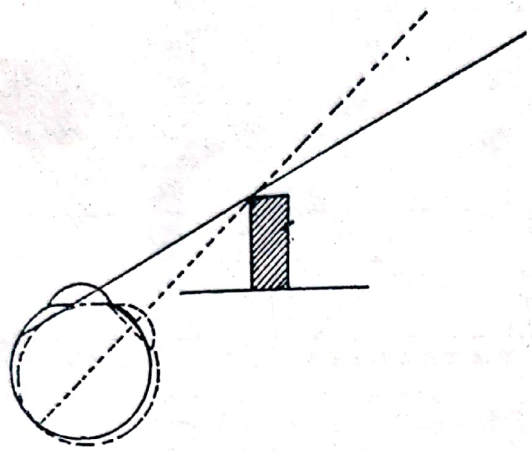

Fig. 80. — Diferența între limitele cîmpului vizual (linia neagră) și limitele cîmpului de privire (linia punctată).

fixație cu scăderea acuității vizuale. Se caracterizează prin pierderea totală a cîmpului vizual. Pot să mai persiste uneori mici resturi de cîmp vizual sub forma unei insule temporale utilă

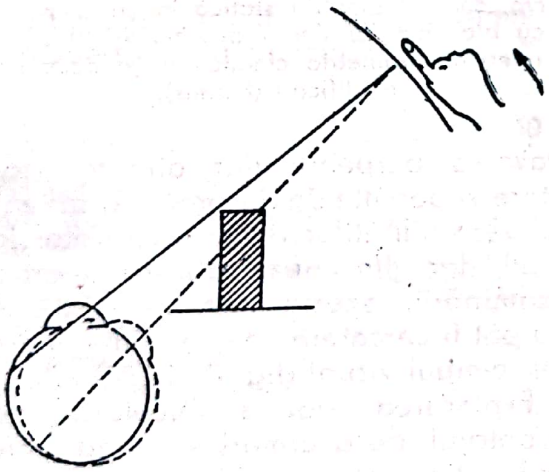

Fig. 81 — Proba index negativă pentru ochiul stîng.

bolnavului, pentru a se mai putea conduce.

În glaucomul cu unghi închis și în glaucomul secundar sînt aceleași modificări de cîmp vizual ca și în glaucomul cu unghi deschis, la care se pot adăuga modificări ce provin din prezența tulburărilor circulatorii coroidiene.

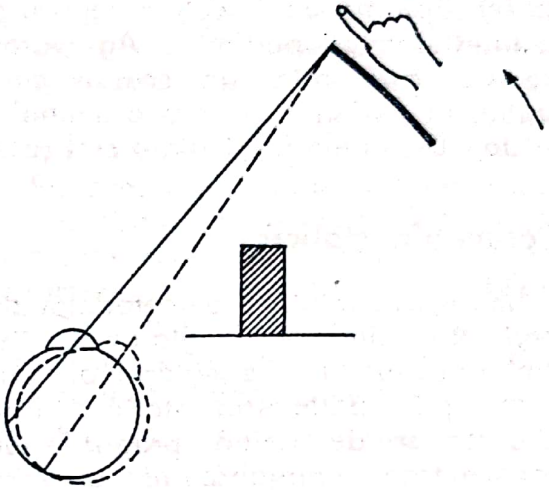

Fig. 82 — Proba index pozitivă pentru ochiul stîng.

În glaucomul cu unghi închis, atrofia optică evoluează înaintea excavației. Atunci cînd după atacul acut se instalează o atrofie optică, cîmpul vizual este acela al unui glaucom cu unghi deschis evoluat. În numeroase cazuri de glaucom cu unghi închis cîmpul vizual apare în limite normale cu toată tensiunea oculară foarte ridicată.

În glaucomul secundar intervin mai mulți factori și de aceea deficitele glaucomatoase pot avea cele mai variate forme. În unele cazuri predomină elementul focal coroidian sau edemul și leziunile maculare. Limitele cîmpului vizual apar modificate în aceste cazuri prin interacțiunea diferitelor procese patologice, realizînd aspecte complexe ce diferă de la un bolnav la altul. Dar, de cele mai multe ori în funcție de stadiul evolutiv, modificările din cîmpul vizual se suprapun cu acelea din glaucomul cu unghi deschis.

În glaucomul pe ochi afac globul ocular poate suporta o perioadă mult

Scanned with OKEN Scanner

mai lungă, o hipertensiune mare, fără ca să apară deficite perimetrice.

În glaucomul congenital cîmpul vizual este mult timp conservat din cauza unei bune circulații papilo-retiniene la această vîrstă. De menționat, la fel, apariția unui scotom central și a unei strîmtori periferice. Agravarea se manifestă printr-un scotom care apare în regiunea nazală a cîmpului vizual. Deficitele fasciculare sînt rare.

Perimetria statică

Imprecizia relativă a metodelor de perimetrie dinamică în glaucomul incipient a dus la determinări mai riguroase prin perimetria statică. Prin aceasta se determină pragurile de sensibilitate retiniană în anumite puncte ale cîmpului vizual pentru o dimensiune dată a testului pe un fond constant. Metoda este statică deoarece testul rămîne imobil în cîmpul vizual. Este vorba de o reîntoarcere la o perimetrie cu o variabilă, care este intensitatea luminoasă a testului. Două metode sînt utilizate :

— perimetria statică meridiană ;
— perimetria statică circulară.

Deficitele perimetrice sînt puse mai exact în evidență în cazurile de glaucom. Scopul esențial al perimetriei statice este de a analiza aproape continuu sensibilitatea retiniană pe un meridian traversînd diferite izoptere și permițînd astfel de a obține date precise în spațiul vizual interizopteric. În perimetria statică circulară se examinează sensibilitatea la nivelul paralelei de 15° și se explorează regiunea în care apar primele deficite fasciculare. Perimetria statică este mai exactă, deoarece prezentarea testului poate fi standardizată, pe cînd în cea cinetică nu se poate normaliza viteza de deplasare a testului. Se constată astfel modificări ale sensibilității între izoptere aparent normale, pe care perimetria statică le poate pune în evidență. Perimetria statică este mult mai precisă și mai sensibilă în regiunea centrală a cîmpului vizual decît perimetria cinetică. Orientarea meridiană a determinărilor are avantajul de a

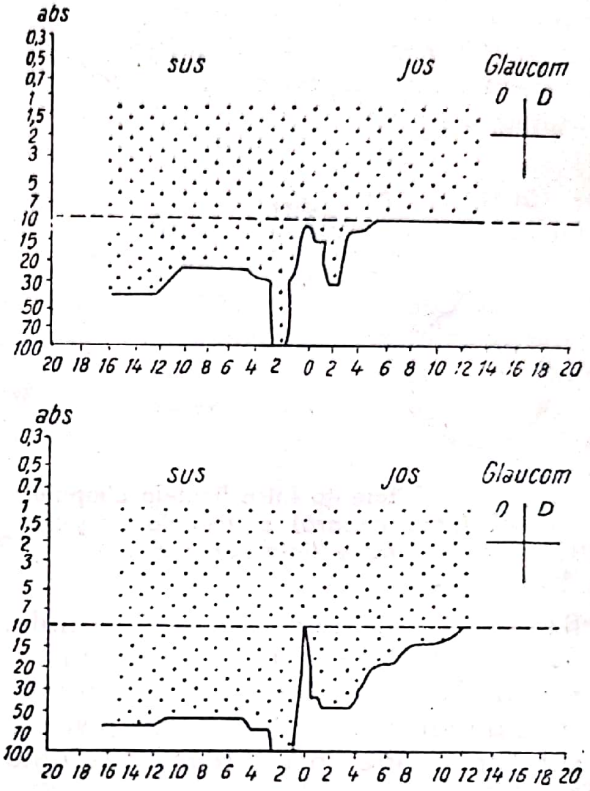

Fig. 83 — Perimetria statică la un bolnav cu glaucom cu unghi deschis la 40 zile interval. Perimetria cinetică nu a decelat modificări (Harms).

traversa perpendicular diferite izoptere și permite de a aprecia gradientul sensibilităților de la un izopter la altul, dar din cauza duratei mari a examinării, aceste testări meridiane nu pot fi cercetate pe o porțiune mare din cîmpul vizual (fig. 83 și 84).

Explorarea statică circulară are avantajul de a urmări o lungă linie izofuncțională a sensibilității retiniene. Variațiile de la un punct la altul sînt mai ușor de interpretat și mai semnificative. În glaucom se fac determinări în lungul paralelei de 10, 20, 30° și se compară rezultatele obținute în lumina scotopică, mezopică și fotopică.

Scanned with OKEN Scanner

Explorările perimetrice combinate, statice și cinetice, la diferite niveluri de iluminare nu au depășit însă sta-

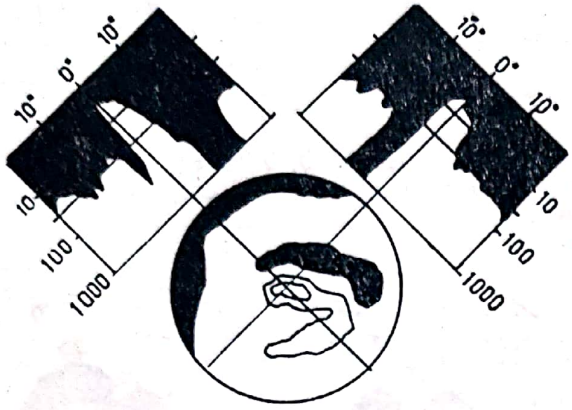

Fig. 84 — Aspect al cîmpului vizual central în glaucom. Profilul sensibilității diferențiale pe meridiane oblice de o parte și de alta a punctului de fixație (Harms și Aulhorn).

diul de cercetare. Pentru un diagnostic precis se recomandă :

— utilizarea unui test de dimensiuni mici pentru a depista cele mai fine scotoame izolate ;

— determinarea la nivel fotopic, deoarece nivelul scotopic scade valoarea testului, iar cel mezopic determină o dispersie a răspunsurilor.

tere a petei oarbe cu dimensiuni medii de 11/18 mm. Creșterea petei oarbe a fost inițial în diametrul vertical apoi și în cel orizontal. În tabelul XII exemplificăm cîteva observații.

Urmărirea dinamică a petei oarbe la 42 bolnavi cu glaucom incipient a arătat o reducere a ei sub tratament cu pilocarpină și o creștere a petei oarbe prin ridicarea tensiunii oculare cu ventuza de sucțiune perilimbică. Astfel, prin tratamentul cu pilocarpină s-a constatat o reducere a petei oarbe în medie de la 11/18 mm înainte de tratament, la 9/6 mm la o jumătate de oră, 7/8 mm la o oră și 5/6 mm după 2 ore. Efectul maxim al pilocarpinei a fost obținut după aproximativ 2 ore (fig. 85, 86). Acțiunea pilocarpinei începe să scadă după 4 ore pentru a dispărea complet după 10 ore.

Aceleași modificări ale petei oarbe au fost obținute prin scăderea tensiunii oculare cu ederen și manitol.

Prin ventuza de sucțiune perilimbică, pata oarbă este mult crescută, astfel că după 15 minute, cînd tensiunea oculară este cea mai ridicată și dimensiunile petei oarbe sînt cele mai

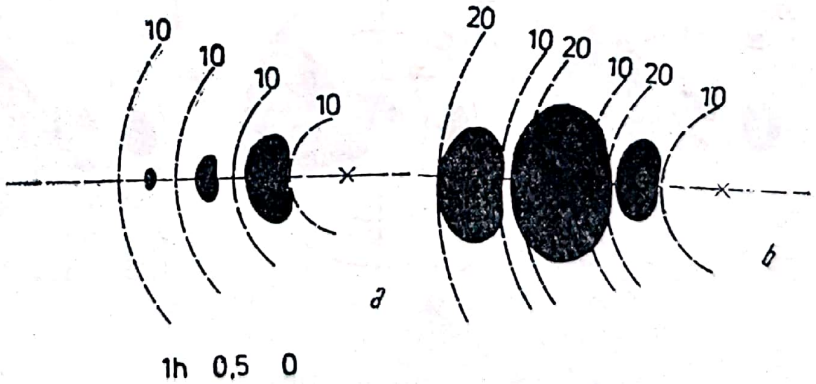

Fig. 85 — Bolnav de 69 ani, glaucom cu unghi deschis incipient la O.D. și avansat O.S VOD=1/8 ; VOS=P.L. Excavație papilară gradul II. Scăderea petei oarbe după pilocarpină (a) și creșterea prin ventuză (b).

Modificări de cîmp vizual la variații ale tensiunii oculare

Examenul petei oarbe la campimetru cu un test de 1,5/1 000 mm ne-a arătat în glaucomul incipient o creș-

mari. După 45 minute, odată cu revenirea tensiunii oculare la cifrele inițiale, pata oarbă revine și ea la dimensiunile inițiale.

În cazul existenței unui scotom central sau a unui scotom în aria Bjer-

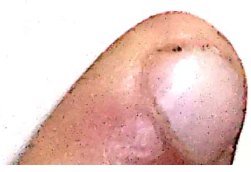

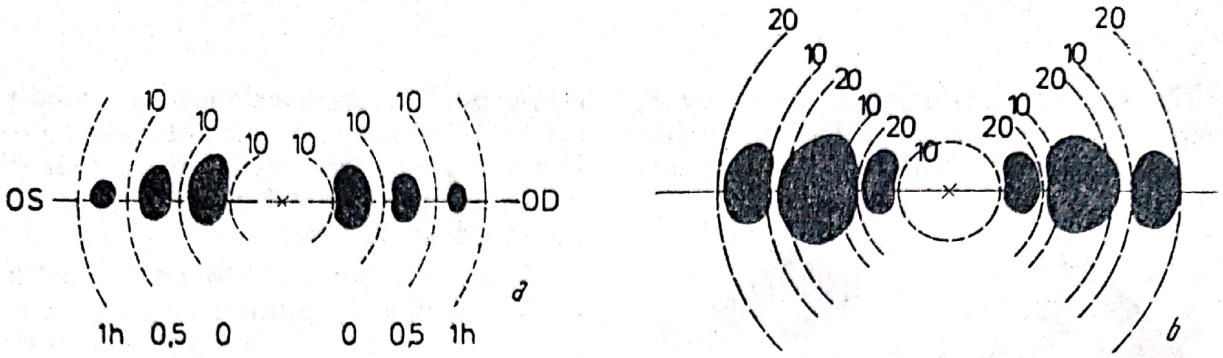

Fig. 86 — Bolnav de 57 ani, glaucom cu unghi deschis incipient A.O, VOD=1, VOS=1/3. Fund de ochi normal. a — Scăderea petei oarbe după pilocarpină ; b — creşterea după ventuză AO.

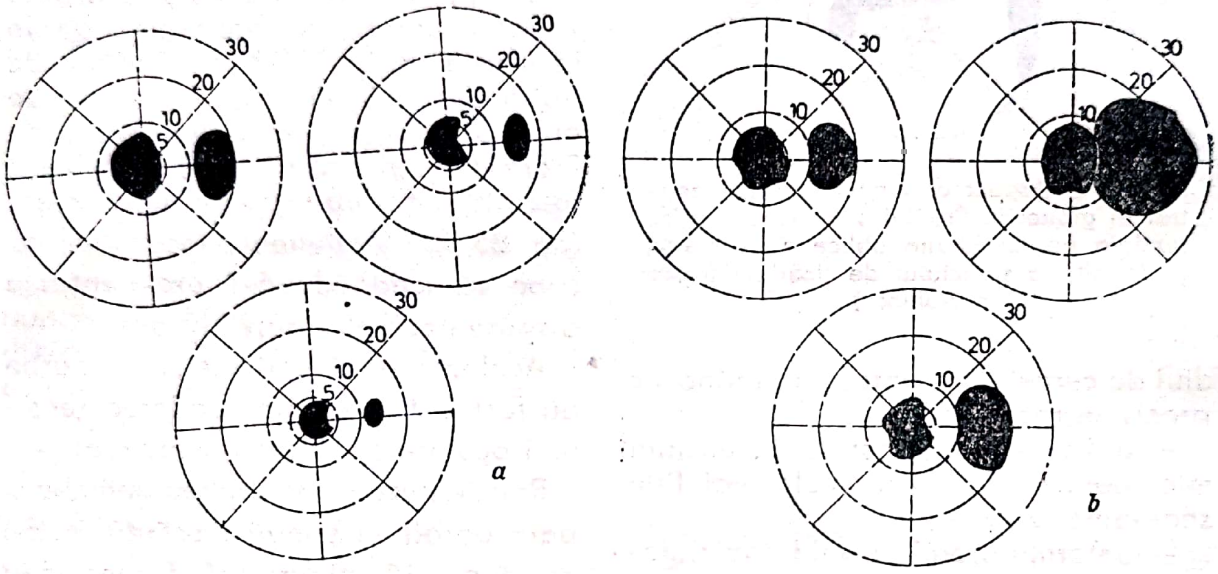

Fig. 87 — Bolnav de 47 ani, glaucom cu unghi deschis AO, VOD=1, VOS=1/4. Excavaţie papilară gradul II. Puls arterial spontan. Scotom central OS. a — Scăderea scotomului şi a petei oarbe după pilocarpină ; b — creşterea prin ventuză cu fuzionare după 15 minute.

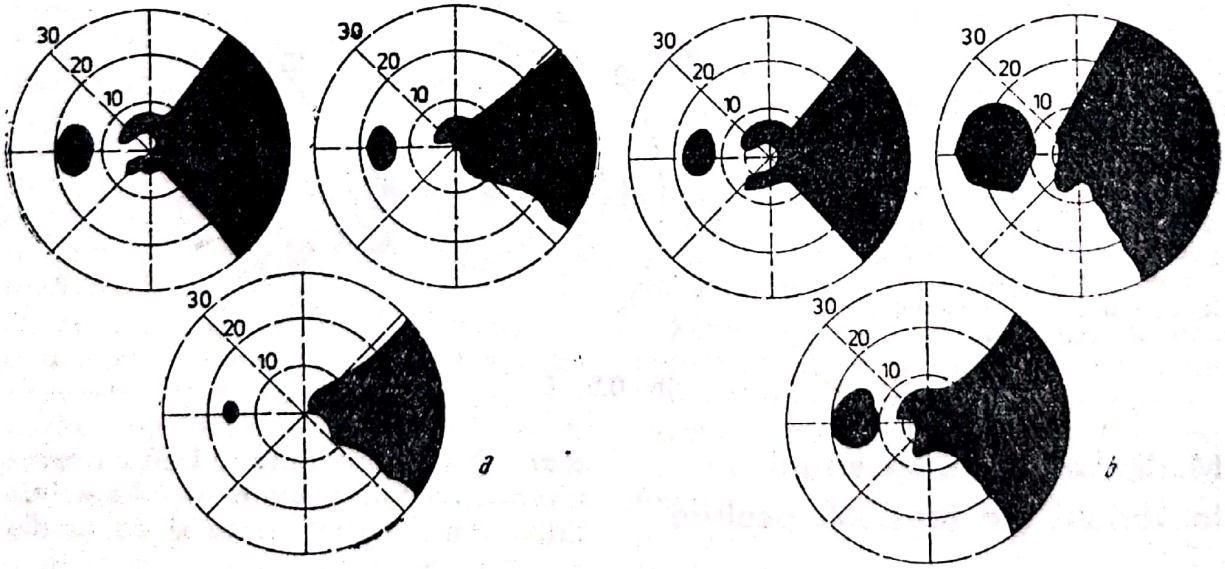

Fig. 88 — Bolnav de 59 ani, glaucom cu unghi deschis incipient OD, avansat OS. VAO=1. Scotom arciform nazal în aria Bjerrum ce fuzionează cu pata oarbă. a — Reducerea scotomului după pilocarpină ; b — creşterea după ventuză!

Scanned with OKEN Scanner

TABELUL XII

VARIAȚII ALE TENSIUNII OCULARE ȘI DIMENSIUNILE PETEI OARBE

Bolnav		Pilocarpină				Ventuză				
		0	30′	60′	120′	0	15′	30′	45′	60′
T.I. 69 ani	OD	35,4* 11/20**	31 8/5	30,6 5/7	29 5/7	34 11/20	41,4 25/40	37,8 16/28	37,8 —	34,5 —
	OS	43,4 —	— —	— —	— —	43,4 —	— —	— —	— —	— —
P.I. 57 ani	OD	21 11/22	19,7 9/16	18,9 7/7	17,3 5/7	24 11/21	26,6 16/25	24,3 14/25	21 —	— —
	OS	23,4 11,22	21,5 9/14	19,7 7/7	18,1 6/7	21 11/18	26,6 13/22	24,3 16/24	21 —	— —
G.O. 50 ani	OD	22,4 11/23	21 7/9	20,5 5/6	18,9 5/6	22,4 11/18	26,6 23/35	23,4 15/25	22,4 —	— —
	OS	21,5 11/18	19,7 7/8	18,1 6/7	18,1 5/6	21,5 11/17	25,5 22/34	23 15/24	21,5 —	21,5 —
M.S. 72 ani	OD	26 12/18	25 7/9	24,3 5/6	20,5 —	26,6 11/26	33 28/40	26,6 17/27	— —	— —
	OS	21 11/21	20 7/17	18,9 5/6	17,3 —	21 11/25	25,5 29/40	21 15/28	— —	— —
A.C. 47 ani	OD	30,3 10/17	27,8 7/12	26,6 5/8	26,6 —	31,8 10/19	37,2 26/34	31,8 15/24	— —	— —
	OS	30 11/17	29 7/12	26,6 5/7	24,3 —	31,8 11/19	37,2 26/34	31,8 15/23	— —	— —
T.S. 68 ani	OD OS	26,6 11/15	24 7/9	22 7/8	20,5 4/4	27 11/15	34,5 21/27	31,6 15/24	29 13/18	27 —

*=Tensiune oculară
**=Mărimea petei oarbe

rum prin creșterea tensiunii oculare se poate ajunge la o fuziune a scotomului cu pata Mariotte (fig. 87, 88).

Patogenia modificărilor de cîmp vizual

Deficitele de cîmp vizual din glaucom au fost atribuite următoarelor cauze :

– degenerescența descendentă a fibrelor optice ;

– comprimarea fibrelor nervoase la nivelul inelului scleral ;

– efectul direct al presiunii pe fibrele nervoase ;

– originea vasculară a deficitelor.

Degenerescența descendentă a fibrelor optice. Existența deficitelor perimetrice și a atrofiei optice fără hipertensiune a ridicat ipoteza unei degenerescențe descendente a fibrelor optice cu sediul extracelular. Magitot susținea că atrofia optică se instalează centrifug din regiunea mezence-

Scanned with OKEN Scanner

falică și se propagă secundar la papilă. Dar acestea nu sînt decît leziuni vasculare în cadrul unei ateroscleroze cerebrale progresive.

Comprimarea fibrelor nervoase la nivelul inelului scleral. Dispoziția anatomică a fibrelor nervoase și comprimarea fibrelor, dispuse profund, la nivelul papilei a fost o altă explicație a deficitelor apărute în cîmpul vizual (fig. 89).

Astfel constituită, papila oferă o dispoziție în pîlnie formînd central excavația fiziologică. În această zonă fibrele optice sînt fără mielină și teaca Schwann, fapt ce le face mai fragile. Susținerea este asigurată numai de nevroglie, celulele gliale sînt dispuse longitudinal și formează adevărate coloane nucleare. Această slabă

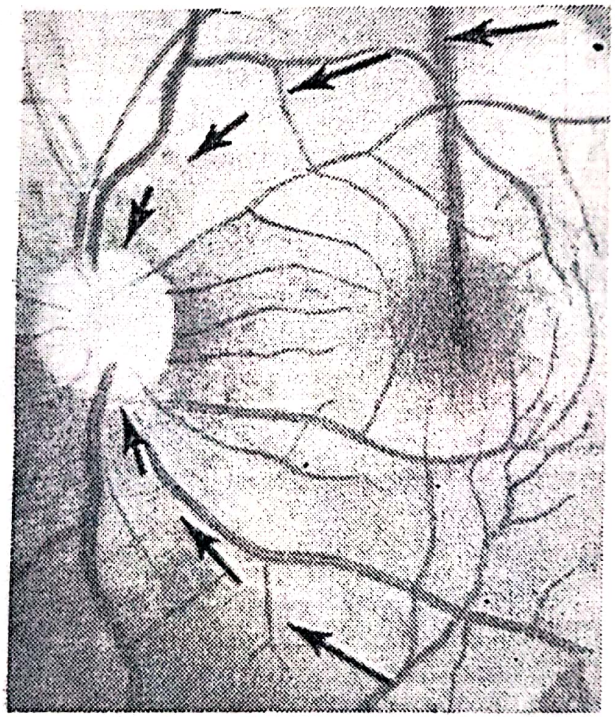

Fig. 89 — Traiectul fibrelor nervoase ale retinei supra- și infra- maculare, corespunzătoare ariei Bjerrum, care abordează papila la polul superior și inferior (după Kirsch).

rețea de susținere vine în contact direct prin intermediul corpului vitros cu presiune intraoculară fapt ce ar putea explica ușurința cu care papila se lasă deprimată. Ar însemna însă, ca prin creșterea presiunii oculare să fie presate pe inelul scleral fibrele interne maculare și scotomul să debuteze întotdeauna macular, ceea ce nu se întîmplă.

Efectul direct al presiunii pe fibrele nervoase. Fibrele nervoase periferice și în special cele de partea temporală, prin lungimea lor, ar fi cele mai vulnerabile. Dar nu există un raport direct între gradul hipertensiunii și strîmtorările concentrice. Scotomul poate să se reducă sau să dispară chiar la o tensiune ridicată și să progreseze la o tensiune relativ joasă. Vilaseca (1962) arată că pentru o hipertensiune oculară dată, presiunea care se exercită pe fibrele nervoase este cu atît mai mare cu cît papila este mai excavată. Notînd cu F forța în grame exercitată pe papilă, cu P presiunea oculară și cu C suprafața papilară asupra căreia se acționează, el aplică formula :

$$F = P \times C$$

Pentru aceeași valoare a lui P, F crește cu excavația. Cu cît excavația este mai mare, cu atît forța exercitată pe papilă crește. Goldmann, prin examene biomicroscopice, arată că excavația este cu atît mai accentuată cu cît distanța între suprafața retinei și lama criblată este mai mare. El găsește la hipermetropi și emetropi o distanță de 0,72 mm, iar la miopi de 0,35 mm fapt ce explică de ce excavația este mai accentuată la hipermetropi decît la miopi.

Originea vasculară a deficitelor. Diminuarea circulației sanguine, alături de creșterea tensiunii oculare, constituie cele două elemente ce stau la baza deficitelor perimetrice în glaucom. Apariția și progresul deficitelor este în funcție de starea sistemului vascular. O hiperpresiune moderată sau nulă riscă de a fi nocivă pentru capilarele sclerozate la persoane în

Scanned with OKEN Scanner

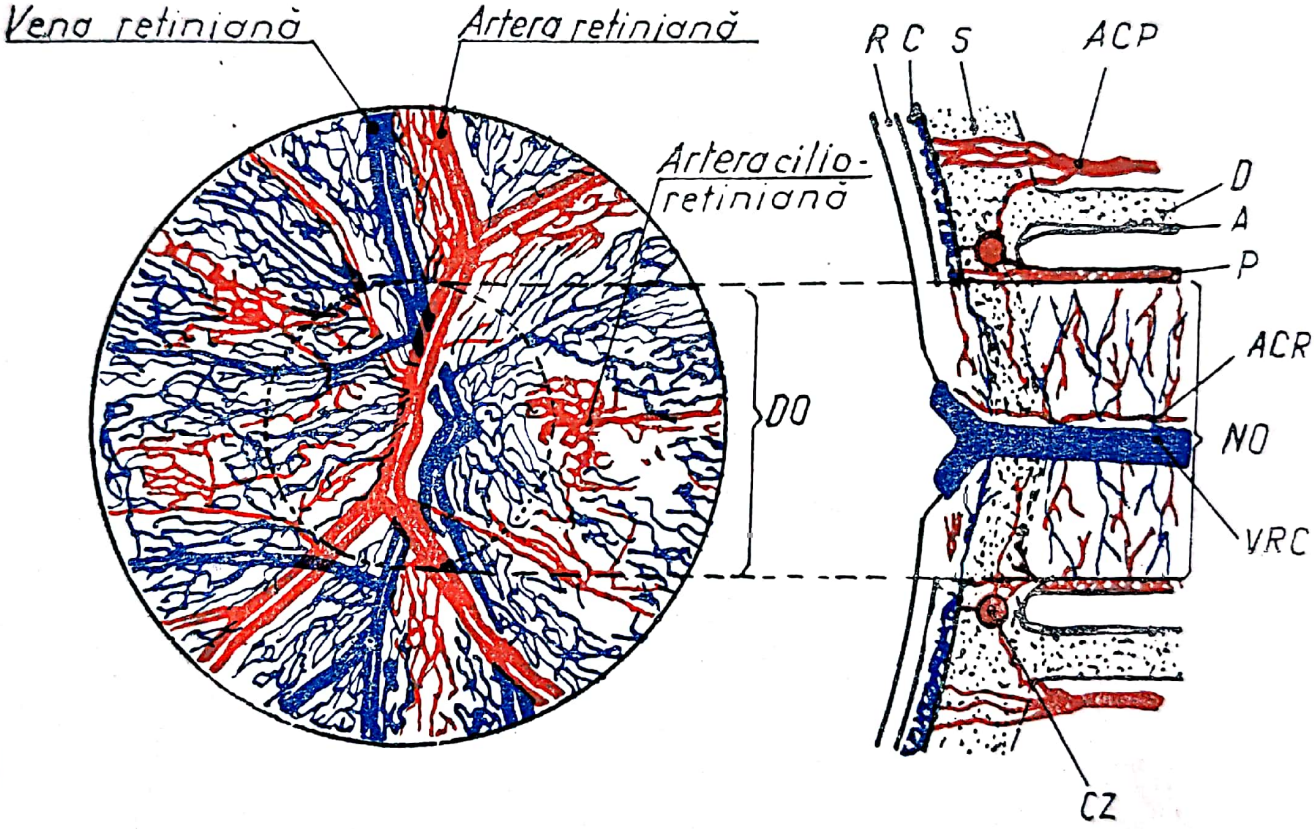

Planşa I – Vascularizaţia papilei optice.

Scanned with OKEN Scanner

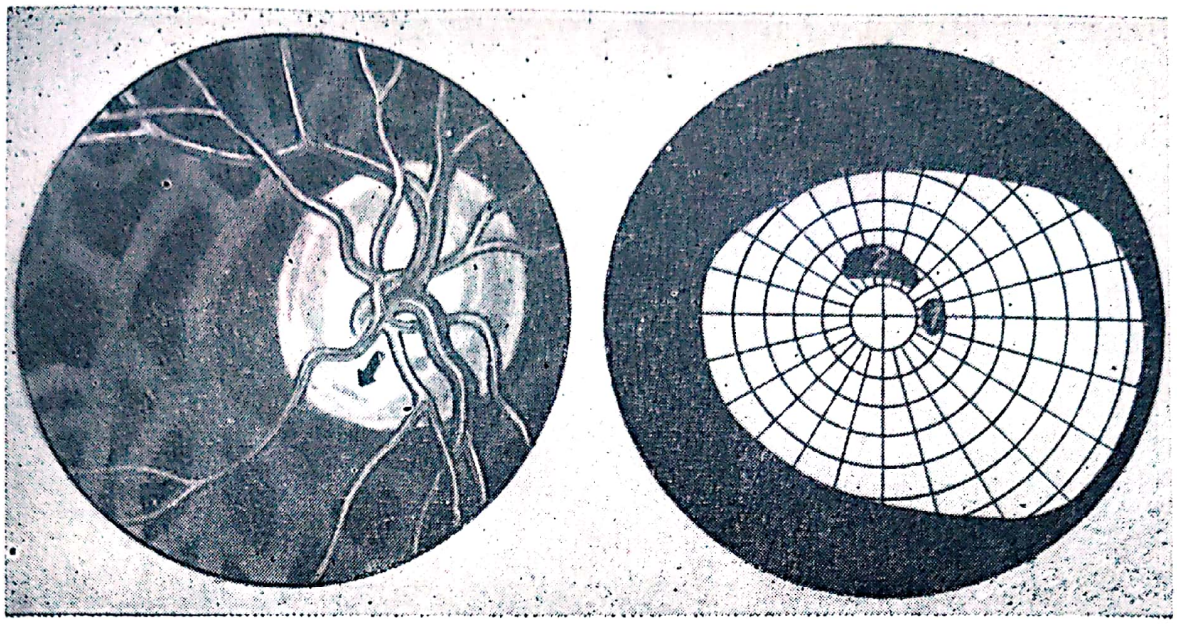

1. Excavaţie gr. I cu mărirea petei oarbe (1) şi scotom Seidel (2)

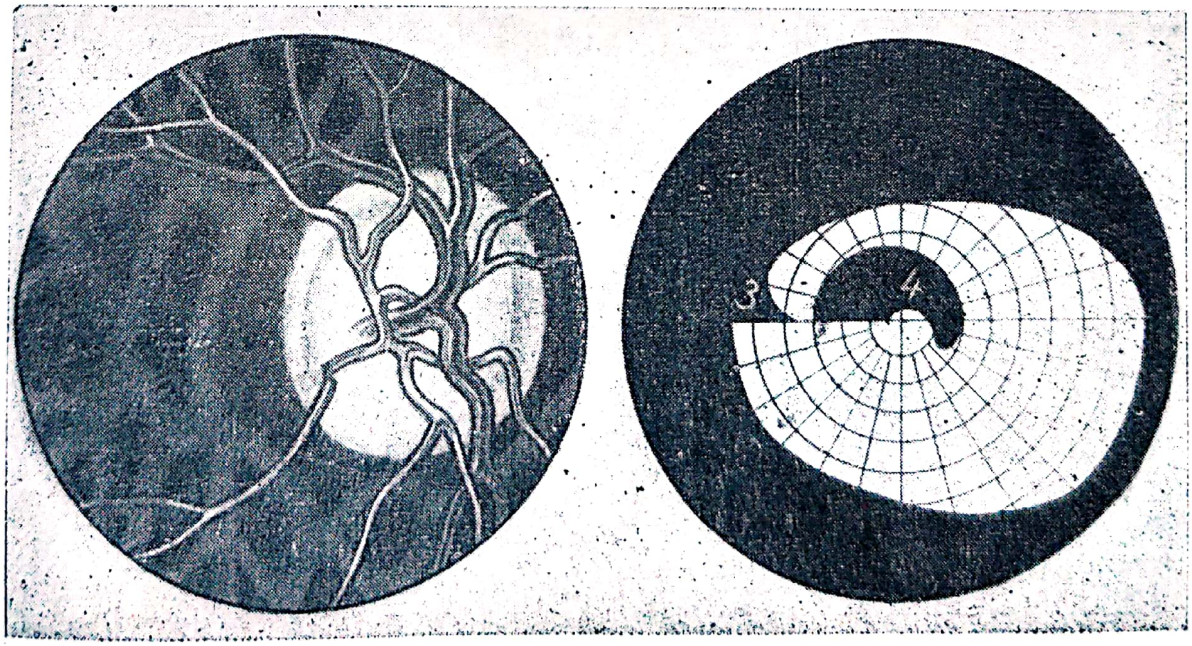

2. Excavaţie gr. II cu scotom scotom Bjerrum (3) şi ancoşă nazală (4)

Scanned with OKEN Scanner

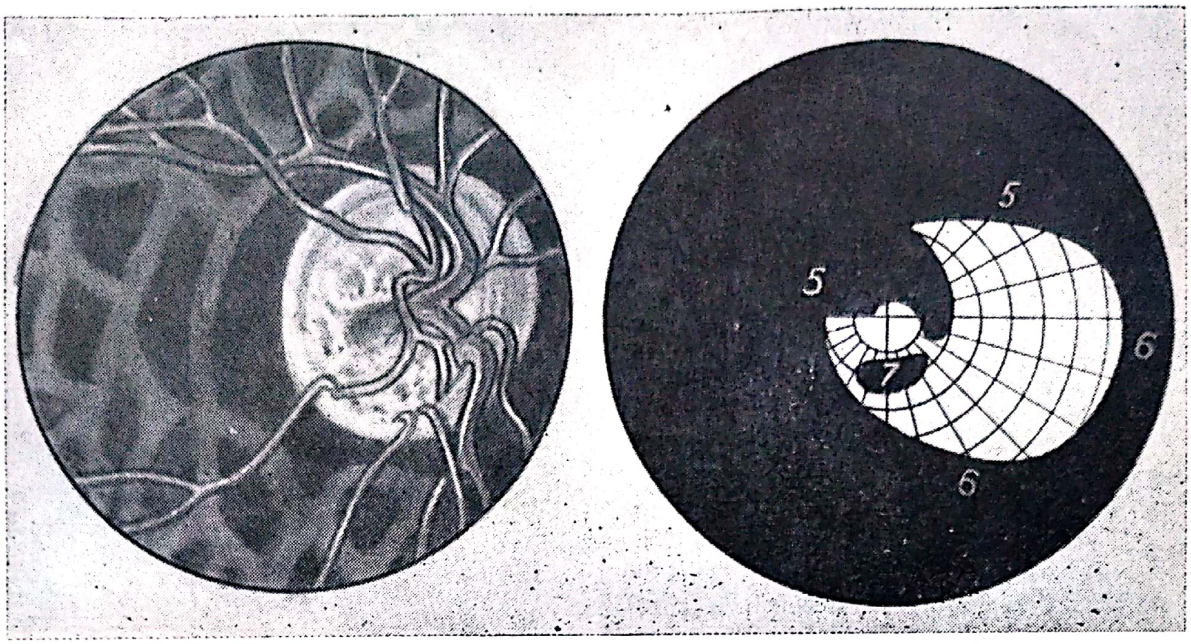

3. Excavaţie gr. II–III cu erupţia scotomului in cimpul nazal (5), strîmtoare concentrică (6) şi scotom în aria Bjerrum inferior (7).

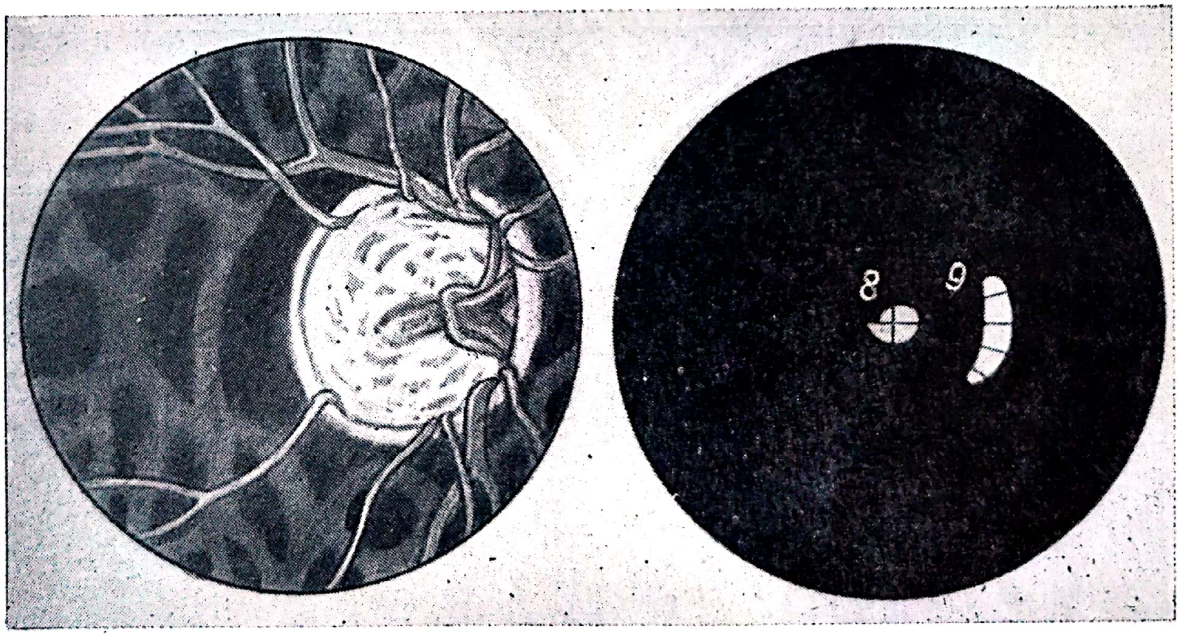

4. Excavaţie gr. III cu pierderea cîmpului vizual. Se mai păstrează o insulă centrală (8) şi temporală (9) (reprodus după Clinica Symposia, Ciba, 1976, 28, 2).

Scanned with OKEN Scanner

vîrstă. O scădere a presiunii sanguine medicamentoase sau prin infarct de miocard, tromboză de carotidă sau oftalmică, vor produce o agravare bruscă și ireversibilă a bolii. Invers, o scădere a tensiunii oculare prin pilocarpină, manitol sau ederen poate ameliora deficite perimetrice reversibile. Shaffer și Helthergton, comparînd aspectul papilei la 936 ochi nounăscuți normali și 126 ochi cu glaucom congenital apărut înainte de un an, a constatat la primul lot excepțional o excavație, în timp ce la al doilea excavația era prezentă în 68% din cazuri. De aici rezultă că la copil papila se excavează repede sub acțiunea tensiunii oculare crescute prin atrofia celulelor de susținere. Lobstein și colab. (1960) arată că nutrirea papilei rezultă din echilibrul stabilit între presiunea oculară și presiunea sanguină. Ei utilizează un gradient de eficacitate rezultat din valoarea presiunii arteriale medii minus presiunea oculară. Hayreh și Perkins (1968) arată, prin creșteri presionale intraoculare la maimuță, o reducere a irigării sanguine a capului nervului optic și a coroidei peripapilare. Gafner și Goldmann arată că în loc de a fi o rețea capilară difuză la nivelul papilei, comunicările între arteriole și venule sînt realizate printr-un canal mic cu diametrul unui precapilar mediu. Despărțirea și reunirea capilarelor propriu-zise se face în jurul acestei comunicări directe între arteriole și venule, creînd, atunci cînd tensiunea crește, o ischemie prin comunicare directă arteriolă-venulă (fig. 90).

Alterman și Henkind au demonstrat experimental la pisică o structură capilară distinctă care hrănește stratul fibrelor superficiale și care suferă atunci cînd presiunea oculară crește. În timp ce circulația retiniană se adaptează bine la procesul hipertensiv, circulația papilară se adaptează mai greu. Prin lipsa colateralelor circulația în artera centrală a retinei egalează pe cea oftalmică atunci cînd tensiunea crește și suportă mai bine o tensiune oculară ridicată. Nu același lucru se întîmplă la nivelul papilei.

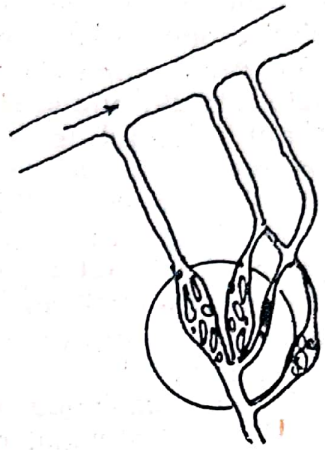

Fig. 90 — Aspectul hemodinamic al vascularizației capului nervului optic (Gafner și Goldmann).

Prin creșterea tensiunii oculare, sîngele refluează prin anastomoze parietale largi în cercul Zinn-Haller, situat extraocular și nesupus la creșterea presională oculară. Se produce o ischemie a papilei care explică deficitele perimetrice și atrofia optică. Rezultă că deficitele perimetrice în glaucom recunosc o origine vasculară și în special papilară și peripapilară.

Valoarea prognostică a deficitelor perimetrice

Examenul cîmpului vizual trebuie urmărit în dinamică. Se va cerceta dacă deficitele din cîmpul vizual se ameliorează sau nu după scăderea tensiunii oculare. Ele sînt reversibile dacă deficitele sînt numai funcționale nu și organice. Dacă procesul de atrofie a început, ele nu mai sînt reversibile. Examenul cîmpului vizual trebuie privit comparativ cu tonometria și to-

Scanned with OKEN Scanner

nografia. Dacă facilitatea la scurgere este scăzută, cea mai mică variație de debit va face să oscileze mult tensiunea oculară. Tensiunea oculară normală cu un cîmp vizual alterat arată o rezistență crescută și impune ameliorarea facilității la scurgere. În toate cazurile cînd evoluția glaucomului nu concordă cu strîmtorarea cîmpului vizual, trebuie dilatată pupila și examinat cristalinul și fundul de ochi pentru a se constata eventualele leziuni.

Indicațiile terapeutice vor fi în funcție de o serie de factori :

— atunci cînd cîmpul vizual este normal și nu sînt indicații absolute de tratament medical, se decide în funcție de tensiunea oculară ;

— atunci cînd tensiunea oculară este crescută sub tratament cu pilocarpină, chiar dacă cîmpul vizual este normal, este necesară o intervenție filtrantă, deoarece unele papile suportă bine o presiune oculară crescută, altele nu ;

— atunci cînd cu tratament hipotensiv, deficitul campimetric progresează, este indicată operația, dat fiind că intervențiile chirurgicale sînt dictate în special de evoluția cîmpului vizual ;

— dacă glaucomul evoluează și interesează zona centrală, înseamnă că ochiul nu tolerează ascensiunile tensionale și se va interveni chirurgical. Se va opera numai după o hipotonizare suficientă a ochiului sub o tensiune de 40 mm Hg, în special atunci cînd se operează pe ochi ultim. Se va face totdeauna o decompensare progresivă și lentă a globului ocular ;

— atunci cînd cîmpul vizual este strîmtorat concentric sub 30° nu se va opera, deoarece în stadii avansate intervenția nu este lipsită de riscuri, putînd compromite vederea ;

— se vor aprecia totdeauna riscurile chirurgiei în tratamentul glaucomului. Trebuie să se țină seama de vîrsta bolnavului, starea papilei și nivelul tensiunii oculare. Atunci cînd intervenția s-a făcut în bune condiții tehnice și macula nu este lezată, examenele campimetrice efectuate după operație arată același aspect ca și înainte de intervenție și de cele mai multe ori cu o ameliorare a cîmpului vizual.

Nu am întîlnit deficite campimetrice pe care să le putem atribui operației atîta timp cît presiunea oculară postoperator a fost între 10—15 mm Hg. Scăderile de acuitate vizuală și modificările de cîmp vizual care sînt constatate în unele cazuri sînt determinate de evoluția opacifierelor cristaliniene și de leziuni vasculare la bolnavi în vîrstă cu un grad accentuat de ateroscleroză.

Scanned with OKEN Scanner

X Papila optică

Papila optică reprezintă un disc circular, uşor ovalar, cu un ax mare vertical de 1,5 mm şi cu un ax mic orizontal de 1 mm. Grosimea sa este de cîteva zecimi de mm. Faţa anterioară răspunde corpului vitros. Faţa posterioară, convexă, este limitată prin lama criblată (lamina cribrosa). Lama criblată are o grosime de 0,25–0,75 mm. Fibrele sale în cele două treimi posterioare provin din sclerotică (fibre colagene şi elastice) şi ţesut glial antrenat de vase. Treimea anterioară este formată din ţesut glial provenit din coroidă şi întărit de ţesutul glial propriu papilei. Posterior, în spatele lamei criblate, fibrele optice sînt învelite într-o teacă de mielină, fapt care explică creşterea de volum la acest nivel. Marginile discului sînt limitate lateral de pereţii canalului sclero-coroidian prin intermediul cărora vin în contact cu tecile meningeale ale nervului optic. Papila este traversată de vasele centrale ale retinei, dar posedă şi o vascularizaţie proprie.

Nervul optic este principala victimă a glaucomului, iar modificările papilei în cursul evoluţiei glaucomului constituie elemente de diagnostic, de apreciere a stadiului evolutiv, de afirmare retrospectivă a evoluţiei şi eficacitatea tratamentului aplicat (fig. 91).

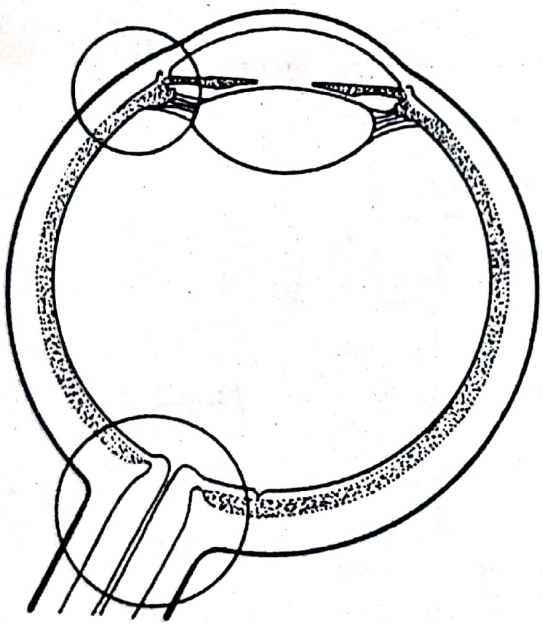

Fig. 91 – Creşterea tensiunii oculare cu repercusiuni asupra papilei (Bessière).

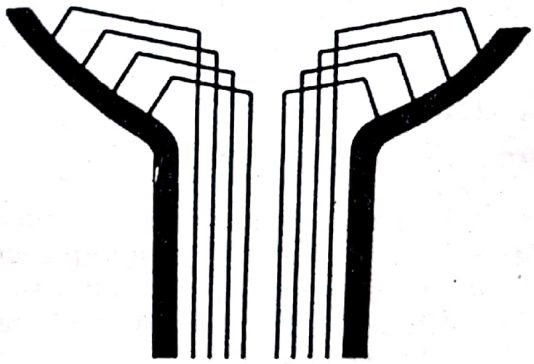

Fig. 92 – Dispoziţia fibrelor optice la nivelul papilei.

Modificările nervului optic în glaucom cuprind două aspecte :

– atrofia fibrelor nervoase cu decolorarea papilei :

Scanned with OKEN Scanner

— atrofia fibrelor gliale cu apariția excavației glaucomatoase.

Gradul de afectare al papilei optice este condiționat de valoarea hipertoniei oculare și de capacitatea de rezistență a papilei care depinde de configurația ei anatomică și de eficacitatea circulației sanguine la acest nivel.

O secțiune transversală prin papilă arată că fibrele nervoase care provin din retina centrală sînt dispuse profund, iar fibrele periferice sînt dispuse superficial (fig. 92 și 93).

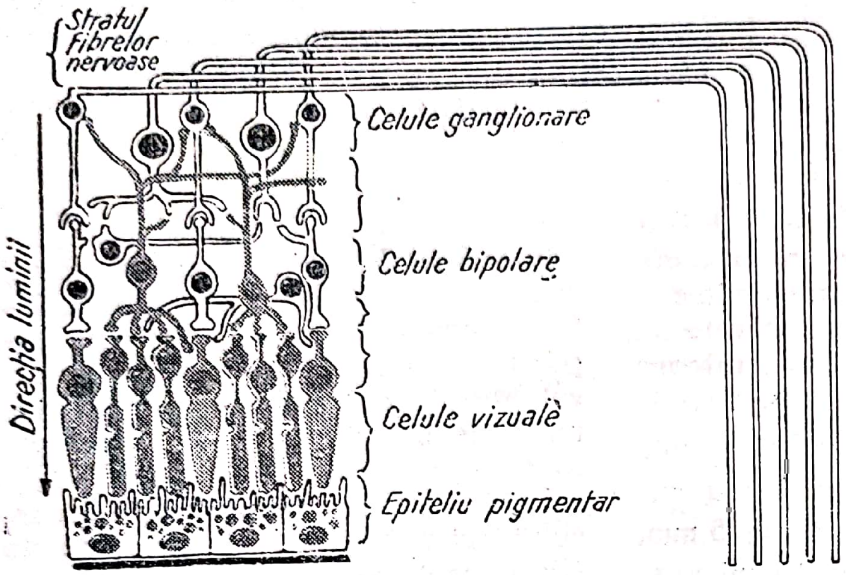

Fig. 93 — Secțiune schematică prin retină (după Clinical Symposia, 1976).

Caracteristicile circulației sanguine

Studii asupra circulației sanguine efectuate prin metode angiografice, oftalmo-dinamografice și experimentale explică originea vasculară a alterărilor papilei în glaucom.

La nivelul papilei, coroida este nutrită prin ramuri recurente ieșite din vasele coroidiene. Sclerotica este nutrită prin ramificații ieșite din cercul arterial al lui Zinn-Haller care înlocuiesc ramurile arterelor ciliare posterioare. Aceste ramificații se anastomozează posterior cu capilarele terminale ale ramurei anterioare a arterei centrale a nervului optic, braț direct din artera oftalmcică. Periferic fibrele nervoase ale papilei sînt nutrite de ramuri terminale provenite din rețeaua vasculară din *pia mater* (fig. 94 și 95).

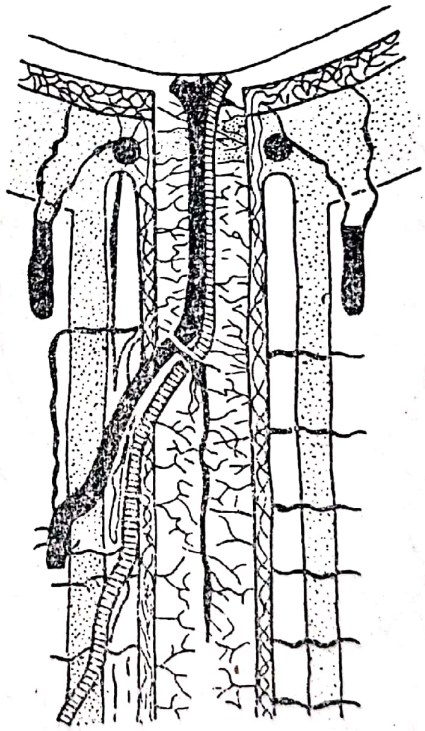

Fig. 94 — Vascularizația nervului optic (după Wolff, 1948).

Scanned with OKEN Scanner

De reținut că papila are o vascularizație proprie și independentă de teritoriul arterei centrale a retinei (planșa 1).

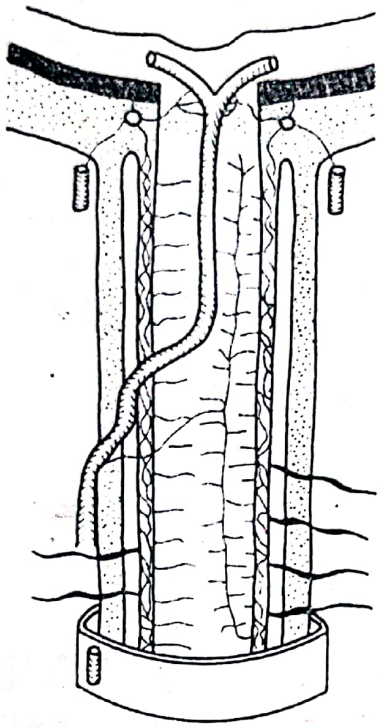

Fig. 95 — Vascularizația nervului optic (după François și Neetens, 1954).

Circulația capilară a fost studiată microangiografic și sistematizată în trei planuri.

Regiunea prelaminară este nutrită prin ramuri peripapilare coroidiene din care unele terminale. Partea temporală a acestei regiuni are o irigare mai abundentă din coroidă.

Regiunea laminară formează lama criblată și este ca o sită traversată de fibrele nervului optic. Este nutrită de vase mici ce provin din cercul arterial al lui Zinn-Haller. Michaelson (1954) descrie o rețea capilară peripapilară cu dispoziție radială, cu ochiuri largi, dispuse foarte superficial în stratul de fibre nervoase din jurul papilei mai abundente în jurul vaselor temporale. Ele nutresc stratul ariei Bjerrum la cîmpul vizual (fig. 96).

Regiunea retrolaminară este vascularizată de ramuri din artera centrală

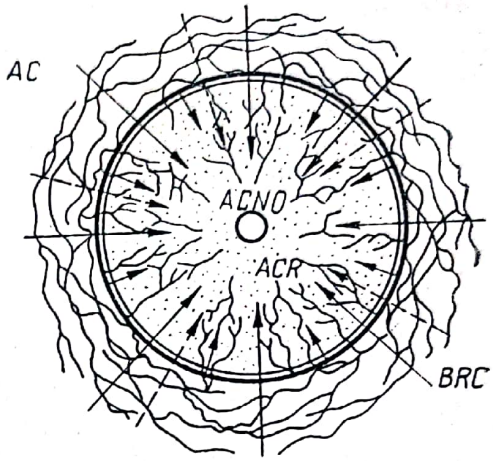

Fig. 96 — Vascularizația lamei criblate și a papilei. ACR — artera centrală a retinei ; BRC — brațe recurente din vasele coroidei ; ACNO — brațe recurente din artera centrală a nervului optic ; AC — ramificații din arterele ciliare scurte posterioare ; ZH — ramificații din cercul Zinn-Haller (François și Neetens, 1954).

a nervului optic, din cercul Zinn-Haller, din vasele piale și ramuri ce provin direct din artera oftalmică.

Din punct de vedere fiziologic vascularizația papilei prezintă caracteristici bine individualizate. Papila ca și nervul optic au o vascularizație proprie și independentă de aceea a arterei centrale a retinei. Chiar dacă unii autori admit că papila primește cîteva ramuri mici din artera centrală a retinei, acestea sînt neglijabile din punct de vedere fiziologic. Arterele papilare sînt precapilare, deci ceva mai mari decît capilarele. Ele reacționează fiziologic ca vasele mici cerebrale, iar prin poziția lor precapilară participă la tulburările de permeabilitate capilară.

Papila posedă o rețea capilară foarte deasă, demonstrată prin studii

Scanned with OKEN Scanner

de microangiografie care se etalează pînă la retina vecină. Vascularizaţia papilei este influenţată mult de tonusul ocular. La acest nivel se află o comunicare largă între vasele papilei supuse presiunii oculare şi cele retropapilare neinfluenţate de această presiune. Creşterea presiunii oculare provoacă o derivare a sîngelui din arterele papilei spre anastomozele din cercul arterial al lui Zinn-Haller neinfluenţat de creşterea tensiunii oculare. Gafner şi Goldmann (1955) pe un model anatomic demonstrează că o creştere a presiunii oculare determină o reducere considerabilă a circulaţiei sanguine la nivelul papilei. Elschnig încă din 1928 sugera că atrofia optică glaucomatoasă poate fi diferenţiată de alte forme de atrofie optică prin reducerea numărului capilarelor.

Artera centrală a retinei, fiind o arteră mai mare şi fără colaterale, suportă mai bine o creştere a presiunii oculare. Circulaţia retiniană nu este influenţată atîta timp cît tensiunea oculară nu depăşeşte presiunea din artera oftalmică. Creşterea oftalmotonusului exercită o influenţă mult mai mare asupra circulaţiei papilare tributară arterelor ciliare scurte posterioare care sînt mult mai mici.

Experimental Niedermeier (1957) injectînd intravenos albastru Evans, a pus în evidenţă tulburări circulatorii cu reducerea debitului sanguin în cercul arterial al lui Zinn-Haller atunci cînd oftalmotonusul depăşea 30 mm Hg. Cristini (1951) în 45 de cazuri de glaucom găseşte o reducere a reţelei capilare a lamei criblate şi în unele cazuri şi a reţelei coroidiene peripapilare.

Harrington (1959) constată modificări ale cîmpului vizual la bolnavi cu hipertensiune arterială la care apar rapid deteriorări de cîmp vizual şi de papilă optică după reducerea tensiunii arteriale sistemice.

J. François, A. Neetens şi J. M. Colette (1959) prin metoda perfuziei constată că o creştere a presiunii oculare determină o reducere a umplerii capilarelor în regiunea lamei criblate. Prin injectare de thorium dioxid la om au găsit de asemenea reducerea umplerii capilarelor în retină, coroidă şi nerv optic, în mod deosebit în regiunea peripapilară temporală.

Studiile lui Dubois-Poulsen, Hayreh şi Perkins, Blummenthal, Best arată că aportul coroidian la irigarea discului optic este teritoriul cel mai susceptibil la efectul creşterii presiunii intraoculare.

În cercetările de glaucom experimental pe maimuţă ale lui Hamasaki şi Fujino se arată că cele mai afectate sînt capilarele nervului optic din jumătatea temporală.

Prin angiografie fluoresceinică la maimuţe cu hipertensiune oculară, Hayreh găseşte că o creştere acută a tensiunii oculare obliterează vasele discului optic de origine coroidiană şi nu afectează circulaţia retiniană. În ceea ce priveşte circulaţia coroidiană peripapilară, primele teritorii interesate sînt partea superioară şi inferioară a discului, urmînd în ordine partea temporală ; cea mai puţin afectată este partea nazală. Rezultate similare au fost obţinute de Blummenthal, Best şi Galin crescînd tensiunea oculară cu oftalmodinamometrul cu ventuză de sucţiune.

Toate aceste date sugerează că leziunea responsabilă de modificările cîmpului vizual şi ale papilei este situată în nervul optic şi determinată de alterarea circulaţiei coroidiene care irigă capul nervului optic. Deoarece vasele piale şi cele din cercul lui Zinn-Haller nu sînt sub influenţa oftalmotonusului, Hayreh consideră că orice creştere a tensiunii oculare ca şi o diminuare a presiunii sanguine poate permite şuntarea sîngelui din coroida peripapilară în aceste vase. Această

Scanned with OKEN Scanner

părere nu este împărtăşită însă de toţi autorii, astfel că Henkind şi Korenzweig situează leziunea iniţială la nivelul reţelei capilare retiniene peripapilare şi nu în circulaţia coroidiană papilară.

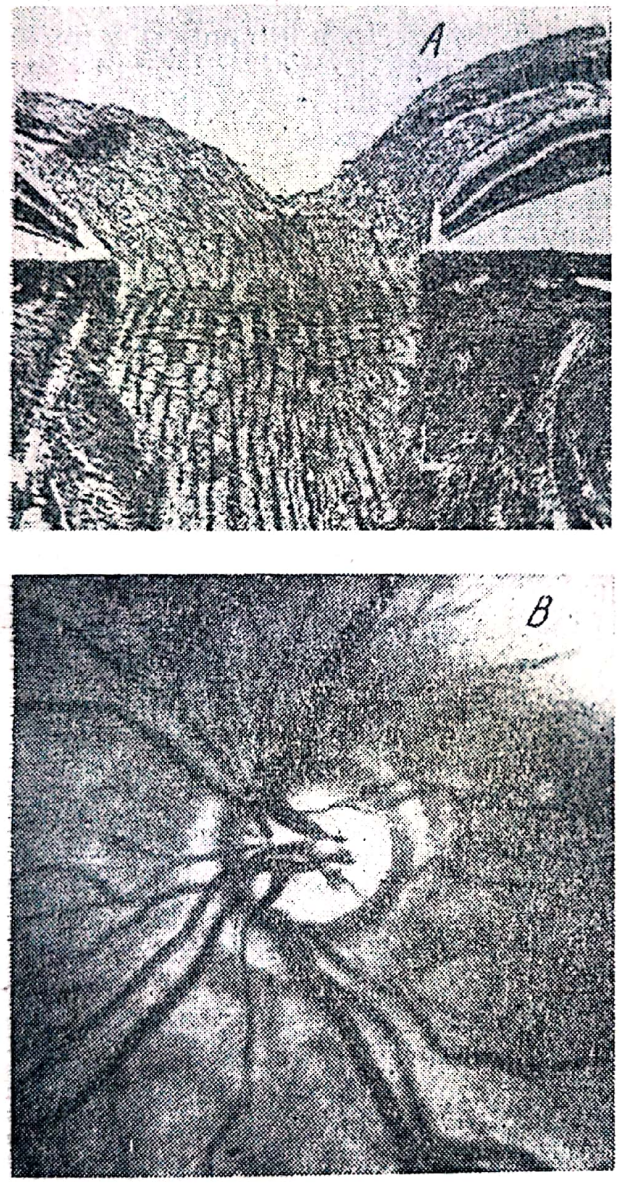

Fig. 97 – A – excavaţie papilară cu atrofie optică în glaucom ; B – aspectul oftalmoscopic.

Rezultatul insuficienţei circulatorii din regiunea prelaminară a discului optic constă în dispariţia elementelor gliale ale porţiunii anterioare a lamei criblate şi apoi atrofia fibrelor nervoase. Aspectul oftalmoscopic rezultat depinde de gradul şi de modul de dispariţie a elementelor anatomice. Dacă atrofia fibrelor nervoase şi a elementelor gliale dinaintea lamei criblate precede prăbuşirea fibrelor laminare, aspectul oftalmoscopic este acela al unei excavaţii fiziologice largi. Dacă lama criblată este prăbuşită înainte de alterarea fibrelor nervoase, rezultă o excavaţie foarte profundă cu deficit mic însă de cîmp vizual. În glaucomul avansat în regiunea retrolaminară apar lacune Schnabel pline cu acid hialuronic, constituind degenerescenţa cavernoasă (fig. 97 şi 98).

Prin degenerarea elementelor gliale şi neurale vasele centrale retiniene sînt deviate nazal. În glaucomul absolut aspectul oftalmoscopic este de ex-

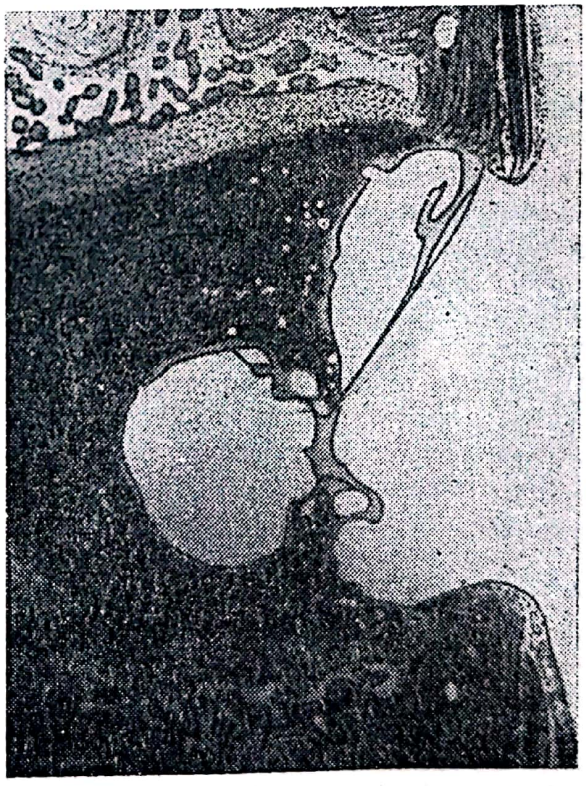

Fig. 98 – Secţiune prin papila optică glaucomatoasă cu vizibilitatea zonelor lacunare.

cavaţie totală „în căldăruşă" cu devierea nazală a vaselor centrale şi atrofie optică.

Scanned with OKEN Scanner

Excavația papilară

Excavația papilară se instalează progresiv și precede în toate cazurile deficitele funcționale perimetrice și paloarea discului. Această excavație poate atinge o profunzime de 4–5 dioptrii. Fundul este concav, alb-sidefiu și lasă să se vadă prin orificii brune lama criblată. Prin mișcări paralactice se poate aprecia gradul excavației. Dacă se pune la punct marginea papilei, vasele nu mai sînt văzute clar, în fundul excavației. În jurul excavației glaucomatoase apare uneori un cerc alb-gălbui de atrofie coroidiană constituind marginea glaucomatoasă atrofică a papilei.

Atrofia optică

Atrofia optică este cel de-al doilea element ce apare. De reținut că atrofia optică cu excavație se poate de asemenea observa și la unele persoane în vîrstă, fără glaucom, dar care prezintă tulburări de vascularizație la nivelul papilei.

Nu toți subiecții cu tensiune oculară crescută dezvoltă în aceeași măsură modificări papilare, după cum există subiecți cu excavație tipic glaucomatoasă și cu modificări de cîmp vizual dar cu tensiune oculară normală sau puțin crescută. Aceste variații au implicații terapeutice, deoarece scopul principal al tratamentului nu este numai de a controla tensiunea oculară ci de a preveni alterarea funcțiilor vizuale. Așa cum subliniază Kirsch și Anderson, măsurarea tensiunii oculare și a facilității la scurgere poate sugera că un individ este la riscul maxim statistic, dar cînd ne decidem de a iniția sau de a intensifica tratamentul, este necesar să apreciem cît afectează hipertonia oculară funcția vizuală și care este tensiunea oculară normativă pentru starea funcțională a ochiului respectiv. În acest scop efectul tensiunii oculare asupra discului papilar la o primă examinare, fără posibilitate de comparare cu o imagine anterioară a aceluiași disc, este neconcludentă.

Se impune ca urmărirea medicală să fie făcută de aceeași persoană, în situația în care aceasta nu se poate realiza, se vor face la controale, fotografii ale papilei, care vor arăta eventualele modificări ale discului papilar instalate pe parcurs.

Așa cum afirmă Chandler „aspectul papilei servește ca ghid pentru tratamentul judicios al unui caz de glaucom, deoarece nivelul presional nu are aceeași importanță dacă papila este normală sau patologică".

Aprecierea calitativă a modificărilor papilare

Interesează atît excavația fiziologică cît și cea patologică.

Excavația fiziologică. Există o mare variație în configurația discului normal și diagnosticul diferențial între o excavație fiziologică și una glaucomatoasă, devine în multe cazuri dificil. Aceasta a generat un număr mare de studii, atît de ordin calitativ cît și cantitativ asupra papilei optice glaucomatoase, comparativ cu papila normală, dintre care cele mai numeroase aparțin lui Armaly.

Ca formă, excavația fiziologică este de obicei rotundă sau foarte rar ovalară orizontal situată cel mai adesea central. Ea poate fi uneori excentrică, dar totdeauna ca element caracteristic este prezența unei benzi de țesut normal al discului între conturul excavației și marginea papilară. După modul de înclinare al pereților, excavației fiziologice i se descriu trei tipuri :

– tip I – conic, cu vîrful situat posterior ;

– tip II – cilindric, cu dimensiuni egale atît anterior cît și posterior ;

Scanned with OKEN Scanner

– tip III – ovalar-vertical, prin inserția oblică a nervului optic și unde marginea nazală a excavației este în pantă dreaptă, în timp ce marginea temporală și inferioară sînt în pantă lină. Simetria între cele două papile constituie un alt element diagnostic la subiectul normal.

Excavația glaucomatoasă. La ochii glaucomatoși aspectul excavației poate îmbrăca trei forme (după Chandler, Grant, Kronfeld) :

– tip I – excavație incipientă, în care excavația este mică. Nu ajunge în nici un meridian pînă la marginea discului, dar la unul din poli, superior sau inferior, banda de țesut normal a discului este subțiată comparativ cu celălalt pol, ceea ce imprimă aspectul ușor ovalar vertical excavației. Cel mai frecvent este extinderea excavației spre polul inferior. Corespunde cu scotomul Bjerrum în cîmpul vizual (planșa II, fig. 1). Kirsch în formele incipiente subliniază cîteva elemente ajutătoare pentru diagnostic : aria palidă din profunzimea excavației este de asemenea ovalară vertical ; vasele retiniene care traversează marginea discului în zona de extensie a excavației, au un traiect abrupt și fac cot. După Elschnig extensia excavației spre marginea superioară sau inferioară a discului este un semn sigur de glaucom și ea traduce distrucția cea mai precoce a fibrelor nervoase din aria Bjerrum care pătrund în nervul optic la polul superior și inferior al discului. Se mai admite că un examen oftalmoscopic minuțios pentru un examinator experimentat poate evidenția rarefacția rețelei capilare peripapilare din zona corespunzătoare extensiei excavației chiar înainte de apariția acesteia ;

– tip II – excavație avansată, în care excavația nu ocupă întregul disc papilar și se extinde pînă la marginea discului predominînd la polii acestuia superior sau inferior. În acest caz diametrul vertical al excavației este mai mare decît cel orizontal. Acestui aspect oftalmoscopic îi corespund modificări de cîmp vizual de tip ancoșă superioară în cazul excavației mai accentuate la polul inferior și ancoșă inferonazală în cazul excavației mai accentuate la polul superior. Corespunde amputării supero-nazale a cîmpului vizual cu extinderea scotomului Bjerrum (planșa II, fig. 2) ;

– tip III – excavație completă, care ocupă toată aria discului papilar ajungînd pînă la marginea lui, țesutul normal al discului fiind complet dispărut. Acestui tip de excavație îi corespund modificările cele mai avansate de cîmp vizual (planșa II, fig. 3).

Au mai fost descrise și alte modificări ale discului optic în glaucom, care însă după Kirsch și Anderson nu sînt constante, dar atunci cînd sînt prezente pot ajuta diagnosticul ;

Fig. 99 – Atrofie optică glaucomatoasă cu halou degenerativ peripapilor (Kirsch).

– deplasarea nazală a vaselor centrale, consecutiv lărgirii excavației în glaucom, dar aceasta poate fi întîlnită și în excavațiile fiziologice largi ;

Scanned with OKEN Scanner

– halou degenerativ peripapilar, consecutiv alterării circulației ciliare posterioare care este prezent în glaucomul avansat, dar poate fi întîlnit și ca aspect congenital sau alte forme de atrofie peripapilară (fig. 99) ;

– asimetrie între papilele celor doi ochi este frecvent întîlnită în glaucom, dar poate apărea și în cazuri de anizometropie.

Aprecierea cantitativă a modificărilor papilare

Încercarea de apreciere cantitativă a modificărilor papilei optice în glaucom este datorată cercetărilor îndelungate ale lui Armaly, valorificate sub forma raportului C/D (cupă/disc sau excavație/disc) reprezentînd raportul între diametrul orizontal al excavației optice și diametrul orizontal al discului optic exprimat zecimal (fig. 100).

Ca tehnică de examinare, determinarea se face pe fotografia papilei optice sau utilizînd o rețea pe sticla de gonioscopie Goldmann prin baza căreia se examinează papila optică. Se apreciază în unități relative aceste diametre și se face raportul între ele. Se preferă, considerîndu-le cele mai exacte, fotografia papilei optice sau examenul papilei cu sticla de contact la lampa cu fantă, aceasta din urmă permițînd o mărire suficientă și vedere stereoscopică.

În ochiul normal este demonstrat că acest raport este determinat genetic și depinde de raportul C/D parental. El este același pentru cei doi ochi ai unui subiect normal și o diferență ce depășește 0,2 apare în mai puțin de 1% din populație. Raportul C/D nu este influențat de sex sau vîrstă. Distribuția în populația generală nu este gaussiană, predominînd raporturile cele mai mici. Ca limită superioară a normalului, după studii statistice a fost aleasă valoarea de 0,3. Toate valorile mai mari obligă la cercetarea și a altor parametri vizuali și în primul rînd a cîmpului vizual, ridicînd suspiciunea unui glaucom.

În glaucom studiile făcute pe loturi de subiecți cu glaucom cu unghi deschis incipient au arătat, în 79% din cazuri după Armaly și 82% după Becker, un raport C/D mai mare de 0,3. În populația normală incidența raportului C/D = 0,3 este de 17%. Autorul metodei găsește o corelație semnificativă între raportul C/D și presiunea intraoculară măsurată la aplanație, corelație care nu este modificată de vîrstă ; între C/D ți valoarea lui C determinată tonografic și între raportul C/D și Po/C și anume :

– frecvența raportului C/D mai mare de 0,3 crește exponențial cu creșterea tensiunii oculare ;

– frecvența raportului C/D mai mare de 0,3 crește semnificativ pentru valorile cele mai mici ale lui C ;

– frecvența raportului C/D mai mare de 0,3 crește semnificativ pentru valorile Po/C mai mari de 100.

La bolnavii cu glaucom monocular raportul C/D este mai mare în ochiul afectat, iar în caz de glaucom cu unghi deschis bilateral raportul C/D este mai mare la ochiul cu defectul de cîmp vizual cel mai mare. Aceasta arată că bolnavii cu raportul C/D crescut au o mai mare vulnerabilitate a cîmpului vizual la presiuni oculare mari.

Acest raport a fost cercetat de Becker la subiecți cu răspuns steroid pozitiv și a constatat că 50% din subiecții cu răspunsuri mari au un raport C/D mai mare de 0,3 ; în răspunsurile moderate valori peste 0,3 apar în 20% din cazuri, iar în răspunsurile negative incidența acestui raport este de numai 15%, deci aproape identic cu cel al populației generale normale.

În ceea ce privește corelația între raportul C/D și defectele de cîmp vizual în glaucom, Armaly consideră că

Scanned with OKEN Scanner

nu se poate utiliza mărimea excavației pentru a prevedea prezența sau absența unui defect de cîmp vizual, deoarece el a găsit defecte de cîmp vizual la ochi cu răspuns mic, ca și situația inversă.

Există forme de glaucom în care presiunea oculară crește brusc la valori foare mari, astfel încît fibrele optice se atrofiază înainte ca țesutul de susținere să dispară. Atrofia optică depășește limitele excavației, iar defi-

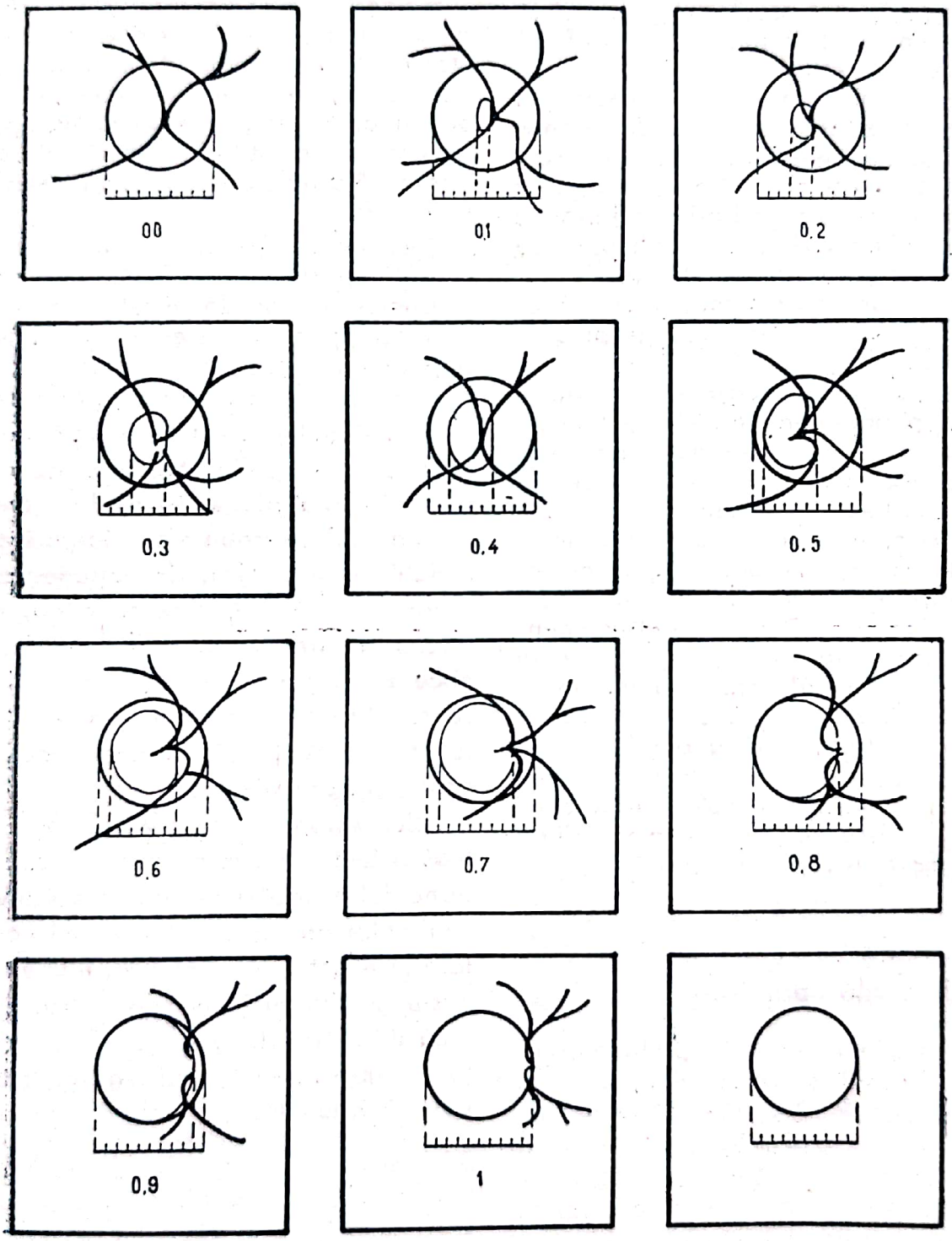

Fig. 100 – Raportul C/D schematic.

Scanned with OKEN Scanner

citul de cîmp vizual este mai important decît întinderea excavației. Este cazul glaucomului cu unghi închis în care raportul C/D nu are practic nici o valoare.

Critica adusă metodei de apreciere cantitativă a excavației papilare este aceea că ea înlocuiește o apreciere tridimensională a papilei cu una bidimensională plană.

O altă imputație este aceea că, așa cum a fost concepută de Armaly, metoda nu apreciază meridianul vertical, care este cel mai precoce afectat în glaucom, ci pe cel orizontal practic nesemnificativ. Astfel se explică, de ce putem întîlni valori de 0,8–0,9 la subiecți sigur neglaucomatoși care prezintă doar o excavație fiziologică lărgită.

Metoda își păstrează însă valabilitatea pentru cercetările statistice pe grupe mari de populație și mai ales pentru aprecierea în timp a celor mai mici modificări survenite în acest raport și care fac dovada sigură, fie în sensul confirmării unei suspiciuni anterioare de glaucom, fie în sensul evoluției cazurilor insuficient compensate prin tratament, chiar atunci cînd nivelul tensional este menținut în limitele normalului statistic. Se știe că toleranța tensională a papilei scade proporțional cu creșterea excavației, conform legii lui Pascal, suprafața pe care sînt expuse fibrele nervoase fiind mai mare în zona excavației.

Patogenia modificărilor papilare

Alterațiile funcționale și oftalmoscopice sînt consecința unui defect lent și evolutiv de irigare a capului nervului optic. Rezumînd cele prezentate se poate spune că trei factori influențează aceste modificări :

- hipertensiunea oculară ;
- presiunea arterială oftalmică ;
- scleroza vasculară locală.

Hipertensiunea oculară este factorul esențial în evoluția glaucomului. Dar un tonus ocular identic este tolerat diferit de bolnavi. În timp ce unii ochi suportă mult timp un tonus ocular crescut, în alții funcțiile vizuale se alterează progresiv chiar la o tensiune mai mică.

Presiunea arterială oftalmică joacă un rol important prin eficacitatea circulației sanguine la nivelul capului nervului optic. În sistemul circulator papilar, cea mai mică hipertensiune oculară diminuează irigarea, prin derivarea sîngelui în vasele piale și cercul arterial al lui Zinn-Haller ce nu sînt sub influența oftalmotonusului. Presiunea oculară trebuie considerată ca o dată relativă, de unde noțiunea de gradient presional, care se referă la diferența între presiunea arterei oftalmice medii și presiunea oculară : cifra sa se situează la 55 mmHg și este în funcție de cel de al treilea factor, acela al stării vasculare locale.

Scleroza vasculară locală este al treilea factor nociv. Ea exercită o acțiune defavorabilă asupra cîmpului vizual chiar atunci cînd tensiunea oculară este puțin crescută. Dar influența vîrstei și a tulburărilor metabolice sînt încă dificil de determinat și interpretat în aprecierea gradului de scleroză vasculară locală.

Scanned with OKEN Scanner

XI

Simțul luminos

Simțul luminos absolut reprezintă capacitatea ochiului de a percepe o senzație luminoasă elementară.

Simțul luminos diferențial permite de a aprecia inegalitatea aparentă a două luminanțe în condițiile luminatului supraliminar.

Din punct de vedere practic este important de a studia rapoartele care există între simțul luminos absolut și cel diferențial.

Simțul luminos absolut este influențat de starea de adaptare a retinei și de aceea se determină după o perioadă de adaptare la obscuritate. Simțul luminos diferențial face parte din studiul cîmpului vizual și se poate determina cu ajutorul perimetriei statice. Variațiile sensibilității diferențiale sînt în funcție de zona retiniană explorată și capătă o importanță mare în glaucom. Dificultățile de orientare ale bolnavului cu glaucom atunci cînd intensitatea luminoasă scade a făcut parte din semiologia subiectivă a bolii încă de la autoobservația lui Javal (1901).

Cel mai adesea sensibilitatea diferențială nu este testată sub o formă psihofiziologică pură, ci sub o formă morfoscopică de orientare. Astfel este urmărită orientarea unei plaje formată din linii negre, litera E, un cerc întrerupt etc. Testele sînt de o mărime suficientă pentru ca acuitatea vizuală să nu intre în joc. Subiectul este informat asupra testului pe care trebuie să-l vadă și el trebuie să indice numai orientarea testului. Astfel pot fi stabilite o serie de curbe în funcție de aparatele utilizate.

În examinarea clinică simțul luminos diferențial poate fi determinat prin schimbarea luminanței fondului și este posibil de a se trasa o curbă în funcție de această luminanță care reprezintă curba de adaptare. Printre metodele de examinare, cea mai practică este explorarea sensibilității diferențiale cu adaptometrul Goldmann-Weekers, trasînd curbe de adaptare cu teste de contrast variabil.

Autorii mai vechi ca Beauvieux și Delorme (1913) au arătat că simțul luminos diferențial este alterat numai în formele avansate de glaucom, fără a putea stabili o relație între gradul de atrofie optică, alterațiile periferice ale cîmpului vizual și tulburarea simțului luminos. Spaeth (1934) găsește o alterare a curbelor la 30 bolnavi cu glaucom examinați Mc. Donald și Adler (1945) nu găsesc alterații ale simțului luminos diferențial în stadiile incipiente de boală și numai atunci cînd apar deficite ale izopterelor centrale. Mandelbau (1941) arată o creștere a pragurilor determinate de o scădere a sensibilității retiniene direct proporțională cu gradul de creștere al tensiunii oculare. Rubino și Pereira (1948) arată o ameliorare a curbei de adaptare după operații fistulizate. Jayle și colab. (1950) cred că în determinări adaptometrice trebuie luat în considerare totdeauna diametrul pu-

pilar. Jayle, Ourgaud şi Aubert (1952), iar mai tîrziu Miron şi colab. (1957) arată că modificări ale curbei de adaptare sînt direct proporţionale cu deficitele campimetrice din aria Bjerrum. De aici deduc că există o legătură strînsă între scăderea simţului luminos diferenţial în glaucom şi deficitele perimetrice.

Ourgaud şi Etienne (1961) afirmă că studiul curbei de adaptare la obscuritate constituie un test bun de apreciere a evoluţiei glaucomului. Există un paralelism între creşterea tensiunii oculare, deficitele perimetrice şi alterarea curbei de adaptare. Ameliorarea valorilor tonometrice determină şi o ameliorare a simţului luminos diferenţial.

Experimental, Meduri, Pudie şi Anselmi (1968) prin compresiuni efectuate asupra globului ocular au constatat o creştere a curbei de adaptare direct proporţională cu gradul de compresiune atît la normali cînd şi la cei cu glaucom. Scott şi Morris realizează la fel creşteri tensionale cu ajutorul unui dinamometru cu sucţiune şi constată o creştere a pragului diferenţial ce apare iniţial în regiunea temporală corespunzătoare ariei Bjerrum, în zona cea mai sensibilă la creştere a presiunii oculare.

Examenul a 30 de bolnavi cu glaucom în diferite stadii de evoluţie ne-a arătat variaţii ale curbei de adaptare în funcţie de forma glaucomului şi gradul de compensare.

În glaucomul cu unghi închis în timpul atacului curba de adaptare este mult alterată (la aparatul Hartinger curbele apar joase) (fig. 101).

Ourgaud arată că atacul acut este compatibil mult timp cu un simţ luminos normal sau subnormal. Odată cu trecerea crizei se constată o normalizare a curbei. Curba de adaptare se poate înregistra fidel de la o acuitate vizuală mai mare de 1/50.

În glaucomul cu unghi deschis în stadiul incipient, atunci cînd nu se constată modificări de fund de ochi şi cîmp vizual, curba de adaptare este normală vîrstei (fig. 102).

Alterarea pragurilor în glaucom se produce puţin, interesînd atît componenta fotopică cît şi cea scotopică. Deficitul este global şi bilateral, mai accentuat la ochiul cu funcţia vizuală mai scăzută şi glaucom mai avansat. Jayle şi colab. menţionează în glaucomul incipient tulburări ale curbei de adaptare în 25% din cazuri. Meduri şi colab. arată tulburări în 15% şi afirmă că scăderea curbei nu poate

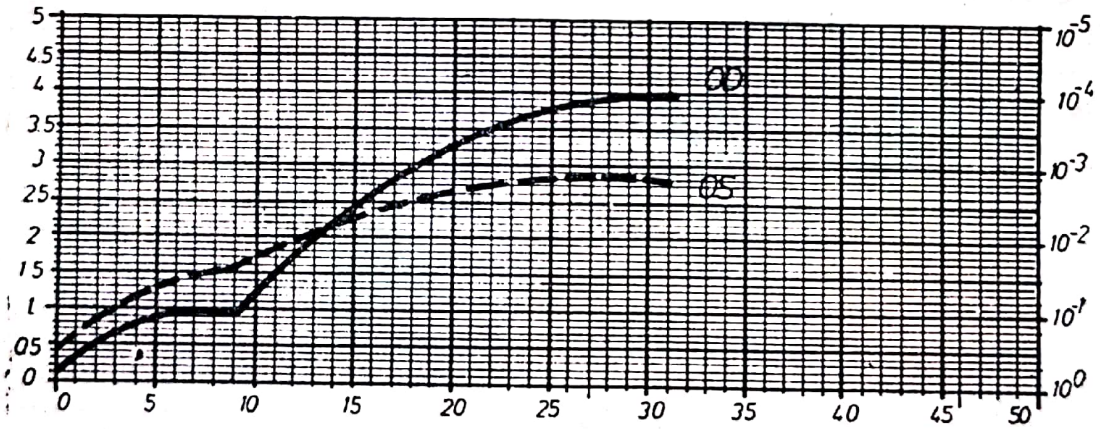

Fig. 101 — Bolnavă, 40 de ani. Atac acut de glaucom la ochiul stîng. VOD=2/3 ; VOS=1/10 ; TOD=12 mmHg ; TOS= 50 mmHg.

Scanned with OKEN Scanner

constitui un element diagnostic în glaucomul incipient.

În perioada de stare cu excavație papilară și modificări ale izopterelor periferice în cîmpul vizual, apar alterații importante și ale curbei de adaptare, direct proporționale cu creșterea tensiunii oculare și gradul de scădere a funcției vizuale (fig. 103).

Din observația de mai sus rezultă că nu există o proporționalitate între scăderea acuității vizuale și aceea a curbei de adaptare. Scăderea curbei de adaptare este însă direct proporțională cu gradul de avansare al glaucomului (fig. 104).

În stadiul terminal al glaucomului cu unghi deschis curba de adaptare este totdeauna scăzută (fig. 105).

Atunci cînd curba este mai scăzută, se observă și o întîrziere în apariția angulației alfa (fig. 106).

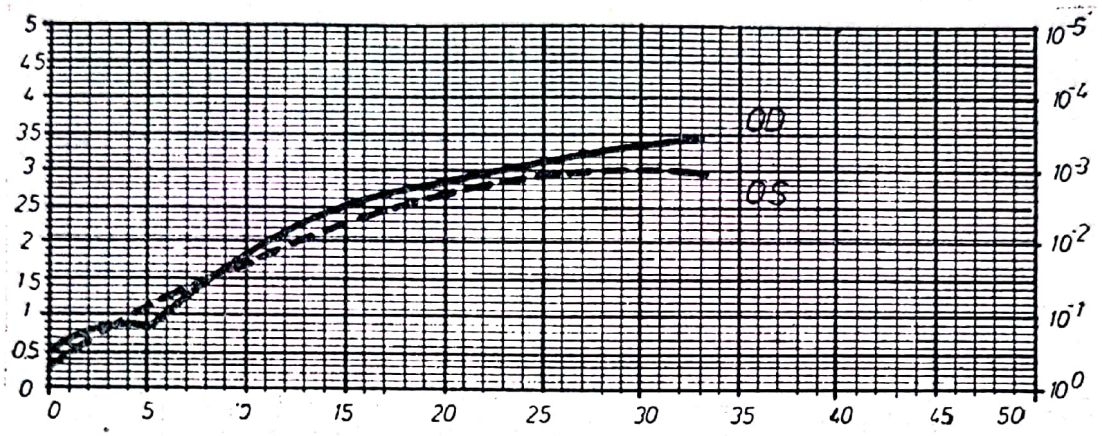

Fig. 102 — Bolnav 54 ani, glaucom cu unghi deschis incipient. VAO=1 ; TOD= =22 mmHg ; TOS=24 mmHg. Curba de adaptare poate fi considerată normală.

Din observațiile de mai sus rezultă o alterare a curbei de adaptare mai mare acolo unde glaucomul este mai avansat și tensiunea oculară mai crescută. Deși în ultima observație la ochiul drept vederea este mai scăzută prin leziunile degenerative maculare, curba de adaptare este mai bună, în afară de porțiunea corespunzătoare conurilor care este mai redusă.

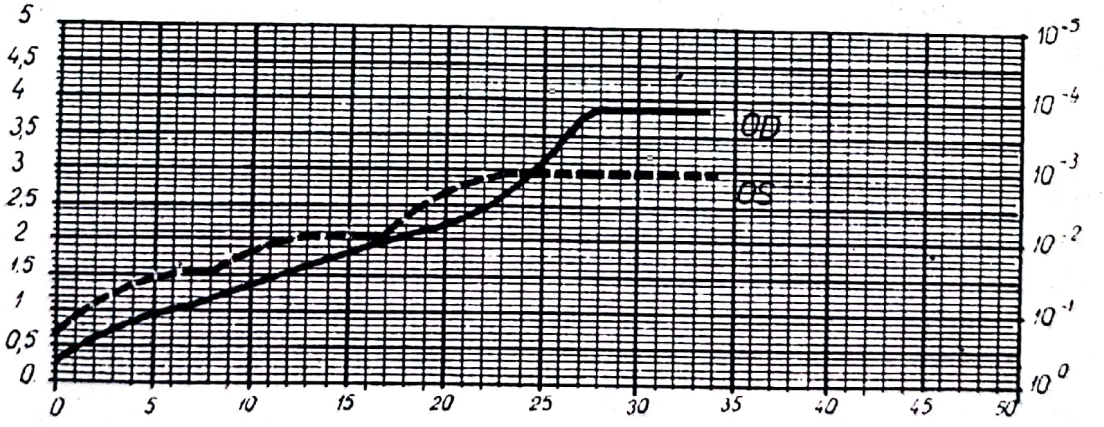

Fig. 103 — Bolnav 53 de ani, glaucom cu unghi deschis decompensat la ochiul sting. VOD=1 ; VOS=2/3 ; TOD=22,2 mmHg ; TOS=48,8 mmHg.

Scanned with OKEN Scanner

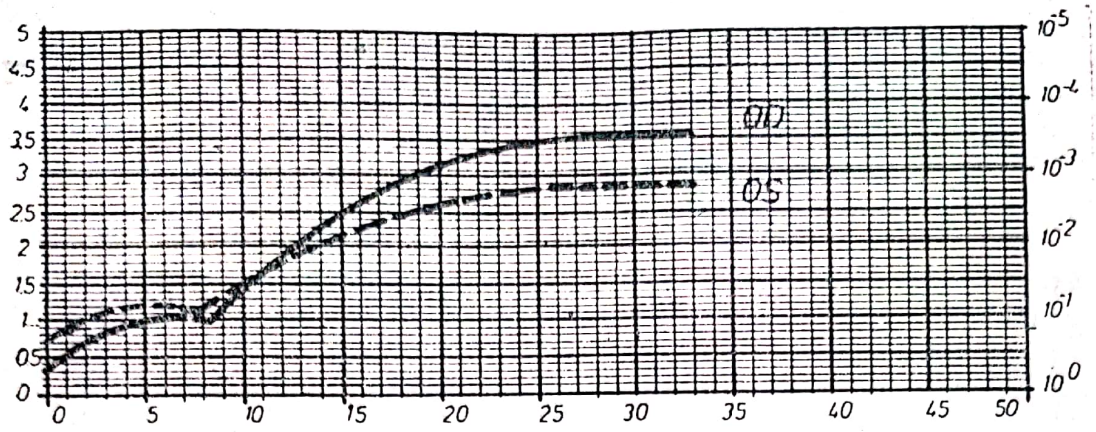

Fig. 104 — Bolnavă 58 de ani, glaucom cu unghi deschis avansat OS, tulburări cristaliniene OD. VOD=1/50 ; VOS=1/3 ; TOD=14 mmHg ; TOS=37 mmHg.

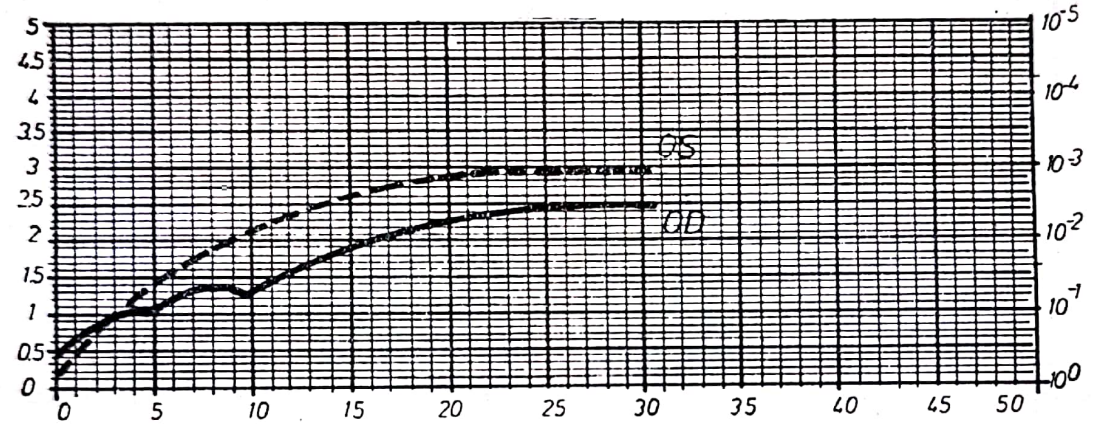

Fig. 105 — Bolnavă 69 de ani, glaucom cu unghi deschis cvasiabsolut la OD și avansat la OS. VOD=1/50 ; VOS=1/10 ; TOD=69 mmHg ; TOS=34 mmHg.

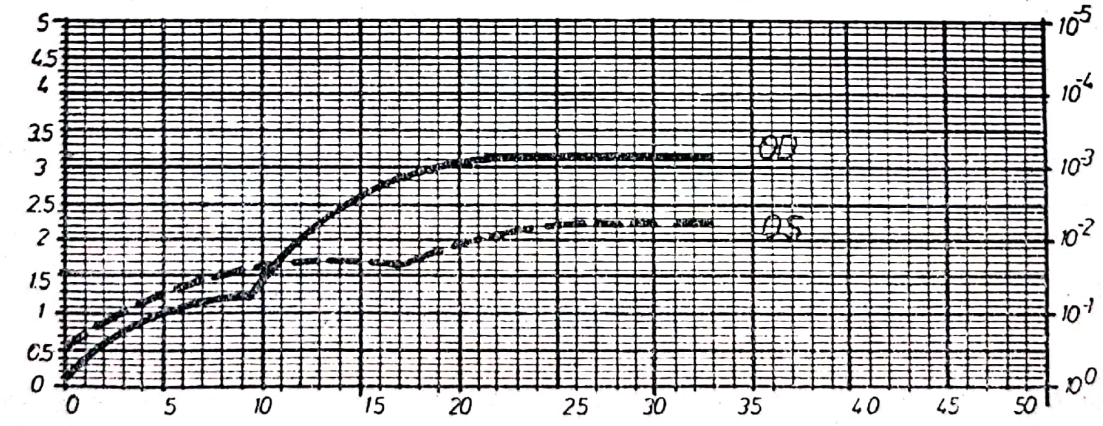

Fig. 106 — Bolnav 74 ani, glaucom cu unghi deschis decompensat la OS. Leziuni degenerative maculare la OD. VOD=1/10 ; VOS=2/3 ; TOD=23 mmHg ; TOS=50 mmHg.

Scanned with OKEN Scanner

În formele avansate de glaucom și glaucom absolut curba de adaptare nu se mai poate înregistra (fig. 108). Alterarea este cu atît mai mare cu cît glaucomul este mai avansat. Scott și Morris (1967) constată atît la cei cu glaucom cît și la cei fără glaucom o

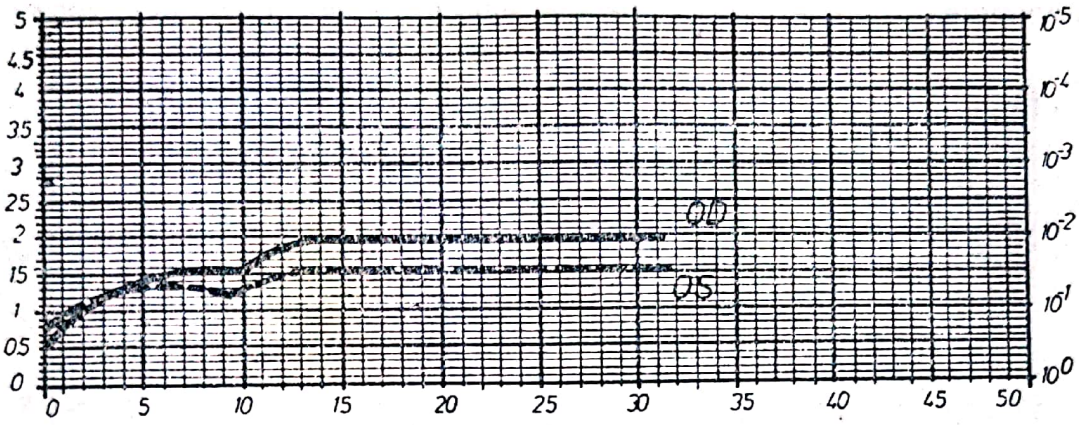

Fig. 107 — Bolnavă 77 de ani, glaucom cu unghi deschis avansat și decompensat la AO. VOD=20 cm ; VOS=1/3 ; TAO= 34 mmHg.

Meduri și colab. (1968) arată că hipertonia experimentală la bolnavii cu glaucom provoacă o decalare a curbelor. Ei realizează aceste creșteri artificiale ale presiunii oculare la cei cu glaucom cu oftalmodinamometru și arată că hipertonia experimentală alterează pragul luminos brut în special atunci cînd se pleacă de la un simț luminos de bază alterat cu modificări mari campimetrice și de nerv optic.

diminuare a simțului luminos diferențial în partea temporală a ariei Bjerrum, zona cea mai sensibilă la creșterea tensiunii oculare.

În glaucoamele secundare rezultatele sînt variabile, în funcție de gradul leziunilor organice și durata creșterii tensiunii (fig. 109).

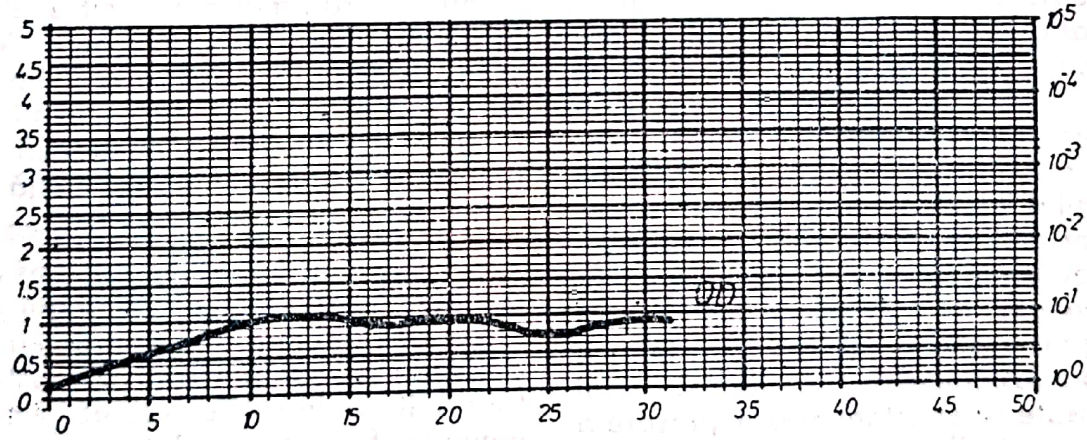

Fig. 108 — Bolnav 70 de ani, glaucom cvasiabsolut OD și absolut OS. VOD=2/50 ; VOS=0 ; TOD=35 mmHg ; TOS=70 mmHg.

Ourgaud arată că glaucoamele secundare sînt compatibile mult timp cu o curbă de adaptare normală sau subnormală. Jayle și colab. arată că

adaptarea retiniană la persoane tinere este mai puțin influențată de hipertonie decît în glaucomul primitiv.

În *glaucomul congenital* curba de adaptare se menține mult timp în limite normale.

acționează și asupra sistemului nervos central și nu numai asupra retinei.

Simțul luminos reprezintă rezultatul componentei periferice a retinei și se modifică atunci cînd apar procese me-

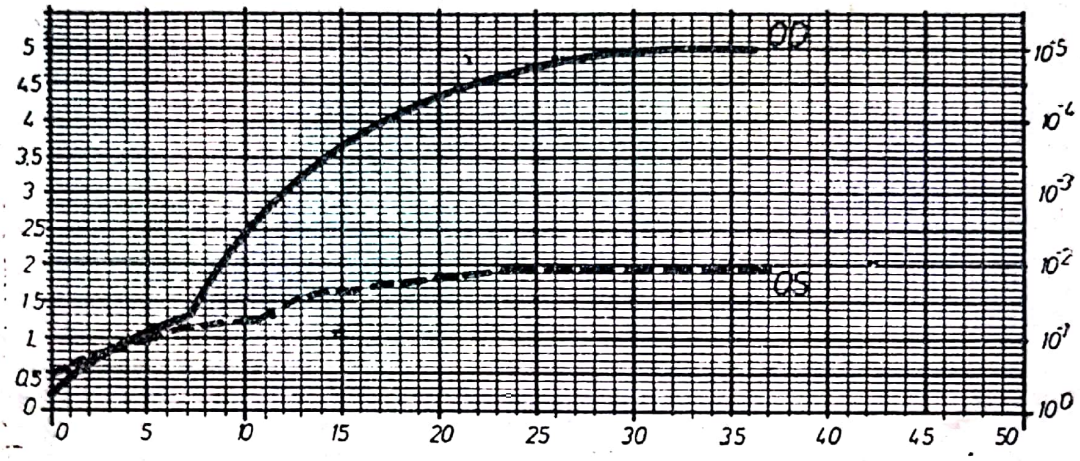

Fig. 109 — Copil, 9 ani, contuzie forte OS hemoftalmie, glaucom secundar, VOD=1 ; VOS=1/50 ; TOD=20,5 mmHg. TOS=49,8 mmHg. Fundul de ochi la OS nu se luminează din cauza sîngelui din vitros.

În ceea ce privește patogenia acestor tulburări ele au fost explicate prin modificările circulatorii existente în glaucom și anoxia care rezultă. Craik și Vernon au efectuat o presiune superioară arterei centrale a retinei pînă la abolirea oricărei senzații luminoase ; după încetarea presiunii pe ochi curba de adaptare revenea la normal, ceea ce arată că simpla creștere a presiunii oculare nu modifică reacțiile fotochimice la nivelul receptorilor retinieni. Tulburările circulatorii din glaucom la nivelul fotoreceptorilor determină o scădere a curbei de adaptare, atît la nivelul conurilor cît și a bastonașelor. În formele mai avansate se constată și o deplasare a angulației alfa.

Cercetări experimentale ale lui Schubert și Bornschein (1951) cu producerea de hipoxie au determinat o scădere a curbei de adaptare, dar Jayle și colab. (1965) arată că datele nu sînt concludente, deoarece hipoxia tabolice ireversibile la nivelul fotoreceptorilor. Prezența unor curbe de adaptare relativ normale chiar în forme avansate de boală arată că lezarea fotoreceptorilor survine mai tîrziu și într-un grad mai mic decît acela de la nivelul căilor de conducere. Astfel și în observațiile noastre unii bolnavi cu glaucom avansat, cu excavații papilare și atrofii optice, păstrează mult timp o percepție luminoasă bună.

În concluzie se poate afirma că :

— modificările simțului luminos apar constant în glaucomul cu unghi deschis, fiind direct proporționale cu modificările de cîmp vizual și creșterea tensiunii oculare. Cercetarea simțului luminos furnizează date importante care permit de a interpreta cu mai multă precizie stadiul evolutiv al bolii și de a completa datele perimetrice, oftalmoscopice și electroretinografice ;

— la suspecții de glaucom ca și în stadiile incipiente, simțul luminos nu prezintă modificări, iar înregistrarea

Scanned with OKEN Scanner

curbei de adaptare nu poate constitui un element diagnostic în glaucomul debutant ;

– în glacomul acut apare o modificare a curbei de adaptare direct proporțională cu creșterea tensiunii oculare. După criza hipertensivă se constată o normalizare a curbei de adaptare. Adaptometria rămîne contraindicată în glaucomul cu unghi închis, putînd constitui o probă de provocare ;

– glaucoamele secundare și congenitale sînt compatibile mult timp cu un simț luminos normal. Curba de adaptare este modificată în funcție de gradul leziunilor organice și durata creșterii tensiunii.

Studiul simțului luminos nu poate constitui totuși în glaucom o metodă curentă de explorare nici în scop diagnostic și nici prognostic. În stadiile incipiente de boală modificările sînt minime, inconstante și reversibile ; în stadiile avansate, tulburările simțului luminos sînt direct proporționale cu suferința fotoreceptorilor retinieni.

Scanned with OKEN Scanner

XII

Acuitatea vizuală

Acuitatea vizuală constituie expresia angulară a elementului discriminativ perceput de ochi. Determinarea acuității vizuale în glaucom este considerată în general o explorare nesemnificativă, deoarece ea singură nu permite aprecierea stării funcționale a ochiului glaucomatos. În cursul evoluției glaucomului, chiar în stadii avansate de boală, acuitatea vizuală poate să rămînă normală, fapt care poate da o falsă impresie de stabilizare a bolii.

Acuitatea vizuală fotopică. Scăderea acuității vizuale fotopice survine destul de tîrziu în evoluția glaucomului odată cu strîmtorarea concentrică a cîmpului vizual. Păstrarea mult timp a unei vederi centrale bune explică diagnosticarea tardivă a bolii în cele mai multe cazuri. Cercetări privind aprecierea statistică a acuității vizuale în glaucom arată că aceasta, este dificil de stabilit din cauza a trei factori de care trebuie să se țină seama ;

– opacifierile cristaliniene întîlnite la cei cu glaucom operat sau neoperat într-un procent de 40–50% ;

– miozisul care accentuează diminuarea vederii atunci cînd opacifierile sînt situate central. La un subiect fără tulburări cristaliniene miozisul nu influențează acuitatea vizuală ;

– leziunile vasculare retiniene și în special cele degenerative maculare sînt frecvent întîlnite în glaucom. Scăderea acuității vizuale după unele operații hipotonizante poate fi determinată de aceste leziuni maculare care trebuie cercetate sistematic, fiind în general vorba de bolnavi în vîrstă. Într-un studiu efectuat pe 374 ochi operați, Sedan și colab. (1955) arată în 82% din cazuri normalizări tensionale. Acuitatea vizuală s-a menținut bună la cei care preoperator au prezentat o vedere de peste 1/10 și a scăzut la cei cu o vedere sub 1/10 din cauza opacifierilor cristaliniene și a leziunilor degenerative retiniene.

Acuitatea vizuală rămîne totuși un test util de cercetat în evoluția glaucomului, dar nu cel mai important.

Acuitatea vizuală în lumină atenuată. În aprecierea evoluției glaucomului, examenul acuității vizuale în lumină atenuată este mai important. Dacă acuitatea vizuală fotopică este puțin influențată în glaucom, examenul acuității vizuale în lumină atenuată, deși rar practicat, arată o alterare chiar în stadii incipiente de boală. În ochiul normal raportul între vederea centrală fotopică și vederea mezopică este de 1/0,3–1/0,5 ; în glaucom acest raport este mult modificat și ajunge la 1/0,1–1/0,01. Diminuarea acuității vizuale în lumina atenuată la bolnavii cu glaucom a fost descrisă foarte precis în autoobservația lui Javal (1901) : acuitatea vizuală în lumina mezopică scade la un normal la 1/2 iar la un glaucomatos la 1/12. Este unanim recunoscut că glaucomul cu unghi deschis prezintă o slabă toleranță atunci cînd luminanța scade. Moeller (1935)

Scanned with OKEN Scanner

arată că la un subiect normal acuitatea vizuală diminuează abia atunci cînd luminanța scade de 1 000 ori ; în timp ce la un subiect normal la o scădere moderată a luminanței acuitatea vizuală nu este influențată, la cei cu glaucom scade în medie cu 3/10. De aici s-a încercat a se stabili o serie de relații între $\frac{\text{acuitatea vizuală mezopică}}{\text{acuitatea vizuală fotopică}}$

Ourgaud și Etienne arată că apare o scădere a acestui raport chiar în stadii incipiente de boală fără modificări de cîmp vizual. În stadii mai avansate apar și modificări periferice sau centrale de cîmp vizual. Există un raport strict semnificativ între scotomul mezopic relativ, diminuarea acuității vizuale în lumina atenuată și tulburarea în vederea centrală a culorilor determinate de o depresiune a vederii centrale în glaucomul incipient. Reducerea raportului $\frac{\text{acuitate vizuală mezopică}}{\text{acuitate vizuală fotopică}}$ nu este o manifestare a hemeralopiei glaucomatoase, ci constituie un semn independent în glaucom.

XIII

Discriminarea cromatică

Examenul senzației cromatice în glaucom a făcut obiectul a numeroase cercetări, dar datele publicate în literatură sînt foarte diferite și chiar discordante, variind după metodele de explorare folosite și după condițiile de examinare.

Lucrările cele mai vechi nu fac distincție între glaucomul cu unghi închis și cel cu unghi deschis.

S-a cercetat mai ales perimetria colorată care arată un deficit electiv pentru roșu, situat paracecal (Wessely, 1972) sau periferic (Pickard, 1938).

Barbel (1939), citat de Ourgaud, găsește în 34 de cazuri din 102 ochi cu glaucom, o astenopie cromatică. Examinările s-au făcut cu anomaloscopul și tabelele policromatice.

S-a mai descris discromatopsie de ax roșu-verde (Köllner și Engelking), deplasarea ecuației Rayleigh spre verde (Verrey, 1927), discromatopsie de ax albastru-galben (François și Verriest, 1957).

În glaucomul cu unghi deschis

În glaucomul cu unghi deschis — la 50 de bolnavi, în total 100 de globi oculari cercetați de noi cu anomalascopul și tabelele policromatice Rabkin, răspunsurile variază după gradul de sensibilitate a metodei și în funcție de stadiul evolutiv al bolii.

În glaucomul incipient răspunsurile sînt normale la tabelele policromatice și la planșele „P". În formele de glaucom avansat cu excavație papilară gradul II și III, chiar dacă acuitatea vizuală este încă de 1/3–1/4, răspunsurile sînt de tip acromatopsie.

Discriminarea cromatică după ton (fig. 110) este modificată în sensul unei astenopii cromatice în formele de glaucom incipient. În glaucomul avansat cele mai multe cazuri prezintă alterarea discriminării pentru culorile de la extremitatea spectrului (roșu și albastru), depășind limitele astenopiei cromatice. În glaucomul cvasiabsolut discriminarea cromatică este de tip patologic pentru toate cele 3 culori fundamentale. În glaucomul absolut pragurile cromatice nu mai pot fi înregistrate.

Ecuația colorimetrică Rayleig (fig. 111) este lărgită cu aspect de astenopie cromatică în cele mai multe cazuri de glaucom incipient, concordant cu aspectul pragurilor de discriminare după ton. În glaucomul avansat și cvasiabsolut ecuația colorimetrică este deplasată net spre verde îmbrăcînd aspect de pseudodeuteranomalie, semnificativă pentru discromatopsia de ax roșu-verde.

În glaucomul absolut ecuația colorimetrică nu mai poate fi testată, bolnavii prezentînd acromatopsie.

Discromatopsia de ax roșu-verde, care se instalează în formele avansate de glaucom, odată cu apariția excavației glaucomatoase și a modificări-

Scanned with OKEN Scanner

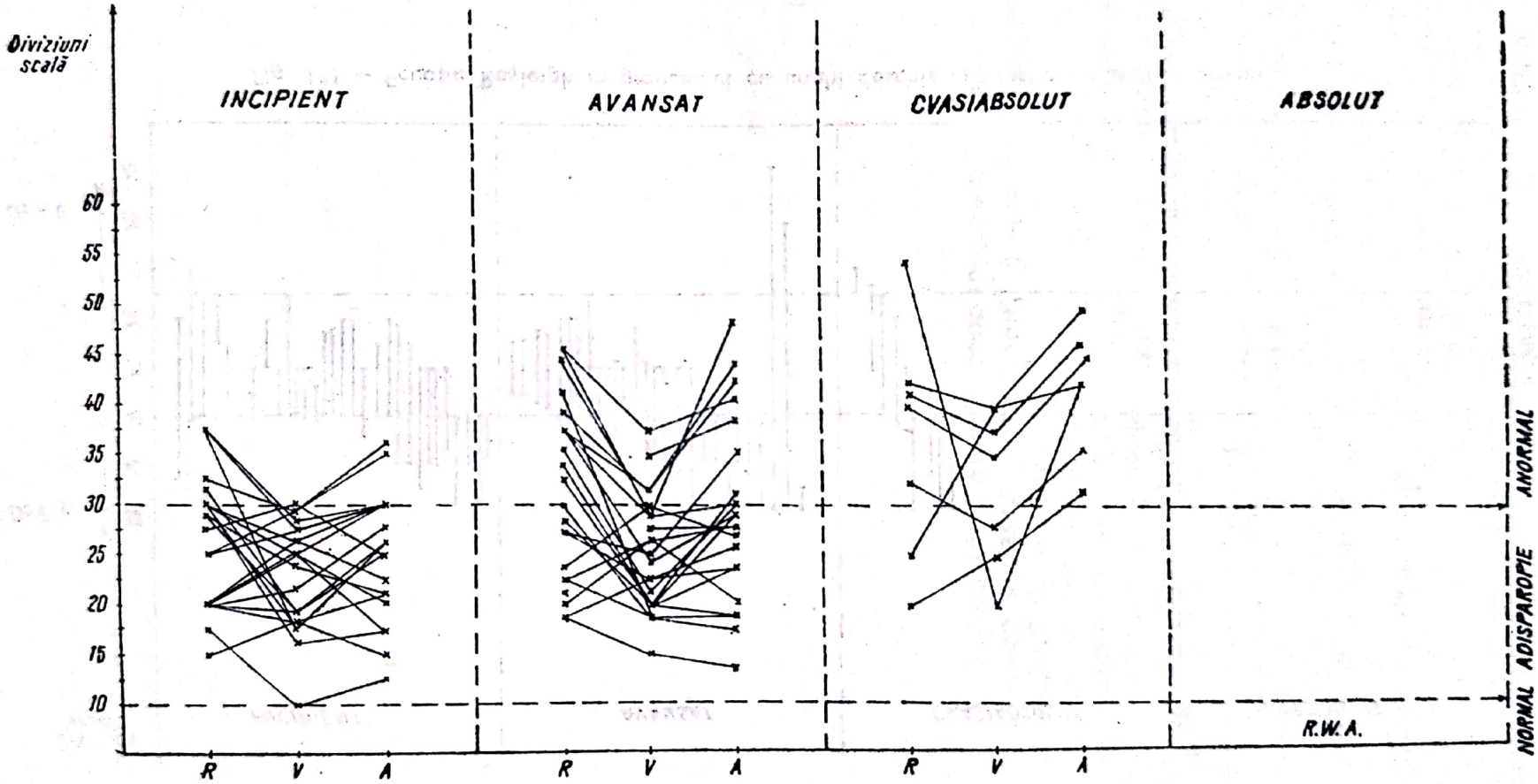

Fig. 110 — Discriminarea cromatică după ton în glaucomul cu unghi deschis în funcție de stadiul evolutiv.

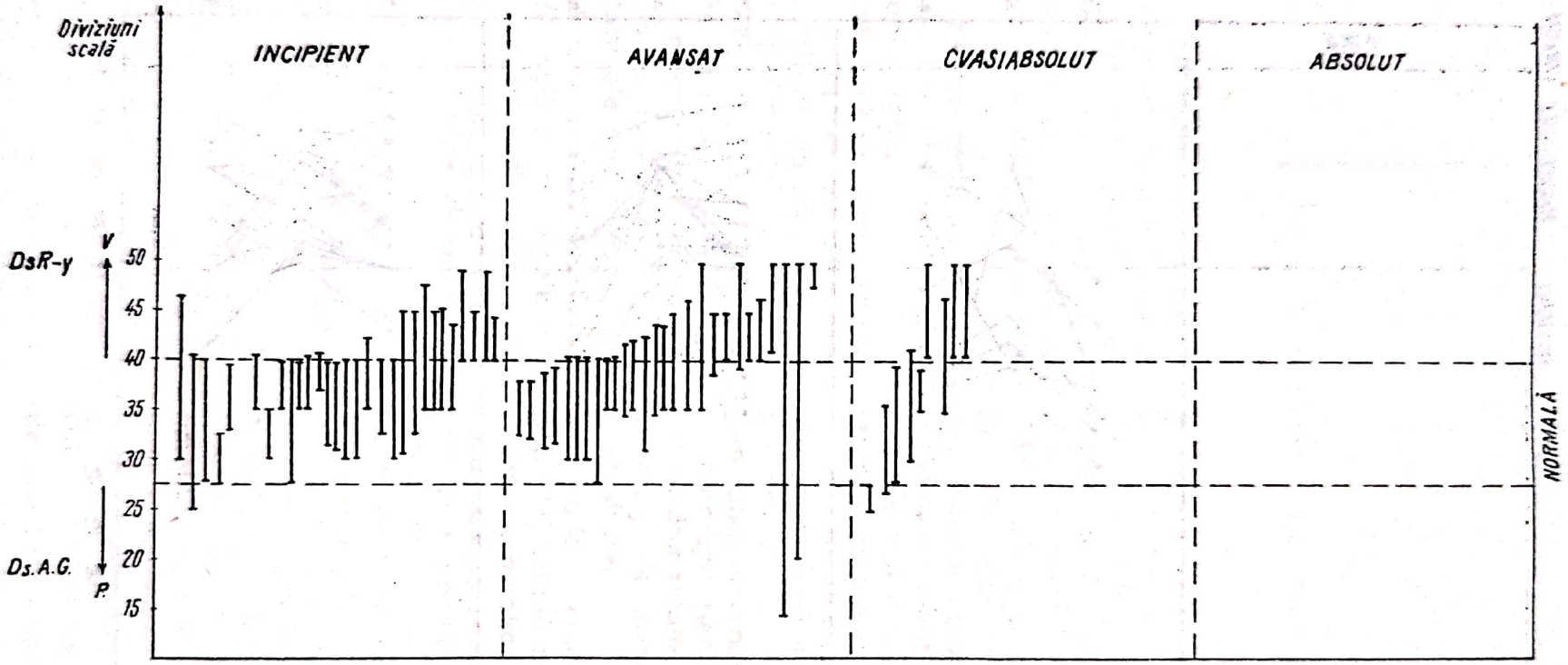

Fig. 111 — Ecuația Rayleigh în glaucomul cu unghi deschis în funcție de stadiul evolutiv.

Scanned with OKEN Scanner

lor de cîmp vizual este și ea manifestarea clinică a leziunilor nervului optic.

Cercetarea sistematică a izopterelor colorate (roșu și verde) cu ajutorul perimetrului cu cupolă, la bolnavii cu glaucom cu unghi deschis în diferite stadii de evoluție evidențiază reducerea concentrică a izopterei roșii care își modifică topografia situîndu-se anormal în interiorul izopterei verzi.

Aspectul acesta nu este determinat de mioză pilocarpinică așa cum dovedește lotul de normali cu mioză examinați în paralel, ci tot de modificările din capul nervului optic ischemiat.

În formele foarte avansate de glaucom izoptera roșie dispare, chiar dacă examinarea se face cu pupila normal dilatată sau midriază.

În glaucomul cu unghi închis

În glaucomul cu unghi închis, în timpul atacului acut diminuarea importantă a acuității vizuale nu permite examinarea cromatică.

Literatura menționează pentru aceste cazuri acromatopsie tranzitorie. După trecerea atacului de glaucom, dacă hipotonizarea s-a făcut în timp util, nu am constatat la nici un bolnav modificări ale senzației cromatice.

Cazurile de glaucom cu unghi închis, devenite absolute, au prezentat toate acromatopsie.

Scanned with OKEN Scanner

XIV

Oftalmodinamografia și sfigmografia

Pierderea vederii în glaucom este determinată de tulburările nutritive locale din capul nervului optic. Acestea apar ca urmare a dezechilibrului între presiunea intraoculară, presiunea efectivă a capilarelor și permeabilitatea pereților capilarelor. Dacă pentru aprecierea presiunii intraoculare, tonometria prin aplanație este metoda care dă valorile cele mai apropiate de Po, pentru ceilalți factori nu există încă metode obiective, utilizabile în practica curentă, cu valoare certă.

Circulația papilară, tributară arterei oftalmice, nu poate fi explorată direct nici ca presiune și nici ca debit. Examenul presiunii în artera oftalmică prin oftalmodinamometrie dă relații indirecte și aproximative asupra teritoriului vascular al capului nervului optic. Se consideră că presiunea din vasele care irigă papila optică este intermediară între presiunea din oftalmică și presiunea oculară. Cu cît gradientul va fi mai mare cu atît vascularizația papilei va fi mai bună. Eficacitatea vascularizației papilare, primum movens în geneza excavației și atrofiei glaucomatoare, rămîne deci în afara posibilităților de explorare obiectivă hemodinamică prin debit și calibru vascular.

Oftalmodinamometria

Oftalmodinamometria clasică, utilizată în forma perfecționată de Weigelin și Lobstein ca oftalmodinamometrie dinamică, cuprinde o serie de factori de eroare :

– compresiunea pe scleră cu aparatul pune în joc rigiditatea scleralâ sau factorul de rigiditate visco-elastică ;

– presiunea pe vas se exercită nu direct, ci prin intermediul tensiunii oculare crescute prin apăsarea cu oftalmodinamometrul ;

– hipertonia provocată pe un sistem vascular cu multe colaterale, ca în cazul vaselor din cercul lui Zinn-Haller, face ca sîngele să treacă în aceste colaterale fără a modifica presiunea în restul sistemului ;

– hipertonia provocată determină colapsul venei retiniene și creșterea secundară a presiunii în tot arborele circulator retinian, care nu se poate goli ;

– modificarea calibrului vaselor și alterarea elasticității pereților acestora generează erori în plus ;

– oftalmotonusul crescut preexistent face ca valorile absolute ale presiunii oftalmice să fie incerte (Weigelin și Lobstein, 1961).

Cercetările școlii din Strassbourg mențin ca indicator eficace, orientativ, în glaucom doar gradientul de presiune definit de Lobstein, Bronner și Nordmann (1960), constînd din dife-

Scanned with OKEN Scanner

renţa între presiunea arterială medie dinamică şi presiunea oculară. Normal, valoarea acestui gradient trebuie să fie mare pentru ca debitul din vasele papilare să fie eficace.

aparatul lui Hager permite aprecierea cantitativă a amplitudinii undelor pulsatile. Amplitudinea maximă a undelor traduce presiunea arterială minimă şi dispariţia undelor pulsatile



Fig. 112 – Curba oftalmodinamografică normală.

Îmbunătăţirile aduse oftalmodinamometriei prin utilizarea metodei cu sucţiune (Kukan, 1936) sau dinamometria cu aplanaţie, care foloseşte tonometrul electronic Mackay-Marg, încearcă să înlăture o parte din factorii de eroare ai oftalmodinamometriei prin indentaţie.

Necesitatea măsurării simultane a presiunii arterei humerale şi oftalmice a dus la imaginarea oftalmodinamografiei de către Hager (1957–1963). Principiul sfigmomanometric este aplicat în această metodă la conţinutul orbitei şi oscilograma orbitei este înregistrată grafic. Cu ajutorul unei capsule pneumatice, adaptată la conturul orbitei, se creează o presiune externă asupra globului şi conţinutului orbitar pînă la apariţia pulsaţiilor. Pulsaţiile înregistrate reprezintă pulsul oculo-orbitar şi acesta nu pare a fi influenţat de nivelul tensiunii intraoculare şi nici de pulsaţiile vaselor pline cu sînge ale globului ocular. Acelaşi aspect al înregistrării se obţine şi în caz de anoftalmie, de unde ideea că datele furnizate reflectă starea circulaţiei carotidiene, internă şi externă (după datele lui Derka, 1969, 42% din volumul sîngelui din orbită este furnizat de carotida externă).

Concomitent, aparatul înregistrează oscilaţiile presiunii sanguine în humerală şi electrocardiograma.

Deoarece volumul de aer introdus în capsula pneumatică este cunoscut, traduce presiunea arterială maximă (fig. 112).

Compararea datelor furnizate de oftalmodinamometrie şi oftalmodinamografie arată după Hager şi Link (1964) o suprapunere aproximativă a valorilor, oftalmodinamografia dînd valori ceva mai crescute pentru presiunea arterială medie din artera oftalmică. Cei mai mulţi autori consideră că metodele se completează reciproc.

Elasticitatea pereţilor vasculari şi reactivitatea vaselor intraoculare sînt alte două elemente care influenţează debitul din arteriolele capului nervului optic. Informaţii asupra acestor factori furnizează oftalmopletismografia.

Oftalmopletismografia

Oftalmopletismografia înregistrează modificările volumului ocular ca urmare a modificărilor umplerii vaselor lui. În particular, se explorează variaţiile de volum ale polului anterior al ochiului în timpul ciclului cardiac. Cantitatea de sînge ce pulsează în vasele intraoculare la fiecare sistolă cardiacă depinde de valoarea oftalmotonusului şi de elasticitatea pereţilor vaselor. Metoda a fost imaginată de Van Beuningen şi Fischer (1957) şi modificată de Kosiţchi (1959). În 1971 Bunin realizează un oftalmople-

Scanned with OKEN Scanner

tismograf la care utilizează compresiunea progresivă perilimbică pînă la valoarea presiunii diastolice şi înregistrează variaţiile de volum prin um-

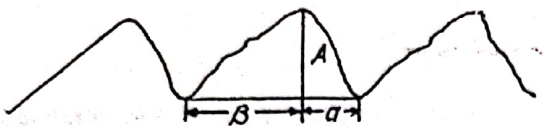

Fig. 113 — Curba oftalmopletismografică normală (Bunin)

plerea cu sînge a vaselor în timpul sistolei.

Informaţiile furnizate de această metodă au valoare doar pe loturi comparative de subiecţi, utilizînd lotul martor deoarece presiunea pe glob modifică condiţiile circulaţiei reale intraoculare.

Analiza oftalmopletismogramei (fig. 113) are în vedere măsurarea diferenţei între cotul anacrotic al undei, corespunzător creşterii sistolice a volumului şi cotul catocrotic al undei, corespunzător scăderii volumului în faza diastolică.

Valoarea medie a volumului pulsatil la subiecţii sănătoşi este de 10,5 ± 0,24 mm^3 (Gurţovaia, 1971). Are de asemenea importanţă forma undei. Îngroşarea vîrfului undei pulsatile (aspectul în platou) traduce scleroza vaselor intraoculare.

Raportul de timp între faza sistolică şi faza diastolică, normal de 1/2, dă indicaţii asupra vitezei de eliminare a sîngelui din ochi, condiţionată şi ea de elasticitatea pereţilor vaselor.

Oftalmopletismografia dă indicaţii deci asupra stării de irigare a ochiului în glaucomul primar, în angioscleroza retiniană, arterioscleroză, tromboza carotidei interne etc.

Metoda este de asemenea utilă în urmărirea eficienţei tratamentului medicamentos al glaucomului.

Reografia

Reografia este o altă metodă pentru studiul circulaţiei sanguine. Prin reografie se apreciază conductibilitatea electrică a curentului sanguin din vase, condiţionată de fluiditatea lui şi prin aceasta se obţin indicaţii asupra vitezei de scurgere a sîngelui („flow effect"). Conductibilitatea electrică a plasmei diferă de cea a elementelor figurate. În vasele mici plasma constituie jumătate din volumul total al sîngelui circulant. Modificările vîscozităţii sîngelui circulant şi diminuarea vitezei de circulaţie determină modificări evidente în conductibilitatea electrică a sîngelui, evidenţiabile prin reoftalmogramă.

Adaptarea la ochi s-a făcut după principiul reoencefalografiei, metodă care s-a dezvoltat în ultimii 20 de ani. Coeficientul de variaţie este impedanţa (rezistenţa chimică la trecerea prin ţesuturi a curentului electric de frecvenţă medie şi înaltă).

Termenul de reografie a fost introdus în 1945 de Holzer şi Polzer şi primele rezultate ale reopletismografiei au fost publicate în Cehoslovacia (1955) de către Sverak, Macie şi Kucera. Înregistrarea se face cu o sticlă de contact fără porţiunea corneeană pe care este fixat electrodul activ. Electrodul indiferent este aplicat pe regiunea temporală. Se înregistrează cu un electroencefalograf şi concomitent se înregistrează şi electrocardiograma.

Aspectul curbei este asemănător cu reoncefalograma dar distingem pe ea o porţiune ascendentă (anacrotă), care în condiţii normale are o ascensiune bruscă. Panta anacrotei este indicatorul elasticităţii vasului. Vîrful undei corespunde punctului de variaţie maximă a impedanţei. Forma vîrfului undei dă indicaţii asupra tonusului vascular. Partea descendentă a curbei (catacrotă) poate prezenta la tineri unde complementare (fig. 114).

Scanned with OKEN Scanner

Variația frecvenței curentului de la 20–500 KHz dă modificări ale impedanței : micșorarea ei cu 24% la normali și cu 18% la cei cu glaucom.

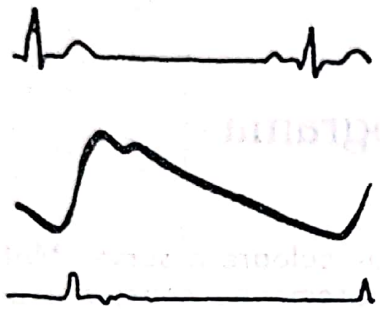

Fig. 114 — Reograma normală înregistrată concomitent cu EKG.

Kozlov arată în glaucom diminuarea amplitudinii undelor și aplatizarea vîrfurilor, ceea ce traduce scăderea elasticității pereților vasculari și diminuarea tonusului vascular. Același autor găsește pe loturi de bolnavi cu glaucom în diferite stadii de evoluție modificarea indicatorilor cantitativi ai reoftalmogramei : coeficientul reografic (C.R.) și mărimea amplitudinii în ohmi (H_{om}). Indicatorii cantitativi scad cu 20–43%, traducînd scăderea volumului relativ pulsatil al sîngelui în cursul glaucomului.

Cel de al treilea factor, permeabilitatea pereților capilarelor, rămîne în afara tuturor metodelor care încearcă să aprecieze hemodinamica oculară din glaucom. Aprecierea lui se face doar orientativ după aspectul vaselor la examenul fundului de ochi. Se cunoaște relația ateroscleroză — hipertensiune arterială, astfel încît la glaucomatoși ceea ce se obține prin creșterea debitului datorită hipertensiunii se pierde sau chiar se anulează prin diminuarea fluidității sîngelui și alterarea permeabilității peretelui capilar.

Din acest punct de vedere explorările hemodinamice din glaucom : oftalmodinamografia, pletismografia și reografia (ultimele două fără a fi încă în explorarea clinică de rutină), aduc unele date în plus legate de starea vasculară respectiv despre coeficientul nutrițional local, care nu depășesc însă cu mult informațiile obținute mai simplu prin măsurarea tensiunii arterei humerale și aprecierea oftalmoscopică a statusului vascular retinian.

Scanned with OKEN Scanner

XV

Electroretinograma

Electroretinograma nu face parte din tehnicile curente de explorare ale ochiului glaucomatos, deoarece datele obţinute nu sînt semnificative pentru diagnosticul precoce al afecţiunii. De asemenea ele sînt influenţate de un mare număr de variabile dintre care mărimea diametrului pupilar rămîne cea mai importantă.

Ca tehnici se utilizează cel mai frecvent fie electroretinograma standard fie electroretinograma dinamică după metoda pusă la punct de Jayle, Boyer şi Camo (1959). În electroretinograma standard înregistrarea se face cu retina adaptată la lumină, cu un stimul alb foarte scurt şi de intensitate mare, sau cu un stimul colorat. Prin electroretinografia dinamică se studiază variaţia răspunsurilor electrice în funcţie de starea de adaptare a retinei, de caracteristicile cromatice ale filtrului folosit, de frecvenţa stimulilor, evidenţiind astfel mai bine funcţionalitatea sistemului fotopic şi scotopic retinian.

Cauzele de variaţie ale accidentelor traseului depind din punct de vedere subiectiv de starea de adaptare retiniană şi de diametrul pupilar care condiţionează gradul de iluminare al retinei. De aceea indicarea diametrului pupilar este necesară pe orice înregistrare pentru o interpretare corectă. Din punct de vedere obiectiv caracteristicele stimulului luminos influenţează răspunsurile şi anume : intensitatea luminoasă, durata, frecvenţa, suprafaţa stimulului şi temperatura de culoare a sursei. Mai intervin de asemenea constanta de timp şi gradul de amplificare al înregistrării. Pentru compararea rezultatelor toţi aceşti factori trebuie să rămînă constanţi, iar cazurile patologice pot fi interpretate prin referire la loturi de normali examinaţi în aceleaşi condiţii.

Prima observaţie asupra electroretinogramei în glaucom aparţine lui Karpe (1945) care constată în majoritatea cazurilor răspunsuri normale sau o uşoară diminuare a amplitudinilor. Studii sistematice au fost făcute de Henkes (1951), François şi De Rouck (1953, 1958, 1959), Ourgaud şi Etienne (1961), Karpe şi Wulfing (1961).

Glaucomul cu unghi deschis

Toţi autorii sînt de acord că modificările electroretinografice în stadiile incipiente de glaucom primitiv sînt nesemnificative. Nu există un paralelism strict între modificările electroretinografice şi interesarea celorlalte funcţii vizuale a tensiunii oculare, cîmp vizual, acuitate vizuală şi se consideră că electroretinograma poate rămîne normală chiar în stadii foarte avansate de glaucom.

François şi De Rouck (1958) arată conservarea undei a în glaucomul primitiv în raport cu unda b a cărei diminuare în amplitudine este interpretată ca un semn de suferinţă retiniană de origine vasculară şi nu ca o conse-

Scanned with OKEN Scanner

cință a glaucomului propriu-zis. Autorii găsesc aceleași modificări în retinopatia hipertensivă și chiar în hipertensiunea arterială fără modificări retiniene. Alterarea undei b în glaucomul cu unghi deschis este prezentă doar în cazul utilizării stimulilor de intensitate crescută.

În determinările efectuate de noi am constatat variații foarte mici și nesemnificative ale undei *a* spre deosebire de amplitudinea undei *b* care scade progresiv cu agravarea afecțiunii pentru a atinge valorile cele mai scăzute în glaucoamele avansate și absolute (fig. 115).

Pentru a verifica influența diametrului pupilar asupra răspunsurilor în cazul unui stimul foarte intens, am ilustrat variația undei *a* și respectiv a undei *b* în funcție de diametrul pupilar și stadiul evolutiv al bolii, comparativ cu subiecții normali. Pentru unda a dispersia cazurilor patologice este puțin semnificativă comparativ cu normalii. Pentru unda b se observă că în cazul fiecărei grupe de subiecți factorul de variație îl constituie stadiul evolutiv al bolii. Indiferent de mărimea pupilei modificările cele mai semnificative aparțin cazurilor de glaucom avansat și absolut. Rezultă că diametrul pupilar nu influențează amplitudinea răspunsurilor atunci cînd stimularea este intensă (fig. 116, 117).

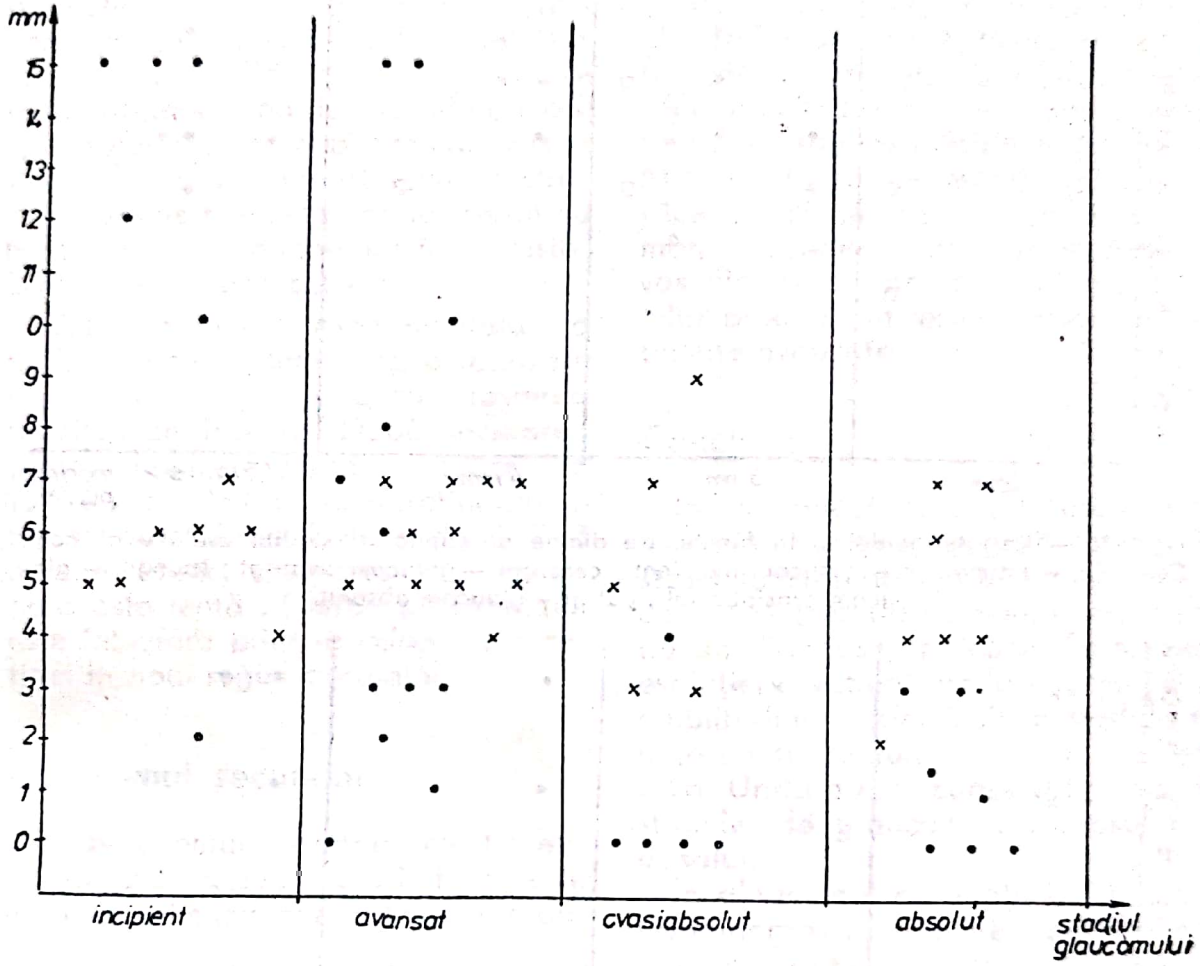

Fig. 115 – Amplitudinea undelor apreciată în mm în funcție de stadiul evolutiv al bolii. Cu x s-a notat unda a, cu cerc plin unda b (obs. personale).

Scanned with OKEN Scanner

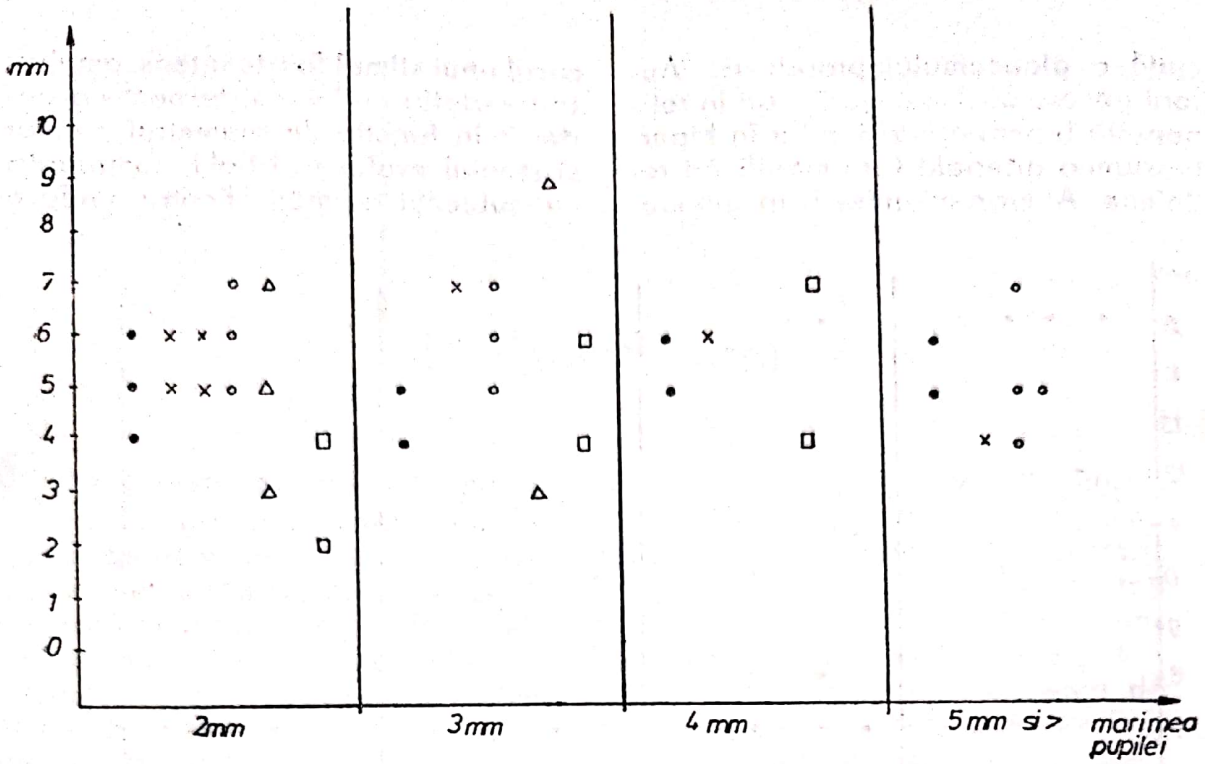

Fig. 116 — Variația undei a în funcție de diametrul pupilor și stadiul evolutiv al bolii. Cerc plin — normali, x — glaucom incipient ; cerc gol — glaucom avansat ; triunghi — glaucom cvasiabsolut ; pătrat — glaucom absolut.

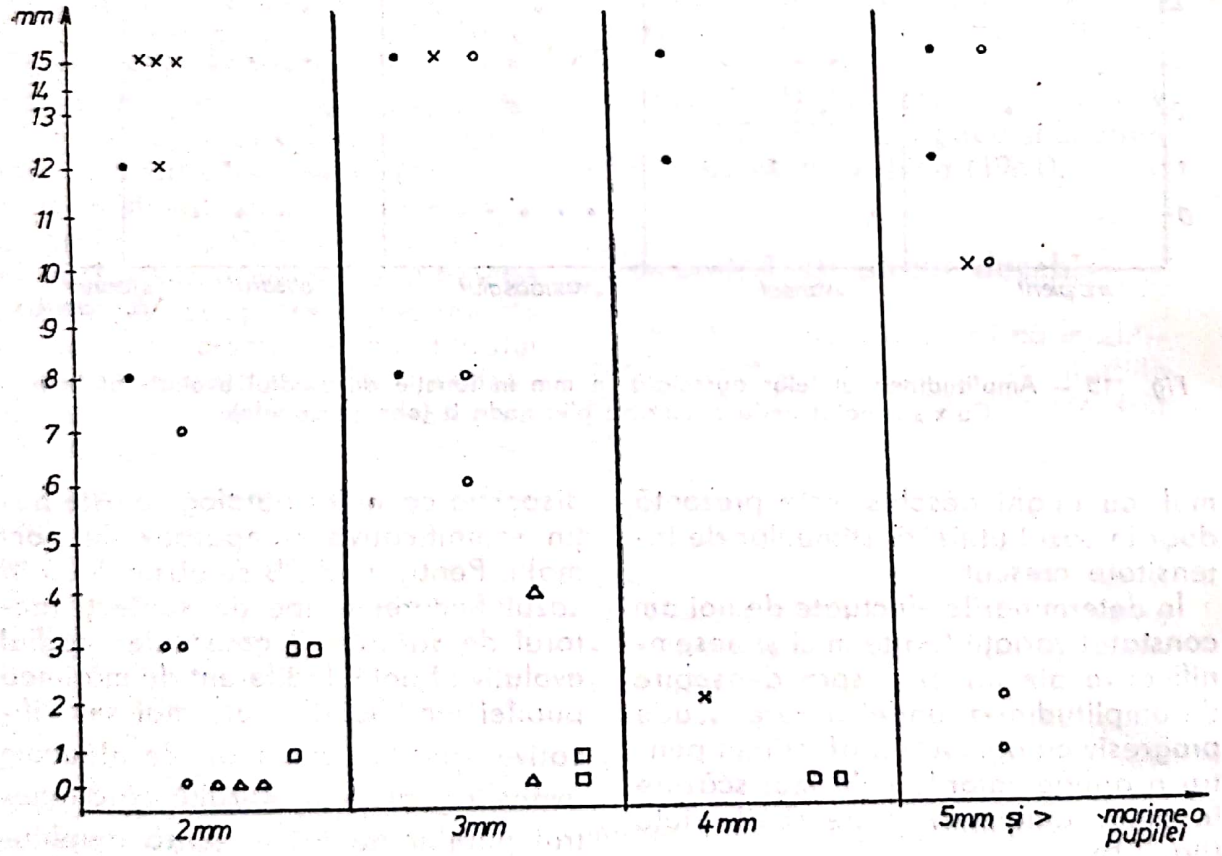

Fig. 117 — Variația undei b în funcție de mărimea pupilei și stadiul evolutiv al bolii. Cerc plin — normal ; x — glaucom incipient ; cerc gol — glaucom avansat ; triunghi — glaucom cvasiabsolut ; pătrat — glaucom absolut.

Scanned with OKEN Scanner

Glaucomul cu unghi închis

În glaucomul cu unghi închis Karpe și Wulfing (1960) găsesc o electroretinogramă supranormală pînă la un tonus ocular de 40 mm Hg, pe care o explică prin fenomenele de stază venoasă de la nivelul corioretinei ; iar la valori de oftalmotonus mai crescute electroretinograma devine subnormală prin suferința gravă a circulației retiniene. După trecerea atacului electroretinograma revine la normal odată cu normalizarea oftalmotonusului și restabilirea funcțiilor vizuale.

Compresiunea experimentală a globului ocular determină o reducere bruscă a undei a și b cu creșterea timpilor de latență. După încetarea compresiunii vederea reapare la 15–20 secunde dar electroretinograma nu se normalizează decît după 2–3 minute. Atunci cînd creșterea tensională este lentă căderea potențialului este întîrziată printr-o adaptare a retinei la noul regim circulator.

Glaucomul secundar

În glaucomul secundar electroretinograma este modificată în funcție de leziunea primitivă care a generat glaucomul.

Pentru sensibilizarea metodei s-au mai folosit stimuli colorați remarcîndu-se o diminuare a răspunsurilor în special la stimulii roșii. De asemenea s-au efectuat interpunerea de filtre neutre cu reducerea undei b mai importantă la cei cu glaucom față de normali.

În general electroretinograma apreciază activitatea cuplului celular fotoreceptor-celulă bipolară, care nu suferă în primele stadii de evoluție ale glaucomului, circulația coroidiană nefiind interesată în procesul patologic inițial. De aceea electroretinograma nu poate fi utilizată ca test de diagnostic precoce în glaucom. Ea are însă o valoare teoretică pentru că a permis, comparativ cu celelalte metode de explorare, localizarea mai precisă a leziunilor anatomopatologice în glaucom. Astfel hemeralopia glaucomatoasă, prezentă în condițiile unei electroretinograme normale, nu poate fi explicată prin leziunea fotoreceptorilor, ea fiind atribuită componentei nervoase sau neuronale a adaptării. Momentul apariției modificărilor electrice indică, în cazul glaucomului primar, asocierea leziunilor în sistemul vascular coroidian sau suferința celulelor bipolare în leziuni vasculare retiniene avansate.

Concluzii

În glaucomul cu unghi deschis modificările electroretinografice apar în stadii tardive de evoluție ale bolii și de aceea metoda nu poate servi pentru un diagnostic precoce. Pe măsura evoluției afecțiunii unda b diminuă în amplitudine, astfel încît în stadiile finale ea se confundă cu linia izoelectrică. Unda a este conservată chiar în stadiile de glaucom cvasiabsolut și absolut.

În glaucomul cu unghi închis electroretinograma devine subnormală prin suferința circulației retiniene. După trecerea atacului electroretinograma se normalizează odată cu oftalmotonusul.

În glaucomul secundar electroretinograma se modifică în funcție de leziunea organică care a generat glaucomul.

Electroretinograma standard efectuată cu stimuli albi de intensitate mare nu este influențată de mărimea diametrului pupilar.

Prin alterarea undei b, care traduce activitatea celulelor bipolare, se obțin informații asupra vascularizației retinei și deci a factorului nutrițional local în glaucom.

Scanned with OKEN Scanner

XVI

Modificări pupilare în glaucom

Studiile efectuate, arată modificări ale diametrului pupilar și ale reflexului fotomotor.

Diametrul pupilar

Weekers și Gustin (1958) determină diametrul pupilar atît la normali cît și la cei cu glaucom prin fotografiere după o adaptare la obscuritate timp de 5 minute. Iluminarea scurtă în timpul fotografierii (1/5 000 secundă) a permis înregistrarea dimensiunilor pupilare înaintea declanșării reflexului fotomotor.

Weekers constată o diminuare a diametrului pupilar la ochiul normal adaptat la obscuritate în raport cu vîrsta ; de la 7,41 mm la 41–50 ani la 6,42 mm între 61–70 ani și 5,67 mm între 71–80 ani.

În glaucomul cu unghi deschis este prezentă midriaza direct proporțională cu atrofia iriană. În stadiile incipiente Weekers nu constată modificări.

Instilarea de miotice în glaucom reduce diametrul pupilar. Această reducere este permanentă și persistă chiar după întreruperea tratamentului. Ea este atribuită modificărilor produse de miotice la nivelul epiteliului pigmentar cu mobilizări pigmentare difuze și apariția unor formațiuni chistice în vecinătatea sfincterului pupilar.

Reflexul fotomotor

Lowenstein (1950–1955) studiază reflexul fotomotor la normali și glaucomatoși. El constată o diminuare a reflexului în glaucomul cu unghi deschis direct proporțională cu evoluția glaucomului (fig. 118).

Aceleași modificări ale reflexului fotomotor Lowenstein le constată și în unele afecțiuni neurologice ca scleroza în plăci, sechele de encefalită,

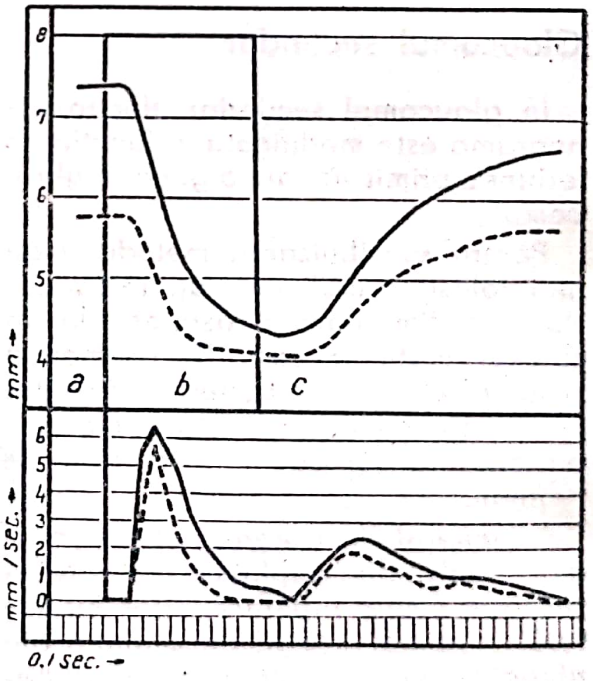

Fig. 118 – Reflexul fotomotor la 16 subiecți cu glaucom cu unghi deschis (linie punctată), în comparație cu 16 subiecți normali (linie continuă).

Scanned with OKEN Scanner

ateroscleroză cerebrală, eredodegenerescențe cu leziuni ce interesează nucleul mezencefalic Edinger-Westphal sau căile parasimpatice diencefalomezencefalice. Prin determinări pupilografice la maimuță și pisică (fig. 119) el demonstrează existența a doi centri diencefalici :

– centrul A situat în partea ventrală a hipotalamusului unde cu o excitație electrică obține descărcări simpatice cu dilatare pupilară maximă și rapidă, retracția membranei nictitante, lărgirea fantei palpebrale, reacții vasomotorii la pavilionul urechii, absența creșterii tensiunii oculare :

– centrul B situat deasupra primului, în partea dorsală a hipotalamusului unde prin excitație electrică obține aceleași modificări ca în glaucom cu diminuarea reflexului fotomotor, creșterea tensiunii oculare în jur de 8 mm fără reacție simpatică (fig. 120).

Linia continuă arată dilatarea pupilară obținută prin excitarea zonei B și ea este lentă, prelungită ca și în glaucom ;

– linia punctată reprezintă dilatarea pupilară obținută prin excitarea zonei A și ea este maximă, rapidă, de scurtă durată, de natură simpatică.

Lowenstein atribuie leziunilor situate în aria diencefalică B sau între ea și nucleul Edinger-Westphal sediul tulburărilor din glaucomul cu unghi deschis cu creșterea tensiunii oculare și sindromul pupilar al hipertensiunii oculare în partea dorsală a hipotalamusului, care ar explica atît variațiile hipertensiunii oculare cît și modificările pupilare din glaucom. Leziunile acestui centru eliberează nucleul Edinger-Westphal de influxul inhibitor parasimpatic central.

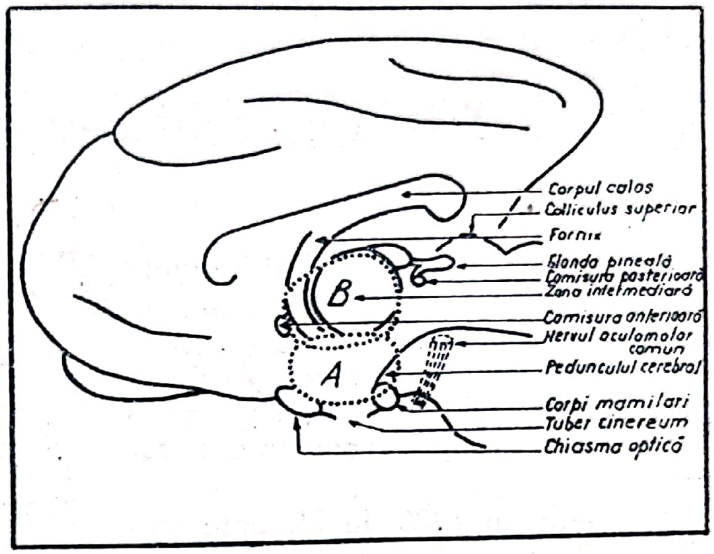

Fig. 119 – Aria A și B de la nivelul diencefalului la pisică (după O. Löwenstein).

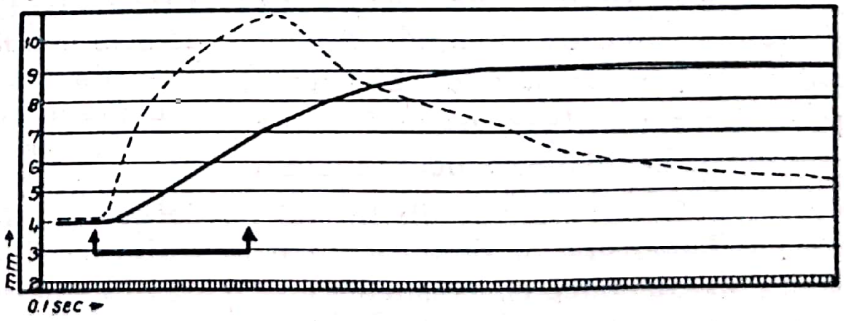

Fig. 120 – Dilatarea pupilară prin excitare electrică a zonei A și B la pisica anesteziată. Diametrul pupilar în mm este reprezentat în unitate de timp 0,1 secunde (după Löwenstein).

XVII

Tulburări cohleo-vestibulare în glaucom

Tulburările funcționale și leziunile constituite la nivelul labirintului în glaucom au reprezentat obiectul a numeroase observații clinice și experimentale care au încercat să explice mecanismul patogenic comun al acestora.

Mighetta în 1928 la Florența studiază 30 cazuri de glaucom cu unghi deschis însoțite de hipoacuzie și observă tulburări ale urechii interne caracteristice surdității senile.

Tillé și Leroux-Robert (1939) descriu la un bolnav cu glaucom cu unghi deschis la ambii ochi, hipoacuzie și vertije ce se repetau de 10–12 ori pe zi, timp de aproximativ un an, cu tendință la cădere. Un alt bolnav menționat tot de Tillé prezenta un glaucom absolut la ochiul drept și la fiecare criză cu dureri oculare prezenta tulburări vertiginoase și senzație de lovitură de ciocan în urechea dreaptă. Audiograma arăta surditate de percepție.

Godtfredsen (1949) prezintă două observații de glaucom acut și arată că vertijele, vărsăturile și greața, precum și hipoacuzia se datoresc hipertensiunii labirintice concomitente.

Fontana și Cristini (1952) arată că există o strînsă relație patogenică între sindromul Ménière și glaucomul primitiv.

Grath (1952) arată la un bolnav de 52 de ani cu glaucom secundar posttraumatic cu hiphemă, crize concomitente de hipertensiune labirintică.

Zolog, Salomon și Atanasescu (1961) efectuează un studiu pe 38 glaucomatoși și ajung la concluzia că tulburările auditive însoțesc frecvent boala glaucomatoasă. Autorii constată un paralelism între hipoacuzie și alterările de cîmp vizual. Un examen efectuat la noi în 1972 la 35 bolnavi cu glaucom a arătat tulburări cohleovestibulare în 68,5% din cazuri.

Glaucomul cu unghi deschis

La nivelul urechii interne apare în glaucom o presbiacuzie cu o coborîre audiometrică a tonurilor înalte. În absența unui tonometru labirintic, care să permită diagnosticarea unei hipertensiuni a lichidelor labirintice sau a arterei auditive, este imposibil de a aprecia importanța și semnificația noțiunii de hipertensiune labirintică. În anamneza bolnavilor cu glaucom se întîlnesc vertijul, căderea sau devierea în mers, acufene, hipoacuzie. Dar deoarece este vorba de bolnavi în vîrstă, modificările curbelor audiometrice și tulburările vestibulare pot fi considerate și independente de glaucom. Se constată fie curbe audiometric ascendente în zona tonurilor grave și uneori și a celor medii, fie curbe audiometrice în formă de clopot cu pierderi egale pentru frecvențele

Scanned with OKEN Scanner

grave și acute, dar mai accentuate pentru cele acute.

Mai des se întîlnesc însă curbe în platou în zona tonurilor grave, uneori

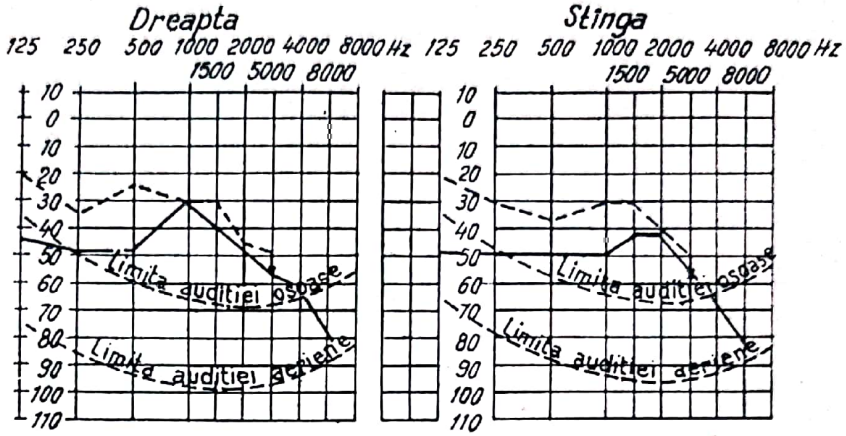

Fig. 121 — Glaucom cu unghi deschis. Hipoacuzie tip percepție bilaterală cu pierderi moderate la grave și medii și pierderi accentuate la acute.

și a celor medii, descendente însă net spre tonurile acute (fig. 121, 122).

Curbele în clopot și în special cele în platou și descendente spre acute, observate în stadiile mai avansate ale bolii, traduc leziuni degenerative cohleare ireversibile, determinate de tulburări circulatorii și metabolice labirintice. Circulația labirintului, atribuită ramurilor arterei auditive, este sub dependența sistemului vascular vertebrobazilar și traduce variații funcționale ale arterei cerebeloase antero-inferioare. Factorii vasculari locali ocupă un loc important în geneza glaucomului ocular și labirintic. Acești factori pot determina perturbări ale circulației labirintice cu modificări de secreție și resorbție și cu hipertensiune labirintică. Aceleași tulburări circulatorii explică leziunile degenerative ale elementelor neurosenzoriale cohleo-vestibulare. Zolog și colab. (1961) arată că tulburările de auz înregistrate audiometric au caracterul surdităților de percepție, curba de auz liminară avînd aspectul curbei de presbiacuzie și la grupa de vîrstă de 36—54 ani socotită în mod normal indemnă de această pierdere auditivă.

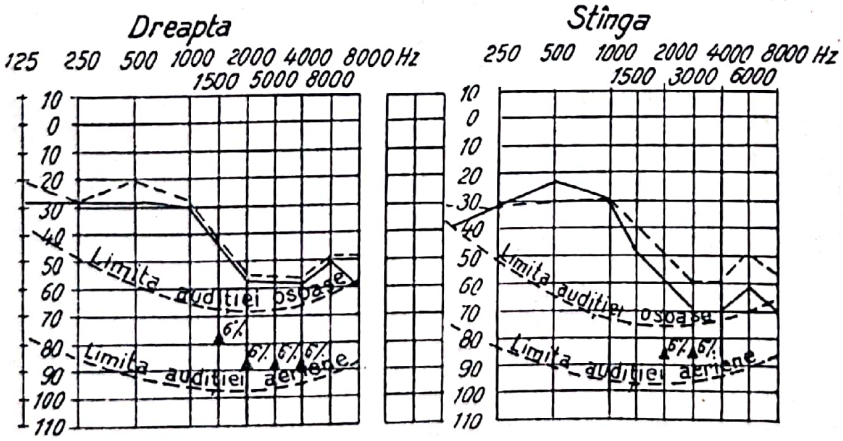

Fig. 122 — Hipoacuzie tip percepție bilaterală. Curbă în platou la grave și medii și descendentă la acute.

De asemenea constată uneori un paralelism între gradul hipoacuziei și alterațiile cîmpului vizual.

Scanned with OKEN Scanner

Glaucomul cu unghi închis

Hipertensiunea labirintică în glaucomul cu unghi închis nu este o simplă coincidenţă ci constituie o asociere morbidă determinată de aceeaşi cauză vasomotorie cu permeabilitate capilară mărită şi stază venoasă.

O bolnavă, în vîrstă de 43 de ani, cu glaucom cu unghi închis, cu crize subacute la ambii ochi, prezenta de 5 ani (cînd s-a instalat glaucomul) acufene acute continuu, respectiv ziua şi noaptea. Ulterior a apărut şi hipoacuzie de percepţie ; acufenele se accentuau la anumite medicamente, precum şi la emoţii şi la creşterea tensiunii oculare. Bolnava acuza tulburări moderate de echilibru, concomitent cu accentuarea acufenelor. Examinată după administrarea de acetazolamidă semnele vestibulare spontane dispar. Curba audiometrică, descendentă spre acute bilateral, arată o pierdere medie de 40 db. (fig. 123).

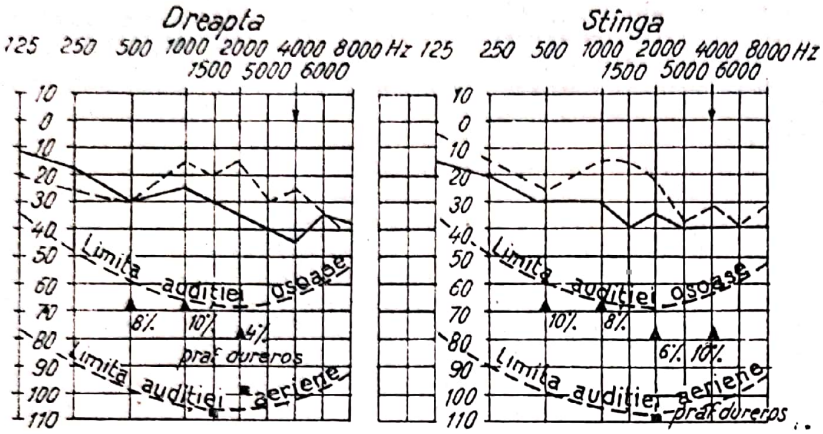

Fig. 123 — Glaucom cu unghi închis. Hipoacuzie moderată de percepţie cu prag dureros şi proba Luscher patologică. Recruitment pozitiv.

Probele de cercetare a hipertensiunii labirintice sînt pozitive : proba Luscher 4–6% (normal 10–16%), iar pragul dureros este cuprins între 95–100 db (normal peste 120 db). Se consideră o hipertensiune labirintică cu un recruitment pozitiv şi coborîrea pragului dureros.

O altă bolnavă de 56 ani cu glaucom acut cortizonic la ochiul drept prezenta hipoacuzie de percepţie bilaterală simetrică, cu proba Luscher patologică 4–6% (fig. 124).

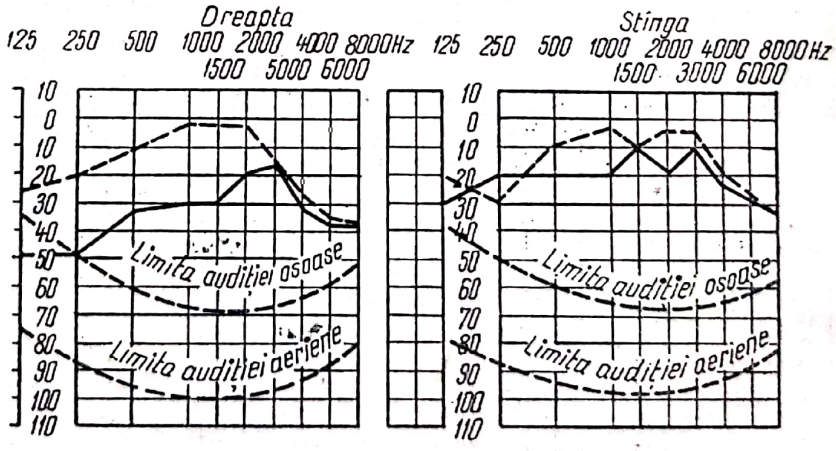

Fig. 124 — Glaucom cu unghi închis. Hipoacuzie tip mixt. Curbă în clopot.

Bolnava prezenta acufene de tonalitate acută : vestibular spontan, de-

viere segmentară și în mers spre dreapta care arată o hipertensiune labirintică. Tensiunea arterială a fost 170/90 mm Hg.

Knapp încă din 1871, sugera posibilitatea că ansamblul simptomelor descrise de Ménière ar putea fi determinate de o creștere a presiunii în labirint. Baratouk n-a ezitat să folosească chiar termenul de glaucom labirintic. Varga (1966), constată la cobai că presiunea și cantitatea de perilimfă diminuă rapid după administrarea de acetazolamidă. Factorul vasomotor atît în glaucom cît și în hipertensiunea labirintică are un rol important determinînd o permeabilitate capilară mărită și o stază venoasă. La baza acestor modificări hidrodinamice se află o tulburare circulatorie cu modificarea permeabilității capilare.

În sindromul Ménière este o hipertensiune labirintică situată fie în labirintul anterior, cu manifestări clinice de surditate tip percepție și acufene, fie în cel posterior caracterizat prin tulburări de echilibru, deviere spontană și în mers, fie în ambele labirinte. Inițial este un spasm vascular prin dereglarea centrilor vasomotori diencefalici care determină pe căi neurovegetative și vasculare, atît secreția, cît și resorbția lichidelor endoculare și endolabirintice. Acest spasm produce o anoxie a țesuturilor mai slab irigate și o vasodilatație reflexă a capilarelor. Spasmul este urmat de o creștere a permeabilității capilare cu ascensiunea tensiunii oculare și labirintice. Spasmul vascular prelungit antrenează la nivelul vaselor labirintului o scădere a secreției endolimfatice, care determină o creștere a presiunii osmotice, de unde un aflux mai mare de lichid cu producerea hipertensiunii labirintice.

S-a incriminat în aceste cazuri apariția unor substanțe toxice tisulare (Shelby, 1960), determinate de spasmul arteriolar prelungit și anoxia endoteliului capilar. Leziunile endoteliului capilar ar determina eliberarea unor substanțe toxice ce determină creșterea permeabilității venoase. Rezultatul ar fi perturbarea echilibrului electrolitic cu creșterea tensiunii oculare și labirintice.

Mai recent Schayer (1966) demonstrează existența unei histamine eliberate în aceste cazuri de celulele endoteliale ale vaselor, sub influența unor stimuli diverși. Această histamină denumită de el „histamină indusă" pentru a o deosebi de histamina din țesuturi unde este activă în stare liberă, se află în cantitate mult mai mare decît este necesar homeostaziei locale. Sub influența unei enzime, forma indusă a histaminei ar putea produce ansamblul aspectelor microscopice descrise atît în glaucomul acut cît și în hipertensiunea labirintică.

Oricare ar fi mecanismul de producere se ajunge la o creștere a tensiunii oculare și labirintice. De aceea în aceste cazuri termenul de glaucom labirintic este pe deplin justificat. Faptul că hipertensiunea labirintică nu însoțește toate cazurile de glaucom acut se datorește și unor factori locali. Atît ochiul cît și labirintul în mod normal sînt în stare, prin diferite mecanisme de care dispun, să regleze unele perturbări tensionale. Este suficient să intervină o serie de factori locali ca : modificarea unghiului camerular, modificarea chimică a mucopolizaharidelor trabeculului, diminuarea camerei anterioare la nivelul ochiului, sau o dilatare a canalului cohlear, fisuri și cicatrice ale membranei Reissner, distorsiuni ale saculei, utriculei sau a canalelor semicirculare la nivelul ampulei, pentru ca hipertensiunea să se producă.

Scanned with OKEN Scanner

Glaucomul secundar și congenital

Staza venoasă accentuată în glaucoamele secundare din anevrismele arterio-venoase, tromboza de venă centrală a retinei, contuzii oculare, pot determina și o hipertensiune labirintică.

În una din observațiile noastre cu angiomatoză encefalotrigeminală a hemifaciesului stîng cu glaucom congenital tardiv s-a constatat o alterare a curbelor audiometrice în zona tonurilor grave și medii care traduc o tulburare în dinamica circulatorie a lichidelor labirintice (fig. 125).

Examenul ORL a arătat aspect angiomatos la nivelul hemivălului stîng, repliului ariepiglotic stîng și timpanului stîng. Eventualitatea unei formațiuni angiomatoase la nivelul sacului endolimfatic ar putea explica o jenă în resorbția endolimfei.

Există deci o strînsă legătură fiziopatologică între circulația umoarei apoase și aceea a endolimfei. Hipertensiunea oculară și cea labirintică pot fi explicate printr-un mecanism comun vasomotor.

Glaucomul cu unghi deschis se poate asocia cu hipoacuzie de percepție. Leziunea labirintică rezultă dintr-o tulburare vasculară a urechii interne, comparabilă cu modificarea trabeculară din glaucom.

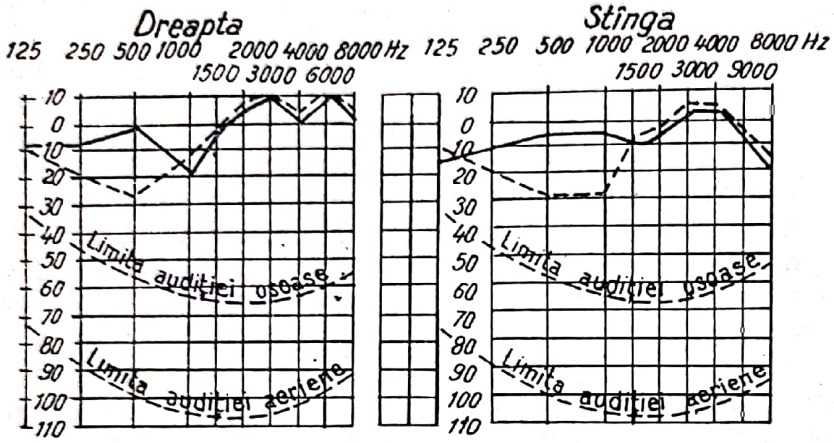

Fig. 125 — Glaucom congenital tardiv prin angiomatoza encefalo-trigeminală. Hipoacuzie tip percepție.

În glaucomul cu unghi închis, hipertensiunea labirintică însoțește faza acută a glaucomului și aici termenul de glaucom labirintic este indicat. Grețurile, vărsăturile și vertijele din glaucomul acut pot fi interpretate ca manifestări ale glaucomului labirintic.

În glaucoamele secundare pot fi întîlnite tulburări vasomotorii la nivelul labirintului care recunosc același mecanism patogenic. În glaucomul congenital se pot întîlni malformații atît la nivelul unghiului camerular cît și la nivelul urechii interne.

Avînd o patogenie comună hipertensiunea oculară și cea labirintică, aceasta din urmă este mult mai frecvent întîlnită în practică decît este menționată în literatură. Medicația osmotică și inhibitorii anhidrazei carbonice utilizați în tratamentul glaucomului fac să retrocedeze și fenomenele vertiginoase labirintice.

Scanned with OKEN Scanner

XVIII

Teste de provocare

Se consideră test de provocare orice mijloc care permite o creştere a presiunii oculare într-un timp limitat, iar creşterea presională serveşte drept criteriu pentru a diferenţia un subiect normal de unul glaucomatos. Testele se fac în prezenţa unui glaucom monosimptomatic, sau glaucom limită cu o presiune oculară de 21–22 mm Hg sau cu alterarea discretă a cîmpului vizual sau modificări de fund de ochi cu tensiune oculară normală. De asemenea, testele de provocare se mai utilizează pentru clarificarea în familiile glaucomatoase a unor persoane suspecte precum şi în prezenţa unui bolnav cu glaucom monocular.

În concluzie, testele de provocare sînt indicate :

– pentru a preciza diagnosticul glaucomului într-un stadiu incipient ;

– pentru a urmări rezultatele terapeutice iniţiale ;

– pentru a clarifica raportul dintre producerea şi eliminarea umoarei apoase.

A eticheta ca glaucom incipient un caz-limită este un act medical extrem de important.

În privinţa utilităţii diverselor teste de provocare ele sînt apreciate în funcţie de autori. Unii preferă tonometrii repetate şi stabilirea unei curbe nictemerale completate cu un examen tonografic şi gonioscopic (R. Weckers ; H. Goldmann), iar alţii le efectuează şi le preferă înaintea altor examinări (W. Leydhecker, B. Becker).

O probă negativă nu înseamnă că subiectul nu are glaucom, ci înseamnă că la proba respectivă tensiunea oculară nu a crescut şi el trebuie ţinut în evidenţă şi revăzut periodic.

În privinţa glaucomului cu unghi închis opiniem pentru iridectomie profilactică la ochiul congener, închiderea unghiului prin instilare de homatropină, fiind un risc.

Mod de acţiune. Probele de provocare au o acţiune inegală şi de multe ori acţiunea este complexă. Ele trebuie să determine o hipertensiune evidentă, care să poată fi uşor identificată, dar această hipertensiune provocată să nu depăşească anumite limite, care ar putea reprezenta un risc pentru bolnav. Astfel, cofeina produce modificări minime, neconcludente ale tensiunii oculare ; hialuronidaza administrată subconjunctival dă o creştere prea mare a tensiunii oculare, iar unele probe sînt greu tolerate şi chiar refuzate de bolnavi.

Dacă luăm în considerare faptul că presiunea oculară este în funcţie de debitul secretor (F), rezistenţa la scurgere (R) şi presiunea venoasă episclerală (Pv), atunci modificînd printr-o probă de provocare valoarea unuia din aceşti trei factori se modifică şi presiunea oculară :

$$P_o = F \cdot R \cdot P_v$$

În testul cu apă se creşte valoarea lui F ; în testul cu homatropină creşte

Scanned with OKEN Scanner

valoarea lui R, iar în testul compresiunii jugulare creşte valoarea lui Pv. Ourgaud arată că prin creşteri presionale de la Pt_1 la Pt_2 modificările de volum după formula lui Friedenwald vor fi :

$$\Delta V = \frac{\text{Log} \cdot P_{t_2} - \log \cdot P_{t_1}}{E}$$

Sub influenţa testului hidric dacă creşterea presiunii este de numai 6 mm Hg deci de la 15 mm Hg la 21 mm Hg proba este negativă. Dar dacă rigiditatea scleralâ este mică (E = 0,009) modificările de volum vor fi de $\Delta V = +16{,}5$ mm³ şi o creştere a presiunii de la 15 la 25 mm Hg va fi deci pozitivă. Dacă rigiditatea scleralâ este mare (E = 0,030) atunci modificările de volum vor fi de $\Delta V = +$ $+4{,}3$ mm³ şi proba va fi negativă. Dar pentru aceasta ar trebui să avem certitudinea unei constante a rigidităţii sclerale ; s-a constatat însă că rigiditatea scleralâ coboară atunci cînd presiunea creşte.

Rezultă că presiunea diferenţială este în funcţie nu numai de presiunea iniţială ci şi de rigiditatea scleralâ.

În interpretarea datelor se poate lua în considerare fie tensiunea diferenţială, fie maximum de creştere tensională în timpul testului. De obicei există o corelaţie între aceste două date. Pentru fiecare probă trebuie menţionat atît maximum de ascensiune tensională cît şi durata de acţiune a testului.

Teste de provocare în glaucomul cu unghi închis

Putem reduce deschiderea unghiului camerular modificînd dimensiunile pupilei. Dilatarea pupilei împinge rădăcina irisului spre cornee şi provoacă lipirea sa de cornee în ochii care au un unghi îngust. Se pot utiliza ca probe de provocare proba la obscuritate, la midriatice, la iluminarea ochiului, precum şi unele probe combinate.

Proba la obscuritate

Proba de obscuritate este specifică pentru glaucomul cu unghi închis. Cu două zile înainte, se suspendă orice instilaţie de miotice precum şi administrarea de inhibitori ai anhidrazei carbonice. Se aplică un pansament binocular timp de o oră, sau se introduce bolnavul în cameră obscură. Se măsoară tensiunea oculară înainte de probă. Se menţine bolnavul în cameră obscură timp de o oră (sau mai puţin) şi se instilează xilină şi fluoresceină. Bolnavul este dus la biomicroscop cu ochii închişi. Se măsoară presiunea la aplano şi se practică imediat şi o gonioscopie. Se va căuta să se facă examinarea cu o fantă îngustă pentru a nu se lumina ochiul prea mult, situaţie în care proba devine discutabilă. În glaucomul cu închiderea unghiului presiunea urcă la 30—40 mm Hg. Considerăm o creştere a presiunii oculare de peste 10 mm Hg ca fiind patologică, sau atunci cînd valoarea maximă a presiunii depăşeşte 35 mm Hg. Aceasta corespunde gonioscopic la o închidere a unghiului pe mai mult de jumătate din circumferinţă. Ourgaud consideră o creştere de +9 mm Hg ca fiind pozitivă pentru glaucomul cu unghi închis. Higgitt pe 122 ochi cu glaucom cu unghi închis dă o frecvenţă a testului pozitivă în 78% din cazuri cu o creştere medie a presiunii oculare de +16,2 mm Hg.

Tonografia completează datele tonometrice şi rezistenţa creşte în acelaşi timp cu creşterea tensiunii şi închiderea unghiului. Cînd testul la obscuritate devine pozitiv după o iridectomie antiglaucomatoasă, înseamnă că aceasta a fost insuficientă.

În glaucomul cu unghi deschis proba nu este specifică şi creşterile

Scanned with OKEN Scanner

presionale sînt determinate de variații de debit.

Testul are o valoare mai mică decît testul la homatropină și de aceea majoritatea autorilor preferă midriaza prin homatropină. El este de obicei asociat cu alte teste (testul cu apă, cu homatropină).

Testul la iluminare a ochiului

Testul la iluminare a ochiului este inversul testului la obscuritate și a fost preconizat de Morton Grant și P. A. Chandler. Se lasă bolnavul să stea o oră la o lumină puternică fără să privească aproape și să acomodeze. Lumina acționează astfel numai asupra pupilei și nu intervine acomodarea cristalinului. Pentru o mai mare eficiență se practică și tonografia. Testul are valoare numai cînd este pozitiv și tensiunea scade. Mioticele nu pot înlocui efectul iluminării deoarece ele acționează și asupra trabeculului și atunci rezultatele se interpretează cu dificultate.

Testul la homatropină

Testul la homatropină este cel mai vechi și cel mai frecvent utilizat. Midriaza homatropinică determină o alipire a rădăcinii irisului de fața posterioară a corneei cu declanșarea unei crize hipertensive. Se instilează într-un singur ochi homatropină 1–2% și se compară tensiunea oculară față de celălalt ochi. Pentru o interpretare corectă Weekers recomandă :

– stabilirea unei curbe tensionale cu o zi înainte ;

– două determinări ale tensiunii oculare cu 30′ înainte de probă ;

– determinarea presiunii oculare la 30, 60 și 90 minute după probă.

În ochiul normal și cînd unghiul este deschis testul nu are nici o valoare.

Fortin, Hruby, consideră că midriaticele pot acționa și asupra filtrării trabeculare. Paralizia mușchiului ciliar suprimă tracțiunea pe trabecul și canalul Schlemm diminuînd mărimea spațiilor de filtrare.

În glaucomul cu unghi închis testul se consideră pozitiv dacă tensiunea crește peste 35 mm Hg, sau dacă este o diferență mai mare de 10 mm Hg între un ochi și altul. De reținut că nu vom lăsa bolnavul să plece, pînă ce nu se normalizează tensiunea oculară cu pilocarpină și în caz că hipertensiunea se menține se vor administra inhibitori ai anhidrazei carbonice. Proba poate provoca un atac acut de glaucom și de aceea este contraindicată la bolnavii suspecți, la cei cu camera anterioară mică sau cu un atac la celălalt ochi în antecedente.

Testul lecturii

Testul lecturii este rar utilizat. Gradle (1931) recomandă ca subiectul să citească un text imprimat cu caractere mici. Se face înainte o primă determinare tonometrică și după 45

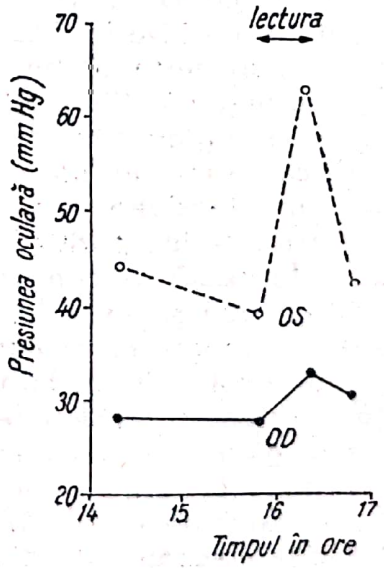

Fig. 126 – Testul lecturii (după A. Higgitt și R. Smith, 1955).

Scanned with OKEN Scanner

de minute o a doua. Se consideră că o creştere a tensiunii oculare cu 10–15 mm Hg este pozitivă (fig. 126). Creşterea tensiunii la suspecţii cu glaucom cu unghi închis este mai evidentă la persoanele tinere decît la presbiţi. Se produce o închidere a unghiului în timpul probei prin contracţia muşchiului ciliar în timpul acomodării şi prin modificarea de formă a cristalinului. La normali şi în glaucomul cu unghi deschis nu se produce nici o ascensiune tensională.

Testul la cafea

Preconizat de Ohm (1936) este cel mai plăcut pentru un glaucomatos. Subiectul ingeră o ceaşcă cu cafea ce conţine 150 ml adică 45 g cafea pură şi se urmăreşte creşterea presiunii oculare după 15, 30, 45 şi 60 de minute. Se mai poate administra subcutanat sau intravenos o fiolă de 0,20 g cofeină.

La normali absorbţia unei cești de cafea nu determină ascensiuni tensionale. La glaucomatoşi W. Leydhecker arată rezultate pozitive în 22,8% din cazuri cu creşteri peste 10 mm Hg în glaucomul cu unghi închis şi 12% rezultate pozitive în glaucomul cu unghi deschis. Dacă se iau în considerare creşterile de tensiune de peste 5 mm Hg testul devine pozitiv în 71% din cazuri. Nu există o concordanţă între testul cu apă şi testul la cafea, ceea ce demonstrează că mecanismul lor de acţiune este diferit. Faptul că frecvenţa creşterilor tensionale este mai mare în glaucomul cu unghi închis, presupune că ascensiunea tensională este dată de creşterea debitului ciliar prin mecanism de stimulare centrală. Ourgaud opiniază şi pentru o creştere a rezistenţei la scurgere. Indiferent de mecanismul de acţiune, consumul de cafea este dăunător la glaucomatoşi.

Teste de provocare în glaucomul cu unghi deschis

Mecanismul de acţiune al acestui grup de teste nu este totdeauna unic. Dar acţiunea lor majoră fiind creşterea rezistenţei trabeculare, ele au fost grupate în acest capitol.

Testul hidric

Schmidt (1929) a fost primul care a utilizat proba cu apă în diagnosticul glaucomului. Hidremia bruscă creşte debitul umoarei apoase. Emonctoriile parţial lezate în stadiul incipient al glaucomului cu unghi deschis constituie, pentru acest aport crescut, un obstacol mai mare decît emonctoriile normale. Rezultă o creştere anormală a volumului globului cu creşterea tensiunii oculare.

Proba comportă următorii timpi :

– două determinări ale presiunii oculare din jumătate în jumătate de oră înaintea probei ;

– ingestia unui litru de apă administrat în mai puţin de 5 minute (proba se practică de obicei dimineaţa) ;

– măsurarea tensiunii oculare la 15, 30, 45, 60 de minute de la sfîrşitul ingestiei. Ascensiunea tensională maximă este după 25–30 minute şi durează o oră şi jumătate.

O creştere de peste 8 mm Hg este probabil patologică, iar o creştere de peste 10 mm Hg este sigur patologică. La fel se consideră patologică o creştere a tensiunii oculare peste 30 mm Hg.

Cercetări ulterioare au arătat o acţiune complexă a testului cu apă. Becker (1959) pe 400 cazuri arată că 97% dintre subiecţi în cursul probei prezentau o reducere cu 30% a valorii coeficientului de rigiditate scleralã care de la valoarea medie de $0{,}0219 \pm 0{,}0042$ se modifică la $0{,}0181 \pm 0{,}0043$ (fig. 127).

Scanned with OKEN Scanner

Din această cauză tonometrul Schiötz indică o tensiune mai mică decît prin aplanație. Astfel în figura 128 curba superioară arată tensiunea oculară măsurată la aplano ;

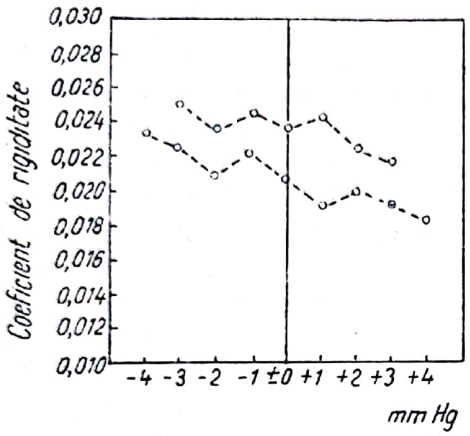

Fig. 127 — Scăderea rigidității în cursul probei cu apă. Curba superioară — ochi normal ; curba inferioară — ochi glaucomatoși (după Draeger).

cea medie la Schiötz, iar cea inferioară arată diminuarea rigidității sclerale în timpul testului.

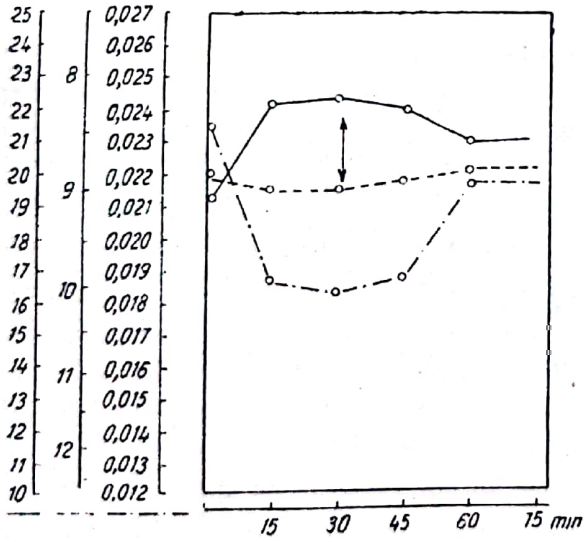

Fig. 128 — Scăderea rigidității sclerale în cursul probei cu apă (după Draeger).

Acest fapt explică diferența răspunsurilor pozitive găsită prin cele două metode. Această diminuare a rigidității sclerale se presupune că ar proveni dintr-o hidratare a scleroticei.

Pe ochiul glaucomatos valoarea tensiunii inițiale are o mare importanță. Dacă tensiunea oculară inițială este mai mică de 30 mm Hg procentul testului pozitiv este de 24,4%. Dacă tensiunea oculară depășește 30 mm Hg procentul testului pozitiv crește la 77%. (Ourgaud, 1961). Testul devine cu atît mai pozitiv cu cît papila este mai excavată și glaucomul mai avansat.

Testul cu apă este pozitiv atît în glaucomul cu unghi deschis cît și în cel cu unghi închis. Leydhecker (1955) dă ca frecvență 24,5% pentru glaucomul cu unghi deschis și 32,9% pentru cel cu unghi închis. Pentru Ourgaud testul este pozitiv în 32,9% în glaucomul cu unghi deschis și 80% în glaucomul cu unghi închis.

Ingestia de apă determină atît o creștere a debitului cît și o diminuare a facilității la scurgere cu aproximativ 10%. Creșterea debitului se evidențiază cu ușurință prin fluorometrie. Fluoresceina are o penetrație superioară în camera anterioară în timpul testului hidric. Bárány (1955) atribuie diminuarea filtrării unui edem al celulelor endoteliale de la nivelul trabeculului cu diminuarea spațiilor de filtrare și așa reduse în ochii cu glaucom incipient. Faptul că proba rămîne pozitivă o oră și jumătate de la ingestie, deci mai mult decît hemodiluția care a declanșat-o, arată modificări trabeculare. În glaucomul cu unghi închis se produce o închidere a unghiului predispus. O creștere a debitului de umoare apoasă determină un transport mai mare din camera posterioară în camera anterioară. În prezența blocajului pupilar această probă determină accentuarea sa, facilitînd astfel închiderea unghiului.

Un test negativ nu exclude posibilitatea unui glaucom, deoarece hemodiluția determinată de apă nu este

Scanned with OKEN Scanner

aceeaşi la toţi subiecţii. În cursul tratamentului medical sau chirurgical al glacomului, prezenţa testului pozitiv arată o decompensare a glaucomului.

Becker şi Christensen (1956) utilizează ca teste tonometria, tonografia şi proba cu apă care împreună uşurează diagnosticul glaucomului şi îl face pozitiv în 97% din cazuri (tabelul XIII).

TABELUL XIII

VALOAREA DIFERITELOR TESTE DE DIAGNOSTIC ÎN GLAUCOMUL CU UNGHI DESCHIS
(BECKER ŞI CHRISTENSEN, 1956)

Metoda	Glaucom cu unghi deschis (188 ochi)		Normali (175 ochi)	
	n	%	n	%
Po > 24 mm Hg	73	39	0	0
Test apă dT > 8 mm Hg	53	28	0	0
C < 0,20	120	64	11	6
Po/C ⩾ 100	133	71	3	2
Po/C ⩾ 100 după testul cu apă	182	97	2	1

Contraindicaţiile probei se reduc la insuficienţa hepatorenală, gastrectomizaţi, hipertensiune peste 20 mm Hg, coronarieni, persoane în vîrstă de peste 70 de ani.

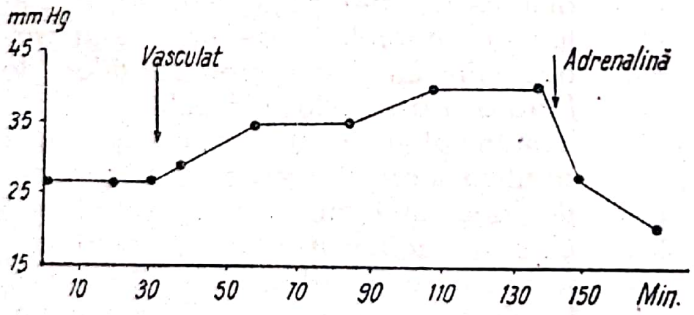

Fig. 129 – Creşterea tensiunii oculare după injecţie subconjunctivală cu vasculat (după W. Leydhecker, 1953).

Teste de provocare prin substanţe vasodilatatoare

Acţiunea substanţelor vasodilatatoare asupra presiunii oculare a fost observată iniţial de Bailliart şi Bollack (1921) care au menţionat că inhalarea de nitrit de amil determină o creştere a tensiunii oculare. Ulterior, creşteri presionale au fost obţinute prin injecţii subconjunctivale cu vasculat (sulfat de p-hydroxyphenylbutil-amino-etanol) care este un vasodilatator periferic şi priscol.

Creşterile de tensiune oculară sînt mai accentuate la glaucomatoşi decît la normali şi au fost atribuite pe rînd scăderii debitului secretor, creşterii presiunii venoase episclerale şi creşterii rezistenţei. Venele apoase se încarcă cu sînge, fapt care arată un obstacol în scurgerea umoarei apoase. Stepanik (1958) măsoară presiunea în venele episclerale înainte şi după administrarea substanţelor vasodilatatoare şi o găseste crescută de la 8,4 la 11 mm Hg. R. Etienne crede că există un edem al fibrelor de colagen la nivelul trabeculului care determină o creştere a rezistenţei la scurgere în cursul probei.

Testul de provocare prin vasculat

Testul de provocare prin vasculat a fost utilizat de Leydhecker (1953). Ca tehnică : după tonometrizarea ochiului se administrează subconjunctival 0,2 cm^3 xilină apoi 3 minute mai tîrziu 1 cm^3 vasculat şi după 60, 90 şi 120 de minute se fac tonometrizări. Creşterea tensiunii oculare începe după 10 minute şi se menţine ridicată timp de 1–2 ore. O creştere de peste 10 mm Hg este considerată pozitivă pentru glaucomul cu unghi deschis (fig. 129). Proba este pozitivă în 75% din cazuri de glaucom incipient. Tensiunea poate fi scăzută prin instilaţii de adrenalină.

Scanned with OKEN Scanner

Testul de provocare cu priscol

Testul de provocare cu priscol se face prin injectarea de 1 ml priscol subconjunctival. Tensiunea oculară este maximă după 15 minute de la administrare și se menține 90 de minute. Proba este pozitivă atunci cînd există o creștere a tensiunii oculare cu 10 mm Hg sau o diferență de 10 mm Hg între un ochi și altul. Testul este pozitiv însă într-un procent mai mic (numai 35%) din cazuri.

Testul la corticosteroizi

Mc. Lean (1950) este primul care a menționat calitățile hipertensive ale cortizonului și ACTH. Urmează apoi lucrările lui Linner (1957) și publicații asupra glaucomului produs prin cortizon de Armaly (1963). Becker (1963) studiază răspunsurile oculare la corticoizi, administrați local pe grupe de populații normale.

Tehnică. Se utilizează betametazon 0,1% sau dexametazon 0,1% în instilații, de 3–4 ori pe zi timp de 3–6 săptămîni ; instilațiile sînt oprite dacă tensiunea oculară crește peste 31 mm Hg. Ochiul testat este în general cel drept, ochiul stîng servind de martor. Săptămînal se face un control tonografic și al cîmpului vizual atît în timpul testului cît și 1–2 săptămîni după întreruperea instilațiilor.

Rezultate. La normali se constată o creștere de 1,6–3,6 mm Hg și de 11 mm Hg la cei predispuși la glaucom.

Armaly consideră trei feluri de răspunsuri (fig. 130 sus) :

– grupa 1 (Δ TO$<$6) cu puncte perfect aliniate corespunzînd unei distribuții gaussiene ;

– grupa 2 (Δ TO$\geqslant$6) unde se constată o deviație la nivelul valorilor ridicate. Dacă se elimină din grupa 2 subgrupa 2 b (Δ TO$\geqslant$16) se găsește pentru subgrupa rămasă, 2 a (Δ TO între 6–16 mm Hg) o distribuție gaussiană.

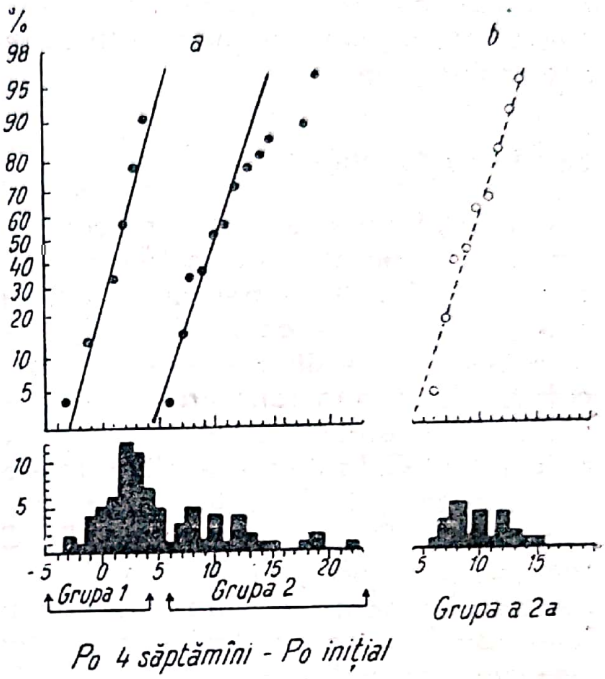

Fig. 130 – Distribuția răspunsurilor presionale (după Armaly, 1966).

În figura 130 jos, histograma arată o distribuție a întregului eșantion cu discontinuități între +6 și +16 mm Hg.

Atunci cînd se practică testele la corticosteroizi locali pe același subiect și în aceleași condiții Becker și Podos (1974) constată că răspunsul poate fi diferit de la un test la altul. Procentul de concordanță este :

60% pentru răspunsurile pînă la 20 mm Hg ;
70% pentru răspunsurile de la 20–31 mm Hg ;
88% pentru răspunsurile peste 31 mm Hg.

Acțiunea corticosteroizilor la nivelul ochiului

Creșterea debitului

În tot timpul testului se constată o corelație pozitiv liniară între valoarea debitului (F) calculată prin me-

Scanned with OKEN Scanner

toda tonografiei şi valorile presiunii oculare. Armaly consideră că ascensiunile tensionale sînt date numai de creşterea debitului şi nu de diminuarea facilităţii (C). Pentru Bárány variaţiile lui F calculate prin metoda tonografică nu sînt decît aparente. Ele dispar atunci cînd se ţine seama de pseudofacilitate.

Scăderea facilităţii

Becker (1965) arată că o creştere a presiunii oculare se însoţeşte de o diminuare a facilităţii, pentru o creştere medie a tensiunii de 3,6 mm Hg diminuarea facilităţii este cu 0,06. Calcularea lui F prin tonografie este expusă la aceleaşi erori însă ca şi calculul lui C, fapt care explică datele contradictorii ale diferiţilor autori. Valoarea lui C şi a raportului Po/C prezintă o distribuţie gaussiană înaintea testului, pentru ca după test numai în grupa I să se menţină o corelaţie pozitivă între valoarea iniţială a lui C şi cea finală. În grupa a II-a nu mai există această corelaţie şi scăderea facilităţii este constantă numai în 50% din cazuri. Armaly găseşte în 45% din cazuri şi modificări de cîmp vizual începînd din a doua săptămînă. Recuperarea cîmpului vizual este mai lentă decît normalizarea tensiunii.

Factori care influenţează testul

Răspunsul presional local este în funcţie de factori care ţin de subiect sau de preparatul corticoid administrat.

Factorii care ţin de subiect pot fi astfel sistematizaţi :

– subiecţii normali răspund într-o treime din cazuri la corticoizi locali cu o creştere a tensiunii oculare ⩾ 6 mm Hg. Acest răspuns hipertonic creşte progresiv cu durata de aplicare pînă la un anumit nivel, deasupra căruia hipertonia se menţine în platou :

– factori ereditari şi anume subiecţii cu răspuns peste 6 mm Hg sînt genetic predispuşi la glaucom ;

– afecţiuni oculare şi generale. Subiecţii purtători ai unui glaucom cu unghi deschis cu raportul Po/C>100 după proba cu apă, miopia forte, sindromul de dispersie pigmentară, pseudoexfolierea capsulară, diabetul fără retinopatie sînt mai sensibili la corticosteroizi ;

– rolul tratamentului antiglaucomatos. Hipertensiunea cortizonică este sensibilă la tratamentul antiglaucomatos la fel ca şi glaucomul cu unghi deschis. Hipertensiunea cortizonică apare fără simptome obiective pe un ochi glaucomatos echilibrat prin tratament medical sau chirurgical.

Factori care ţin de corticoidul administrat

Factorii care ţin de corticoidul administrat pot fi astfel sistematizaţi :

– frecvenţa de aplicaţie este direct proporţională cu creşterea tensiunii ; pentru instalarea tensiunii este necesară o perioadă de 4 săptămîni ;

– calea de administrare pentru instalarea tensiunii : glaucomul se instalează mai repede dacă corticoidul este administrat subconjunctival sau intratenonian. Administrarea generală face ca glaucomul să apară după 1–2 ani ;

– concentraţia substanţei. Răspunsul presional este cu atît mai mare cu cît concentraţia este mai ridicată. Aşa se explică diferenţa de timp între administrarea locală şi generală ;

– vehiculul administrat acţionează asupra pătrunderii corticoidului în ochi şi influenţează răspunsul ;

Scanned with OKEN Scanner

— acțiunea hipertonizantă este cu atît mai mare cu cît acțiunea antiinflamatorie este mai mare.

În ultimul timp se caută corticoizi cu acțiune slab hipertonizată ca me-

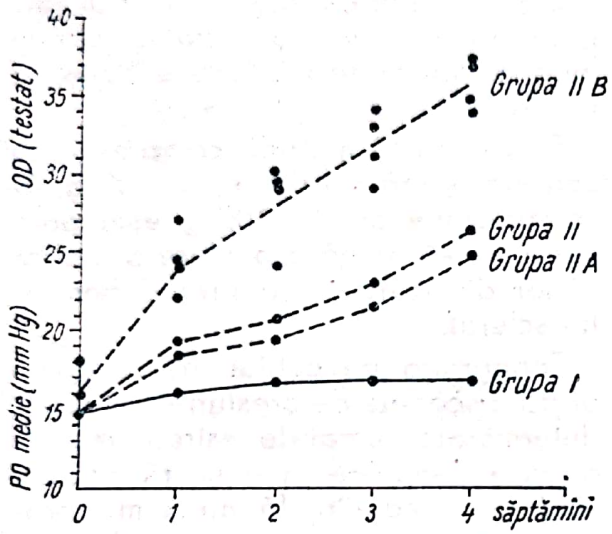

Fig. 131 — Creșterea tensiunii oculare după instilații de betametazon. Grupa I cu creșteri pînă la 6 mm Hg ; grupa II cu creșteri peste 6 mm Hg cu 3 subgrupe diferite genetic (Armaly și Becker).

drisolul, tetrahidrotriamcinolonul, fluorometanolul. Aceștia au acțiune antiinflamatorie de 25–50% mai mare decît hidrocortizonul, dar cu acțiune hipertensivă slabă (tabelul XIV).

TABELUL XIV

PRESIUNEA OCULARĂ LA PERSOANE SENSIBILE LA CORTICOIZI
(FAIRBAIRN ȘI IRVINE, 1971)

Substanță administrată	Durata administrării în săptămîni	Creșteri tensionale %
Înainte de corticoizi	—	15,1
Betametazon 0,1%	6	22,6
Fluorometanol 0,25%	11	16,8
Fluorometanol 0,1%	11	15,1

Probe de stază venoasă

Testul de decubit

Köllner (1916) a arătat că presiunea oculară crește atunci cînd subiectul trece din poziția șezîndă în poziție culcată. Thiel (1925) și Wagner (1925) utilizează ca probă de diagnostic în glaucom poziția de decubit. Ca tehnică subiectul este culcat, pe un plan înclinat la 30° cu capul mai jos. O creștere de 6 mm Hg se consideră patologică. S. Komoto a redus înclinarea la 12° timp de 15 minute și „a umanizat astfel proba". Pe ochiul normal tensiunea crește puțin. Radnöt (1943) arată ascensiuni tensionale pînă la 5 mm Hg. Pe ochiul glaucomatos Tessier (1930) observă o creștere a tensiunii de +6 mm Hg. Testul este pozitiv în glaucomul cu unghi deschis în 83,3% din cazuri.

Creșterea presiunii oculare este secundară creșterii presiunii venoase episclerale. Testul fiind incomod nu a intrat în practica curentă.

Testul de compresiune a jugularei

Același mecanism de creștere a tensiunii oculare poate fi obținut prin compresiunea directă a celor două jugulare. Este o probă ușoară ce nu necesită aparate speciale. A fost inițiată de R. Thiel care comprimă jugularele cu două pernuțe menținîndu-le pe loc o oră sau o oră jumătate. În 1929 Schoenberg utilizează manșeta aparatului de tensiune pentru compresiunea jugularelor. Ca tehnică se măsoară tensiunea oculară înainte de compresiune. Se crește presiunea în manșetă la 45 mm Hg și se menține un minut, sau se efectuează o presiune de 30 mm Hg timp de 10 minute. Se măsoară din nou tensiunea oculară și se deschide valva manșetei.

Pe ochiul normal Leydhecker găsește o creștere tensională de 2,2 mm Hg ±

Scanned with OKEN Scanner

1,8 mm Hg. O creştere de + 7 mm Hg sau o diferenţă de 9 mm Hg între cei doi ochi trebuie interpretată ca patologică.

În glaucom, creşterile tensionale au fost pînă la 18 mm Hg. Leydhecker practică 229 testări pe 130 de ochi şi ajunge la concluzia că proba are o slabă valoare diagnostică. În glaucomul cu unghi deschis el găseşte testul pozitiv în numai 7% din cazuri, iar în glaucomul cu unghi închis în 31,4%.

Teste de compresiune ale globului ocular

Tensiunea oculară coboară atunci cînd se efectuează o compresiune pe globul ocular. Polak Van Gelder (1911) a menţionat primul că în ochiul glaucomatos, scăderea presiunii este mai mică decît în ochiul normal şi că această scădere este direct proporţională cu volumul de umoare apoasă eliminată din ochi.

Compresiunea globului ocular se poate face cu tonometrul Schiötz încărcat cu diferite greutăţi, cu diferite dinamometre, sau cu ventuza de suctiune. Compresiunea globului ocular produce un efect de masaj. Normal, volumul de lichid care intră în ochi este egal cu volumul care iese din ochi într-o perioadă de timp şi datorită acestui fapt presiunea oculară rămîne constantă şi nu prezintă decît uşoare oscilaţii.

Dacă se exercită pe ochi o presiune externă, atunci presiunea intraoculară creşte în funcţie de presiunea exercitată, de tensiunea iniţială a ochiului şi de elasticitatea scleralâ. Dacă presiunea externă se exercită mai mult timp, este eliminată din ochi o cantitate mai mare de umoare apoasă decît se produce şi atunci presiunea intraoculară scade. Umoarea apoasă care iese din glob este aceea care face să scadă tensiunea oculară, deoarece atunci cînd se exercită presiunea pe globul ocular se constată creşterea conţinutului clar din venele apoase. Scăderea presiunii oculare este iniţial rapidă prin ieşirea sîngelui din ochi, apoi lentă pe măsură ce se elimină umoarea apoasă.

Dacă compresiunea este mai importantă, tensiunea oculară scade mai mult deoarece se produce o ischemie a corpului ciliar.

Prin această metodă compresiunea cea mai bună este în jur de 40 g. O compresiune de 80–100 g este prea mare şi determină o blocare a tuturor căilor de scurgere la nivelul peretelui scleral.

Tonografia pe ochiul de cadavru arată o scădere de presiune mai mică, determinată numai de ieşirea umoarei apoase deoarece în această situaţie sîngele nu mai circulă, nu se mai produce prima scădere bruscă de tensiune şi nu se mai secretă umoare apoasă.

Testul Blaxter

Blaxter (1953) consideră că este important a se înregistra scăderea tensiunii oculare în timpul exercitării presiunii şi nu la sfîrşit.

Ca tehnică se aplică pe ochiul drept tonometrul Schiötz încărcat cu greutatea de 15 g şi ţinut cu mîna stîngă. Cu mîna dreaptă se face o compresiune de 50 g cu oftalmodinamometrul Bailliart timp de 4 minute. Se notează tensiunea oculară înainte de aplicarea oftalmodinamometrului (A), după aplicarea oftalmodinamometrului la 10–15 secunde atunci cînd sîngele este eliminat din reţeaua uveală (B), după 4 minute de compresiune (C) şi după ridicarea oftalmodinamometrului (D) (fig. 132).

Punctul D corespunde sfîrşitului compresiunii cînd sîngele revine în reţeaua uveală.

Scanned with OKEN Scanner

Cînd o presiune externă este aplicată pe ochi tensiunea oculară crește (B) față de lectura inițială (A). Apoi ea coboară la început rapid, apoi mai lent. Experiențe efectuate pe animale

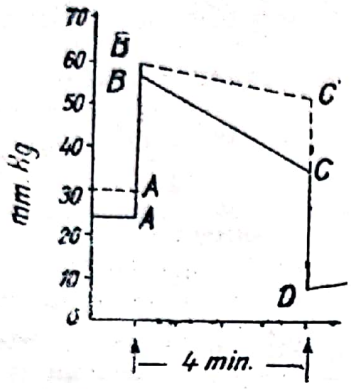

Fig. 132 — Testul de compresiune al globului ocular la normal (linia continuă) și în glaucomul cu unghi deschis (linia punctată). După Blaxter, (1953).

arată că scăderea rapidă este determinată de expulsia sîngelui în timp ce scăderea lentă și progresivă este determinată de eliminarea umoarei apoase. Cînd compresiunea încetează tensiunea are o valoare mai mică decît cea inițială (C). Ea scade la început prin influx sanguin, apoi mai lent prin influx apos (D). Blaxter nu ia în considerare scăderea inițială rapidă (A) și nici revenirea tensională de la sfîrșit (D).

Ca principiu, cantitatea de umoare apoasă expulzată în acest timp este singurul factor responsabil de scăderea presiunii. Pentru a înregistra modificările de presiune în timp ce se efectuează o compresiune externă pe ochi se utilizează simultan două instrumente : tonometrul Schiötz și dinamometrul. La 15 g provenind de la tonometrul Schiötz se adaugă presiunea dinamometrică de 50 g deci în total o compresiune de 65 g. Blaxter a ales în final o valoare optimă de 40 g cu care obține cel mai bine o separare a subiecților normali de glaucomatoși.

Scăderea presională pentru un volum egal de umoare apoasă eliminată este mai importantă cînd tensiunea inițială este înaltă decît atunci cînd ea este joasă. Aceasta deoarece Blaxter compară numai lectura B și C. Pentru a compara la un ochi cu altul, procentul de scădere tensională utilizează formula :

$$OF = \frac{(B - C) \cdot 100}{B}$$

în care : OF este fracțiune de eliminare (outflowfraction) și reprezintă umoarea apoasă ce se elimină. Astfel se poate aprecia mai bine capacitatea de drenaj a ochiului. Valoarea medie a lui OF este de 34 ; valori inferioare lui 29 sînt suspecte de leziuni trabeculare, iar valori sub 25 sînt sigur anormale cu leziuni trabeculare.

În glaucomul cu unghi deschis valoarea lui OF este în 88% din cazuri mai mică de 29 și în 73% sub 25.

În glaucomul cu unghi închis valoarea lui OF este sub 29 în 74% din cazuri și sub 25 în 62% (Blaxter).

În glaucomul absolut testul este pozitiv în 100% din cazuri.

Blaxter a confecționat tabele care să servească pentru calculul rapid al rezultatelor după 4 minute de compresiune. Zona hașurată delimitează limitele între normal și patologic (fig. 133).

Testul este utilizat în special în glaucomul cu unghi deschis. În glaucomul cu unghi închis compresiunea exercitată în urma corpului ciliar poate deplasa înainte diafragmul irido-cristalinian și dacă unghiul este îngust se poate bloca.

Textul lui Blaxter apreciază capacitatea de drenaj a ochiului mai bine decît prin tonografie, deoarece compresiunea globului este mai importantă și determină o jenă mai mare în drenarea umoarei apoase. Testul vine

Scanned with OKEN Scanner

să completeze astfel în parte inconvenientele tonografiei. Se poate testa corect eficienţa unei intervenţii chirurgicale în special în operaţiile filtrante

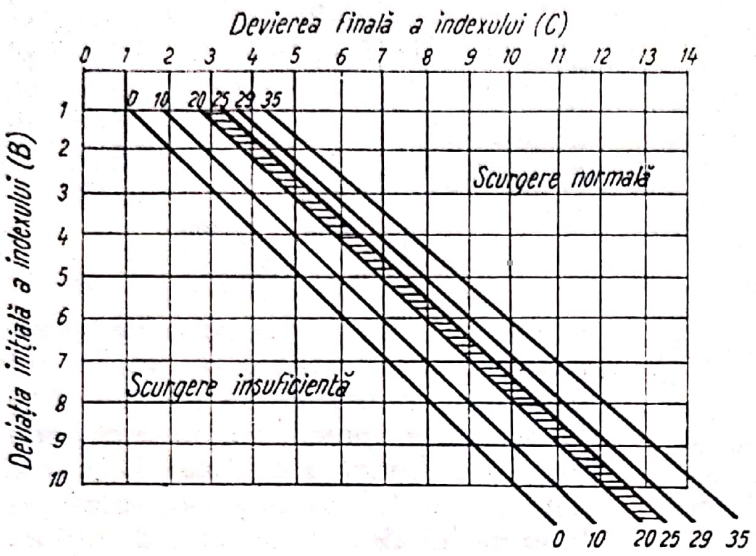

Fig. 133 — Tabelele lui Blaxter pentru separarea normalilor de glaucomatoşi.

protejate unde se apreciază filtrarea umoarei apoase. La fel el poate fi utilizat pentru aprecierea filtrării în cursul tratamentului cu miotice.

Teste tonografice

Utilizează aceeaşi tehnică tonografică, dar calculul coeficientului facilităţii la scurgere este diferit. Aici timpul de menţinere al tonometrului pe ochi diferă în funcţie de autor.

Ca metodă în tonografie coeficientul de facilitate la scurgere este obţinut prin formula :

$$C = \frac{\Delta V}{Pt_{medie} - Po - \Delta Pv} \times \frac{1}{t}$$

în care :

C=coeficient de facilitate la scurgere exprimat în $mm^3/mmHg/mn$;
ΔV=modificare de volum a globului în mm^3 ;
Pt_{medie} =media presiunii tonometrice în mmHg ;
Po=presiunea oculară înainte de aplicarea tonometrului ;
ΔPv=modificări ale presiunii episclerale cînd tonometrul este aplicat pe ochi ;
t=timpul în minute.

Pentru calculul coeficientului C′ dat prin testul tonografic se utilizează formula :

$$C' = \frac{\Delta v'}{\frac{Pt'_1 + Pt'_2}{2} - Po' - Pv'} \times \frac{1}{t}$$

în care :

C′ = coeficientul de facilitate dat prin teste tonografice ;

Pt'_1 =presiunea tonometrică la începutul efectuării testului (al doilea minut de la aplicarea tonometrului) ;

Pt'_2 = presiunea tonometrică la sfirşitul efectuării testului (al 6–7-lea minut de la aplicarea tonometrului) ;

P′o = presiunea oculară în al 2–3–lea minut de la aplicarea tonometrului, deci modificată.

$\Delta v'$ =modificarea volumului globului de la începutul la sfirşitul testului ;

$\Delta Pv'$ =modificarea presiunii venoase episclerale ;

t=timpul în minute.

Coeficientul C′ indică deci cîţi mm^3 de umoare apoasă au ieşit afară din glob printr-o compresiune de 1 mm Hg ce se exercită timp de un minut. Se indică prin C'_{3-7} sau C'_{2-6} intervalul de timp ales pentru test de la aplicarea tonometrului, în minute.

În timpul testului tonografic se face o adevărată tonografie dar C′ diferenţiază mai bine ochii normali de cei cu glaucom.

Leydhecker (1958) practică testul tonografic timp de 5–7 minute. Pt'_1 şi v'_1 reprezintă deviaţia acului tonometrului la 3 minute şi Pt'_2 şi v'_2 la 7 minute.

El nu ia Po, adică presiunea dinaintea aplicării tonometrului, ci P′o care reprezintă presiunea în cel de al 3-lea minut. Coeficientul obţinut este indicat prin simbolul $C_{L\,3-7}$. Acest coefi-

Scanned with OKEN Scanner

cient permite mai bine separarea ochilor normali de cei cu glaucom.

Utilizînd această tehnică R. Sampaolesi și Reca (1959) ajung la rezultate asemănătoare (tabelul XV). Ei obțin diagnosticul glaucomului în 85% din cazuri cu testul tonografic (C'_{3-7}) în timp ce prin determinarea facilității la scurgere (C_{0-4}) acest diagnostic se poate stabili numai în 65% din cazuri.

TABELUL XV

DIAGNOSTICUL GLAUCOMULUI PRIN TESTUL TONOGRAFIC
(R. SAMPAOLESI ȘI RECA, 1959)

Coeficientul	Ochi normali	Ochi probabil cu glaucom	Ochi cu glaucom
C_{0-4}	0,31	0,20	0,16
$C'L_{3-7}$	0,17	0,10	0,05
Po/C	52	103	137
$P'o/C_{T.\,3-7}$	57	119	165

Pentru ei raportul P'_0/C'_{3-7} permite un diagnostic în 90% din cazuri în timp ce Po/C nu reușește decît în 77,6%. De aici superioritatea acestui test.

Testul compresiunii prin ventuza de sucțiune

Rosegren (1934) utilizează ventuza de sucțiune în care crează o presiune negativă de −50 mm Hg capabilă de a bloca orice ieșire de umoare apoasă din glob la nivelul venelor episclerale. Ventuza poate fi utilizată atît în calculul debitului umoarei apoase cît și pentru excreție.

Ventuza de sucțiune este un con din material plastic cu diametrul interior de 12 mm. Aceasta permite o bună adaptare pe globul ocular. Un diametru mai mic face ca ventuza să comprime corneea cu efect de masaj, iar unul mai mare de 12 mm nu provoacă o compresiune suficientă pe venele apoase și compresiunea se face și pe circulația arterială. Vidul este obținut prin aspirare prin intermediul unei coloane de mercur.

Ca principiu de acțiune, înconjurînd limbul prin vidul pe care-l formează, ventuza face compresiunea pe venele apoase și împiedică drenajul în afara globului ocular. Presiunea negativă de −50 mm Hg obstruează căile de scurgere fără a influența secreția. O presiune sub −25 mm Hg nu mai face o bună aderență, iar o presiune mai mare de −75 mm Hg determină un stop secretor.

Ericson (1958) a calculat că −50 mm Hg crează o presiune de −28 mm Hg în aria limbică. Această presiune blochează excreția dar nu și circulația arterială. Ea trebuie să fie superioară lui Po. Dacă Po este mai mare de 28 mm Hg atunci umoarea apoasă părăsește ochiul sub ventuză și metoda nu mai oferă date exacte.

După un timp de compresiune de 15 minute ochiul se umple cu umoare apoasă dar nu se mai poate goli și astfel tensiunea oculară crește. Creșterea tensiunii oculare este de pînă la +15 mm Hg la normali și peste +20 mm Hg la glaucomatoși. Revenirea la normal se face în 15–30 minute la normali și 35–70 minute la glaucomatoși. Aceasta datorită faptului că ochiul cu glaucom evacuează mai lent surplusul de umoare apoasă din cauza obliterării parțiale a căilor de scurgere.

Critica metodei. Pentru o depresiune de −50 mm Hg timp de 15 minute creșterea presiunii variază cu Po :

– pentru Po de 17 mm Hg creșterea tensională este de 29 mm Hg ;

– pentru Po de 30 mm Hg ventuza crește tensiunea la 39 mm Hg.

Deci criteriile tensionale trebuie să țină seama de Po inițial. Apoi, nu

Scanned with OKEN Scanner

există certitudinea că toate vasele episclerale sînt comprimate. Aria de aplicare a inelului cuprinde un teritoriu tributar arterei ciliare anterioare care vascularizează și corpul ciliar și irisul. Hipertensiunea oculară provocată artificial influențează totuși secreția fiziologică.

Detalii asupra acțiunii ventuzei de sucțiune sînt reluate în măsurarea debitului si a facilității la scurgere.

Tehnica lui E. M. Evans și M. Klein utilizează ventuza sclerală Kukan cu diametrul de 13 mm care lasă liberă corneea. Se creează un vid de −150 mm Hg care produce o creștere a tensiunii oculare egală cu o compresiune dinamometrică de 50 g ca în testul Blaxter. Se determină Po. Se aplică ventuza și se creează vid de −150 mm Hg. Se aplică din nou tonometrul și se crește tensiunea (lectura B). Se crește vidul la −165 mm Hg timp de 4 minute pentru a se realiza o compresiune asemănătoare cu cea realizată de Blaxter care utilizează

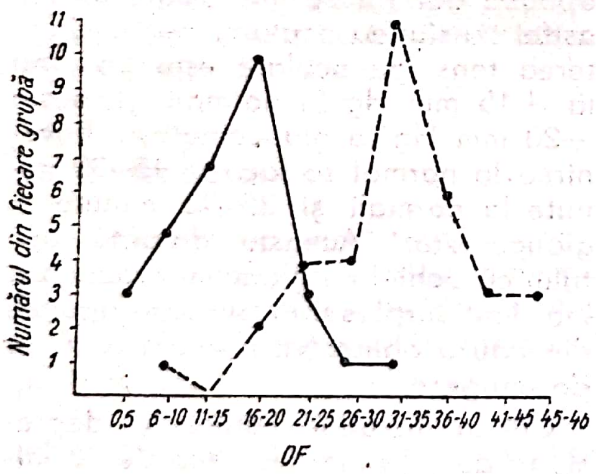

Fig. 134 — Debitul de eliminare la normali (linia continuă) și glaucomatoși (linia punctată), după E. M. Evans și M. Klein (1960).

simultan tonometrul Schiötz și dinamometrul (150+15). Se reduce vidul la 150 mm Hg după al 4-lea minut și se aplică din nou tonometrul (lectura C). Calculul este identic ca în testul Blaxter :

$$OF = \frac{100\,(B - C)}{B}$$

Fracțiunea de eliminare (OF) egală sau inferioară cifrei de 20 constituie un argument în favoarea glaucomului. Fracțiunea de eliminare mai mare de 25 arată o facilitate la scurgere normală (fig. 134).

Combinarea mai multor teste de provocare

Testul presor la rece

Bloomfield și Lambert (1945) arată că introducerea mîinii în apă cu gheață face să crească tensiunea oculară.

Se măsoară tensiunea oculară, apoi se așază mîna în apă rece cu gheață la o temperatură de 0–4°. După un minut, înainte de a se retrage mîna se face a doua tonometrie. Ridicarea tensiunii oculare este de +4 mm Hg la normali. La glaucomatoși tensiunea oculară crește mai mult. Mecanismul de creștere a tensiunii oculare este ipotetic și Magitot l-a atribuit unei excitații centrale talamice.

Testul este infidel și nu are valoare practică ; de aceea a fost încercat și combinat cu alte teste.

Testul labilității vasculare și compresiunea jugularelor

Este combinarea celor două teste. În timpul cît se face compresiunea jugularelor cu presiunea manometrică de 45 mm Hg subiectul ține mîna în apă cu gheață. Thomassen și Leydhecker utilizează o compresiune de 45 mm Hg în timp ce Bloomfield, Sugar, Kronfeld utilizează o compresiune de 60 mm Hg.

Prin aceste două teste combinate se obține o creștere tensională. Se consideră ca patologică o tensiune diferențială de 10 mm Hg sau ascensiuni tensionale peste 30 mm Hg. Pe

Scanned with OKEN Scanner

ochiul glaucomatos pozitivitatea este de numai 8,7% în glaucomul cu unghi deschis și 20% în glaucomul cu unghi închis (Leydhecker, 1965).

Compararea celor două teste făcută de Leydhecker (1955) arată o superioritate a testului de compresiune jugulară în glaucomul cu unghi închis și a testului de labilitate vasculară în glaucomul cu unghi deschis. În tabelul XVI în triunghiul superior se indică procentajul răspunsurilor pozitive obținute prin testul de compresiune jugulară, iar în triunghiul de jos cele cu testul de labilitate (tabelul XVI).

TABELUL XVI

COMPARAREA REZULTATELOR POZITIVE PRIN TESTUL DE LABILITATE ȘI COMPRESIUNE JUGULARĂ

Forme de glaucom	Număr ochi	Răspunsuri pozitive		
		Probabile %	Sigure %	Total %
unghi deschis	72 / 46	4,2 / 6,5	2,8 / 2,3	7 / 8,7
unghi închis	51 / 40	11,8 / 10	19,5 / 10	31,4 / 20
Total	130 / 86	8,5 / 8,1	9,2 / 5,8	17,7 / 13,9

Rezultatele diferă mult de la un autor la altul în testul de compresiune jugulară din cauza conformației anatomice diferite a gîtului și a tonicității musculaturii cervicale. Atunci cînd mușchii sînt relaxați în timp ce se comprimă jugulara se comprimă și carotida și se produce o excitare a sinusului carotidian. De aceea s-a încercat compensarea acestui efect cu introducerea mîinii în apă rece.

Asocierea probei cu apă cu testul de labilitate

Sugar (1948) combină aceste două probe de provocare. El practică testul cu apă și după 30 de minute de la ingestia lichidului face testul de labilitate. Ridicarea tensională astfel obținută este mai mare. El consideră ca patologică o tensiune diferențială de 11 mm Hg și un nivel tensional de peste 39 mm Hg. Testul dă un răspuns pozitiv în 37% din cazuri.

Alegerea testului de provocare este în funcție de stadiul și forma glaucomului. Ele sînt utilizate atît în scop diagnostic cît și pentru urmărirea unui tratament medical dar mai ales chirurgical.

În glaucomul cu unghi deschis cel mai bun test este cu vasculat (74% răspunsuri pozitive), dar testul este greu acceptat de bolnavi. Leydhecker utilizează succesiv următoarele teste : testul cu apă, priscol, cofeină, vasculat, cu pozitivitate de 87%.

A. Ourgaud, R. Etienne și Vola utilizează compresiunea globului ocular, asociată cu testul hidric cu pozitivitate tot de 87%.

În glaucomul cu unghi închis R. A. Kirsch (1965) trece în revistă mecanismele de închidere ale unghiului și efectuează dilatarea pupilei, apoi creșterea blocajului pupilar relativ prin miotice sau alt medicament, stres spontan sau artificial, congestia uveei și turgescența corpului vitros. Pentru aceasta recomandă un triplu

Scanned with OKEN Scanner

test : midriază, ingestie cu apă urmată de mioză cu pilocarpină 4%. El instilează midriatice pînă ce pupila ajunge la 5,5–6 mm, după care face tonometrie şi gonioscopie ; apoi administrează un litru de apă şi repetă tonometria şi gonioscopia ; face instilaţie cu pilocarpină 4% la 5 minute interval. Cînd pupila ajunge la 0,5 mm face din nou tonometrie. O creştere de peste 10 mm pentru el este un test pozitiv şi practică iridectomie. În cazuri negative administrează şi ACTH care reţine apa şi sarea prin eliberare de corticosteroizi.

În glaucomul cu unghi închis probele de provocare impun mai multă prudenţă. Ele nu se vor face pe ochi ultim atunci cînd celălalt ochi a avut un atac acut de glaucom şi se preferă o iridectomie profilactică. Unii autori optează pentru un pansament ocular timp de o oră şi instilaţii cu homatropină.

Un test ideal de provocare nu există şi numărul lor mare arată că nici unul nu este sigur şi cu rezultate pozitive 100%. Acelaşi test poate fi negativ într-o zi şi pozitiv în alta şi de aceea testele de provocare atunci cînd sînt negative trebuie repetate. De reţinut că deşi de multe ori ochiul prezintă unghiul camerular îngust, iar celălalt a fost pierdut prin atac acut de glaucom utilizarea chiar a unor teste multiple nu determină ascensiuni tensionale.

În urmărirea diferitelor rezultate terapeutice pentru aprecierea filtrării testul de compresiune Blaxter şi testele tonografice sînt preferate.

TABELUL XVII

REZULTATUL DIFERITELOR PROBE DE PROVOCARE ÎN GLAUCOM
(DUPĂ W. LEYDHECKER, 1955)

Test utilizat	unghi deschis %	unghi închis %
Labilitate	8,7	20
Compresiune jugulară	7	31,4
Cofeină	12,2	22,8
Apă	28,7	38,9
Homatropină	14,6	41
Priscol	50	63,4
Vasculat	74,2	57,7

Din studiul testelor de provocare rezultă o serie de măsuri care este necesar să fie cunoscute şi respectate de pacienţii cu glaucom :

— să nu poarte cravată şi gulere strîmte în jurul gîtului care pot împiedica circulaţia venoasă de întoarcere şi stînjeni scurgerea umoarei apoase. De multe ori tensiunea oculară coboară atunci cînd bolnavul se desface la gît ;

— să nu efectueze munci care-i obligă să stea mult timp cu capul în jos, cum ar fi munca în grădina de legume ;

— să nu întrebuinţeze apa rece la spălatul rufelor, etc. ;

— să nu ingereze cantităţi mari de lichid, în special înainte de culcare ;

— să nu bea cafea ;

— alcoolul nu este interzis şi în cantitate mică ca şi tutunul nu este nociv, dimpotrivă are rol sedativ.

Scanned with OKEN Scanner

partea a doua

CLINICA HIPERTENSIUNII INTRAOCULARE

Scanned with OKEN Scanner

XIX

Clasificarea glaucoamelor

Dat fiind variabilitatea mare a formelor patogenice, a stadiilor evolutive și a gradului de compensare, o clasificare a glaucoamelor rămîne dificilă. Este necesar de aceea adoptarea unor criterii de bază fundamentale și plecînd de la acestea să se introducă criterii secundare care să permită încadrarea tuturor formelor într-o schemă unitară (P. P. Vancea, 1974).

Criteriul genetic împarte glaucoamele în congenitale și căpătate. Dar prin noțiunea de congenital se înțelege practic glaucomul congenital precoce și tardiv. Se știe că și în glaucoamele adultului există un element genetic care nu trebuie neglijat.

Criteriul etiologic împarte glaucoamele în primitive și secundare. În formele primitive conduita terapeutică trebuie să se adreseze ambilor ochi chiar dacă glaucomul se manifestă unilateral pe cînd în cel secundar este limitat la un singur ochi. Dar și aici există forme intermediare cum este glaucomul din exfolierea senilă a uveei și glaucomul pigmentar.

Criteriul patogenic este bazat pe ecuația fundamentală a lui Goldmann care împarte glaucoamele în glaucoame prin creșterea rezistenței la scurgere, glaucoame prin hipersecreție și glaucoame prin creșterea presiunii venoase episclerale. Este teoretic bună dar practic inaplicabilă deoarece glaucoame prin hipersecreție nu se întîlnesc în practică, iar cele prin creșterea presiunii episclerale sînt extrem de rare.

Criteriul tonografic este de fapt tot un criteriu patogenic. El are valoare numai în glaucomul cu unghi deschis pentru că în cel cu unghi închis, cu o tensiune de exemplu de 90 mm Hg rezistența se apropie de infinit. În glaucomul cu unghi deschis tonografia împarte glaucoamele în forme cu rezistență crescută și cu rezistență normală. Tonografia poate aduce relații utile în glaucomul potențial (stadiul O) dar ea prezintă încă impreciziuni de tehnică și nu poate constitui o metodă utilizabilă practic.

Criteriul gonioscopic adoptat de Weekers (1959), iar mai tîrziu de Becker și Schaffer (1965) este criteriul de bază utilizat în clasificarea glaucoamelor. Examinarea directă a unghiului de filtrare poate furniza de la început indicații asupra mecanismelor posibile de producere a glaucoamelor (fig. 135).

Redăm în paginile 157–158 cîteva clasificări ale glaucoamelor după diferiți autori.

În clasificarea glaucomului noi am utilizat schema din tabelul XXIV (pagina 159).

Glaucomul cu unghi închis și glaucomul cu unghi deschis constituie astfel două entități clinice diferite între care nu există nici o formă intermediară sau de tranziție (R. Weekers). Aceasta poate fi confirmată prin următoarele :

Scanned with OKEN Scanner

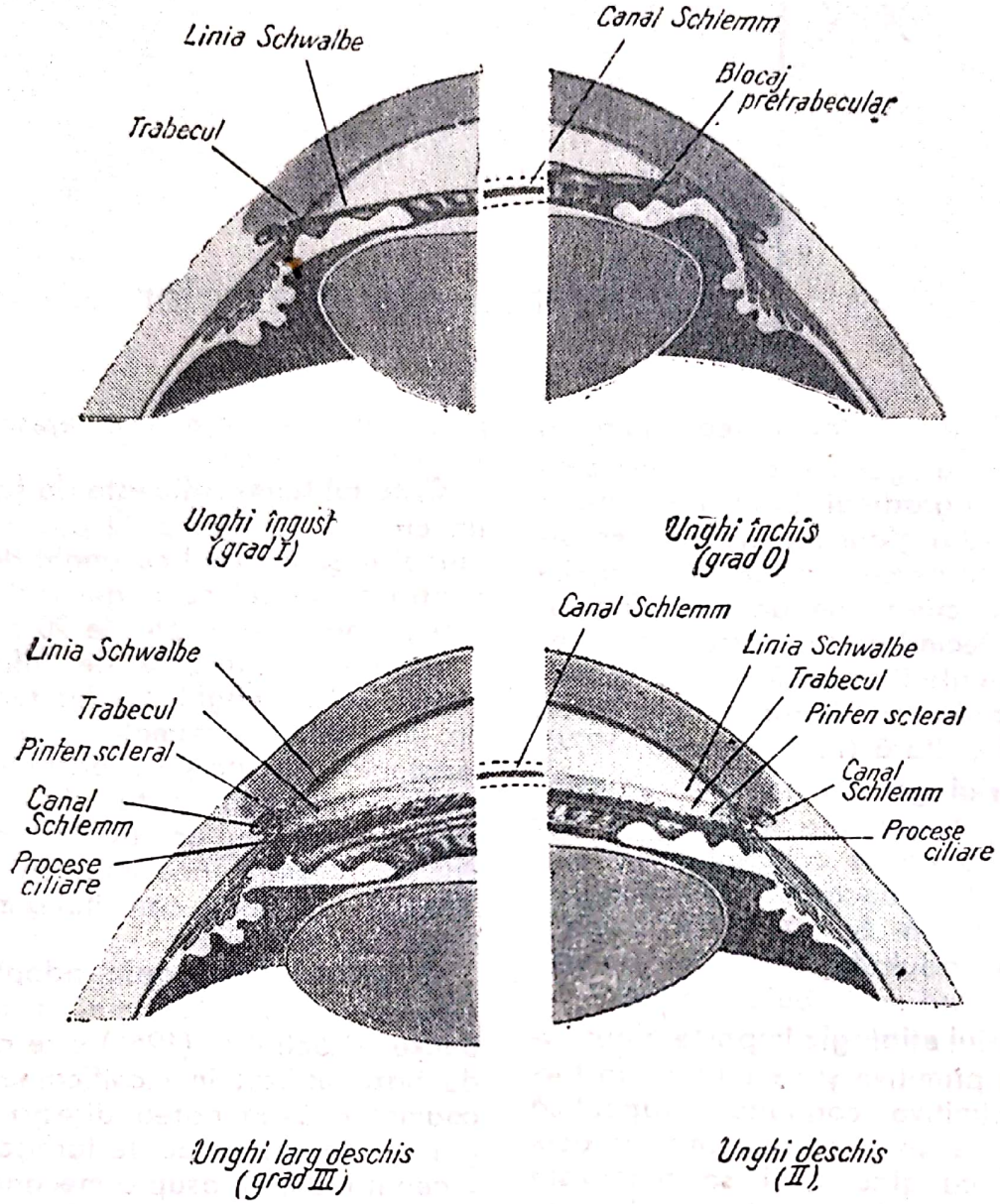

Fig. 135 — Clasificarea glaucoamelor după unghiul camerular (Becker și Shaffer, 1965). Gradul 0, 1, 2, 3 (închis, îngust, deschis, larg deschis) După Clinical Symposia Ciba, 1976.

— unghiul irido-corneean este totdeauna deschis în glaucomul cu unghi deschis chiar atunci cînd tensiunea este mare. Din contră în glaucomul cu unghi închis deschiderea unghiului camerular variază cu tensiunea și irisul este acolat la cornee în momentul crizei hipertensive ;

— viciile de refracție nu influențează glaucomul cu unghi deschis, pe cînd hipermetropia predispune la închiderea unghiului ;

— sexul este egal reprezentat în glaucomul cu unghi deschis, în timp ce glaucomul cu unghi închis este mai frecvent la femei ;

— genetic nu se întîlnesc în aceleași familii decît fie glaucom cu unghi deschis, fie cu unghi închis ;

— terapeutic tratamentul în glaucomul cu unghi deschis este în primul rînd medical, în timp ce în glaucomul cu unghi închis tratamentul este chirurgical.

Scanned with OKEN Scanner

TABELUL XVIII

CLASIFICAREA GLAUCOMULUI
(DUPĂ NESTEROV, 1970)

I. Glaucom congenital			*1.* Post-trombotic
	A. Esențial		*2.* Flebohipertensiv
	B. Însoțit de defecte de dezvoltare a ochiului		*D.* Traumatic
			1. Prin contuzie
II. Glaucom primitiv			*2.* Prin plăgi
	A. Unghiul camerular închis (angular)		*E.* Distrofic
	1. Blocaj pupilar funcțional		*1.* Uveal
	2. Blocaj angular		*2.* Afecțiuni retiniene
	3. Blocaj cristalinian		*3.* Hemolitic
	4. Iris plat		*4.* Hipertensiv
	B. Unghi camerular deschis	*IV.* Hipertensiune simptomatică	*F.* Tumoral
	1. Obișnuit		
	2. Pseudoexfoliere		*A.* Uveală
	3. Pigmentar		*1.* Iridociclita cu hipertensiune
	C. Combinat		*2.* Crize glaucomato-ciclitice
III. Glaucom secundar			*3.* Hipertensiune reactivă
	A. Uveal post-inflamator		*B.* Toxică
	B. Facogen		*C.* Cortizonică
	1. Facotopic		*D.* Diencefalică
	2. Facomorfic		
	3. Facolitic		
	C. Vascular		

TABELUL XIX

CLASIFICAREA GLAUCOMULUI PRIMITIV
(DUPĂ BUNIN ȘI KATSNELSON, 1970)

Grad	Forma	Varietăți	Stadiu	Compensare
I.	Unghi camerular deschis	A. Nu se manifestă	Incipient	Compensat
		B. Se manifestă	Evoluat	Subcompensat
II.	Unghi camerular îngust	A. Nu se manifestă	Mult evoluat	Necompensat
		B. Se manifestă	Absolut	Acces acut
III.	Forme de trecere			
IV.	Hipersecreție			

Scanned with OKEN Scanner

TABELUL XX

CLASIFICAREA GLAUCOMULUI PRIMITIV
(DUPĂ KRASNOV, 1970)

Caracterul hipertensiunii	Forme patogenice	Indicații operatorii
Blocaj cu inaccesibilitate către zona de filtrare	Forma angulară	
A. Prin rădăcina irisului	A. Funcțional	Înlăturarea blocajului (iridectomie)
	B. Organic (sinechial)	Înlăturarea blocajului sinechial (irido-cicloretracție)
B. Prin alt țesut	Forma pretrabeculară	Îndepărtarea irisului și a cristalinului de la zona de filtrație (irido-cicloretracție)
		Accesibilitate la zona trabeculară (goniotomie)
Retenția scurgerii umoarei apoase la nivelul zonei de filtrare	Forma trabeculară	Deschiderea peretelui intern a canalului Schlemm (trabeculotomie, trabeculectomie)
	Forma intrasclerală	Deschiderea peretelui extern al canalului Schlemm (sinusotomie)
Hiperproducția umoarei apoase	Glaucom prin hipersecreție	Reducerea funcției corpului ciliar (coagularea arterelor nutritive)
Forme combinate	Exemple : angulară + trabeculară ; trabeculară + intrasclerală	Operații combinate

TABELUL XXI

CLASIFICAREA DUPĂ GRADUL DE COMPENSARE
(KRASNOV, 1970)

Forma patogenică	Stadiul evolutiv	Gradul de compensare
Angular	Incipient	Compensat
	Evolutiv	
Extra-angular	Mult evolutiv	Necompensat gradul I
	Cvasi-absolut	Necompensat gradul II
Hipersecretoriu	Absolut	Acces acut

TABELUL XXII

CLASIFICAREA GLAUCOMULUI PRIMITIV
(EROSHEVSKI T.I., 1974)

A. *Forma clinică*

1. Glaucom cu unghi deschis (trabecular, cronic simplu)
2. Glaucom cu unghi închis (angular, congestiv)

B. *Stadiul evolutiv*

1. Preglaucom (glaucom latent)
2. Incipient
3. Evoluat
4. Mult evoluat
5. Aproape absolut
6. Terminal

C. *Gradul de compensare*

1. Compensat
2. Necompensat
3. Atac acut

D. *Gradul de stabilizare*

1. Stabilizat
2. Progresiv

Scanned with OKEN Scanner

TABELUL XXIII

CLASIFICAREA GLAUCOMULUI PRIMITIV
(V. V. VOLKOV, 1974)

Forma clinică		Stadiul	Compensare
unghi deschis ↘ ↗	glaucom	Preglaucom (0)	*a* — compensat *b* — subcompensat
		Incipient (I) Evoluat (II) Mult avansat (III)	*a* — compensat *b* — subcompensat *c* — necompensat *d* — decompensat (atac acut)
unghi ce se închide pentru un timp sau parțial		Terminal (IV)	*a* — subcompensat *b* — decompensat (atac acut)

TABELUL XXIV

CLASIFICAREA UTILIZATĂ DE AUTORI

Forma clinică	Stadiul	Gradul de compensare
I. Glaucoame congenitale	0 = latent (preglaucom)	Compensat ⩽ 21 mmHg
1. Congenital precoce 2. Congenital tardiv	I = incipient	Subcompensat = 21—22 mmHg
II. Glaucom cu unghi închis *1.* Stadiul reversibil 2. Stadiul ireversibil	II = evoluat III = avansat IV = absolut	Necompensat ⩾ 23 mmHg
III. Glaucom cu unghi deschis *IV.* Glaucoame secundare		

Scanned with OKEN Scanner

XX

Glaucomul cu unghi deschis

Glaucomul cu unghi deschis este o hipertensiune oculară primitivă care evoluează cu unghiul camerular deschis și se caracterizează prin următoarea triadă simptomatică :

— creșterea tensiunii intraoculare ;

— modificări caracteristice de cîmp vizual ;

— excavație papilară.

Simptomatologia clinică diferă în funcție de stadiul evolutiv. Glaucomul cu unghi deschis evoluează latent, timp de mai mulți ani fără nici o simptomatologie oculară (stadiul 0). Urmează o creștere moderată a tensiunii oculare ; este stadiul incipient de glaucom tonometric (stadiul I), urmat apoi de perioada de stare cînd apare deficitul senzorial numit și stadiu de glaucom campimetric (stadiul II). Urmează un stadiu tardiv de glaucom avansat (stadiul III). Ultimul stadiu este acela de glaucom absolut (stadiul IV).

Etiologie

Glaucomul cu unghi deschis evoluează totdeauna bilateral cu o diferență de evoluție între un ochi și altul. După diferiți autori frecvența glaucomului în general după vîrsta de 40 de ani este de 2% din care glaucom primar cu unghi deschis în jur de 1% (tabelul XXV). Hipertonia precede statistic deficitele vizuale în medie cu 10 ani. O atenție deosebită trebuie acordată miopilor la care tensiunea oculară trebuie să se determine prin aplanație pentru a înlătura erorile care țin de rigiditatea sclerală mai scăzută la ochiul miop. Suspecții de glaucom (stadiul 0) trebuie consultați periodic din 3 în 3 luni prin examinări tonometrice și tonografice.

Vîrsta

Afecțiunea apare cu predilecție între 40 și 75 ani, favorizată de leziuni vasculare, tulburări endocrine și metabolice (tabelul XXVII).

Sexul

În glaucomul cu unghi deschis sexul nu are un rol important, afecțiunea interesînd ambele sexe în mod egal (tabelul XXVIII).

Weinstein (1953) arată că glaucomul este mai rar la femei (1,97%) decît la bărbați (2,72%). Nu există o influență sezonieră. Bessière (1975) arată că glaucomul apare mai precoce la negri în medie la 47 ani față de albi unde apare în medie la 57 de ani. La negri are o evoluție mai rapidă și mai gravă.

Scanned with OKEN Scanner

TABELUL XXV

FRECVENȚA GLAUCOMULUI DUPĂ VÎRSTA DE 40 ANI

Anul	Persoane examinate	Glaucom %	Autori
1948	2 455	1,38	— Muller
1948	12 000	3,1	— Posner
1951	10 000	2,24	— Bray și Kirber
1954	12 000	2,00	— Wolpaw și Shermann
1955	6 350	2,44	— Mody
1955	1 000	1,90	— Vaughan și colab.
1956	1 981	1,26	— Richter
1957	2 000	1,73	— Hildreth și colab.
1957	1 184	2,62	— Sloan
1957	7 343	2,01	— Vaugham și colab.
1957	7 334	1,57	— Gradle și Downing
1957	30 741	2,32	— Foote și Tolman
1958	2 000	2,60	— Porter
1958	2 000	2,90	— Reed
1959	13 155	2,00	— Packer și colab.
1959	10 000	2,31	— Leydhecker
1959	1 000	2,3	— Egging
1960	5 000	4,3	— Bendor-Samuel, May, Reed
1960	21 197	1,8	— Gray
1966	4 231	0,84	— Holows și Graham
1968	5 941	0,93	— Bankes și colab.

TABELUL XXVI

FRECVENȚA GLAUCOMULUI LA BOLNAVII SPITALIZAȚI

Anul	Persoane spitalizate	Glaucom %	Autori
1904—1926	—	9,6	de Grosz (Budapesta)
1955	—	9,4	Charamis (Atena)
1930—1955	27 271	2,7	Lăzărescu și Teșchievici (Iași)
1951—1956	7 766	5,6	Zolog, Atanasescu, Neumann (Timișoara)

TABELUL XXVII

FRECVENȚA GLAUCOMULUI ÎN RAPORT CU VÎRSTA

Autorul	31—40 ani	41—50 ani	51—60 ani	61—70 ani	71—80 ani	81—90 ani	91 ani
Leydhecker (1959)	0,35	0,65	1,45	2,84	4,48	—	—
Leikovsky (1961)	—	—	0,65	0,9	2,6	4	—

TABELUL XXVIII

FRECVENȚA GLAUCOMULUI DUPĂ SEX
(LEYDHECKER, 1959)

sex/anl	20—29	30—39	40—49	50—59	60—69	peste 70
bărbați	0,43	0,80	1,74	3,17	5,33	2,72
femei	0,20	0,40	0,75	1,75	—	1,07
total	0,35	0,65	1,45	2,84	4,48	2,31

Scanned with OKEN Scanner

Ereditate

Ereditatea în glaucomul cu unghi deschis a făcut obiectul a numeroase studii. Atunci cînd se stabileşte modul de transmitere al unei afecţiuni ereditare, se începe cu arborele genealogic. Dar glaucomul instalîndu-se la o vîrstă înaintată, mulţi membri ai familiei nu pot fi cuprinşi fiind decedaţi, iar din cei la care examenul oftalmologic pentru această afecţiune este negativ, nu li se poate cunoaşte evoluţia ulterior. După J. François (1958) transmiterea este dominantă, în timp ce Weekers (1959) arată o transmitere recesivă aşa cum am constatat şi noi (fig. 136).

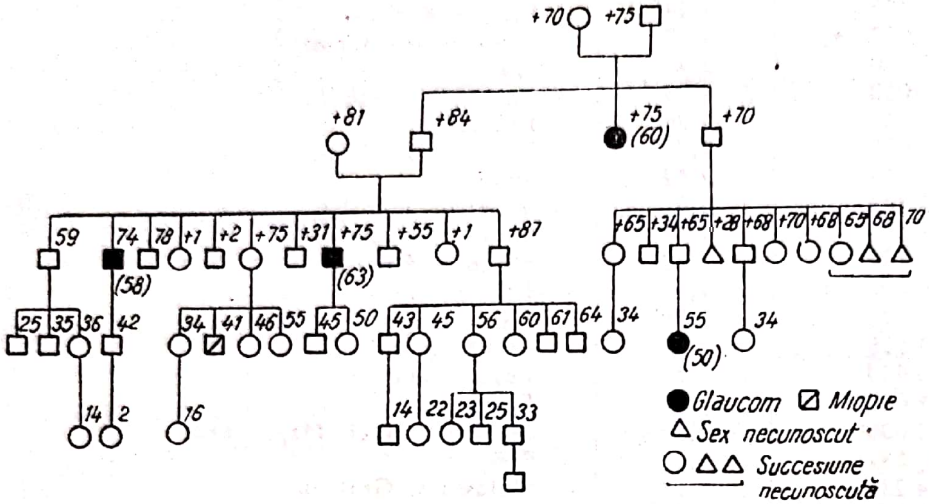

Fig. 136 — Transmiterea autozomal recesivă în glaucomul cu unghi deschis (observaţie personală).

Waardenburg (1962) arată că pentru tipul recesiv pledează şi faptul că la căsătorii între familii înrudite cu antecedente glaucomatoase 1/4 din descendenţi fac glaucom. Miller (1961) constată la descendenţii familiilor cu glaucom o creştere a rezistenţei la scurgere în 41,3% din cazuri. Weekers (1955) arată că în aceeaşi familie glaucomul îmbracă aceleaşi caractere. Subiectul cel mai în vîrstă are de obicei forma cea mai avansată de boală, şi afecţiunea apare în aceeaşi familie aproximativ la aceeaşi vîrstă. Uneori se constată şi un fenomen de anticipaţie de la o generaţie la alta. Becker şi colab. (1964) arată că în familiile cu glaucom se întîlnesc un mare număr de persoane cu o tensiune oculară superioară normalului şi cu o rezistenţă la scurgere crescută faţă de media vîrstei respective, fără ca la aceştia să apară manifestări clinice de boală. Armaly (1964) susţine o transmitere poligenică multifactorială determinată de structura anatomică a unghiului camerular, de modificările biochimice ale umoarei apoase, de sistemul enzimatic, de factori neurovasculari anatomici şi funcţionali. Astfel nivelul tensiunii oculare ca şi valoarea lui C este genetic determinată de mai multe gene. În plus, raportul C/D este de asemenea genetic determinat şi corelat pozitiv cu To la aplanaţie şi negativ cu valoarea lui C.

S-au căutat purtătorii de genă patologică prin instilare de betametazon şi dexametazon care ridică tensiunea oculară în funcţie de substratul genetic pe care îl are subiectul. Mecanismul acestei acţiuni constă într-o reducere a facilităţii la scurgere. Armaly arată că hipertensiunea oculară indusă de dexametazon este determinată genetic. El găseşte 5% din su-

Scanned with OKEN Scanner

biecți cu un răspuns înalt de peste 16 mm Hg, 29% cu un răspuns intermediar între 6 și 15 mm Hg și 66% cu un răspuns scăzut sub 5 mm Hg. După Armaly aceste trei niveluri de răspunsuri reprezintă fenotipurile unei perechi de alele P^L (L = low) și P^H (H = high). Rezultă că genotipul răspunsului scăzut este P^L P^L, cel intermediar P^L P^H și înalt P^H P^H. Armaly a găsit că numai 46% din subiecții cu glaucom cu unghi deschis aveau răspunsuri P^H P^H, 48% răspunsuri P^H P^L și 6% răspunsul P^L P^L. Pentru a fi sigur că răspunsul acestor subiecți glaucomatoși reprezintă tabloul lor genetic, Armaly a studiat răspunsul soților și descendenților. El a găsit că descendenții demonstrează genotipuri prezise de clasificarea părinților legate de P^L și P^H. Frecvența celor trei genotipuri în glaucomul cu unghi deschis față de ochiul normal neglaucomatos este de 0,09 pentru P^L P^L, 1,6 pentru P^L P^H și 9 pentru $P^H P^H$. Aceasta înseamnă că probabilitatea relativă a distribuției glaucomului la cele trei genotipuri dacă P^L P^L este considerată unitate este pentru P^L P^H = 18 și pentru $P^H P^H$ = 101. Aceste date arată că dacă glaucomul este o boală determinată de multiple perechi alele și transmisă după modul multifactorial, atunci P^H este una din genele direct implicate în producerea bolii. Acest tip de transmitere face glaucomul o boală care rezultă din interacțiunea mai multor perechi alele, care în multe genealogii poate simula dominanța, iar în altele recesivitatea.

Becker și colab. găsesc că 90% din subiecții cu glaucom cu unghi deschis intră în categoria răspunsurilor înalte. Răspunsul unui grup neselecționat a fost bimodal și anume 70% aveau răspunsuri fără creșteri tensionale și 30% cu creșteri mici tensionale, de o valoare mai mică ca aceea a populației glaucomatoase. Becker ajunge la concluzia că glaucomul cu unghi deschis este o boală genetic determinată și reprezintă starea recesiv homozigotă (gg) a unei perechi alele „n" și „g" unde „n" reprezintă neglaucomul, iar „g" glaucomul. El constată de asemenea trei tipuri de răspunsuri după 6 săptămîni de aplicare locală de betametazon : scăzut sub 20 mm Hg reprezintă genele „nn", intermediare cu To între 20–31 mm Hg de genele „ng" și răspunsuri înalte cu To peste 31 mm Hg de genele „gg". După această ipoteză, toți descendenții subiecților glaucomatoși vor avea glaucom (gg) sau vor fi purtători de genă (ng). El a găsit că 20–30% erau „gg" și 67–70% „ng" ; numai 5–10% erau fără răspuns deci „nn". După aceste date gena care produce glaucom „g" este foarte prevalentă în populație (0,2–0,3). O genă prevalentă de 0,2 înseamnă împărțirea populației normale în trei grupe :

– 4% sînt homozigoți „gg" cu răspunsuri înalte ;

– 32% sînt heterozigoți „ng" cu răspunsuri intermediare ;

– 64% sînt homozigoți „nn" fără răspuns.

Factori locali

Ametropiile par a nu avea nici un rol. Miopia, hipermetropia și emetropia sînt întîlnite în aceleași proporții la glaucomatoși ca și în cazul unei populații neselecționate. Zolog și colab. (1969) analizînd 428 foi de observație cu glaucom (699 ochi) constată : miopi 17,88%, hipermetropi 11,3%, presbiți 44,63%, afachie 2,86%, astigmatism 0,7%, emetropie 22,75%. Dintre aceștia 92,8% prezentau glaucom cu unghi deschis, 3,2% cu unghi închis și 4% glaucom congenital.

Scanned with OKEN Scanner

Factori generali

Factori vasculari

Modificările vasculare în glaucom sînt de mult timp cunoscute și clasic admise. În circulația oculară sînt două sisteme vasculare diferite :

— circulația retiniană asigurată de artera centrală a retinei ;

— circulația uveală asigurată de arterele ciliare.

Această circulație corespunde cu aceea a creierului unde carotida internă și poligonul lui Willis sînt pentru encefal și arterele meningee pentru învelișurile cerebrale.

Examene anatomopatologice arată alterări ale sistemului vascular în rețeaua uveală. Tulburările circulatorii la nivelul nervului optic produc în papilă o degenerescență lacunară, iar fuziunea acestor lacune generează excavația. Leziunile vasculare ale nervului optic pot interesa partea intraorbitară, atunci cînd sînt leziuni și la nivelul arterelor ciliare scurte posterioare, sau segmentul intracranian atunci cînd sînt leziuni în artera comunicantă a cerebralei anterioare sau chiar a carotidei.

Terenul glaucomatos

Patogenia glaucomului nu se reduce numai la trabeculul corneo-scleral, la producerea sa participă căi nervoase de la retină pînă la aria striată a cortexului occipital. Un rol important îl are diencefalul, adică talamusul și hipotalamusul, în reglarea tensiunii oculare. Alterații organice sau funcționale în regiunea diencefalică pot determina creșteri ale tensiunii oculare. Absența acestor leziuni nu poate exclude rolul diencefalului în producerea hipertensiunii oculare la fel după cum absența leziunilor cerebrale în epilepsie nu exclude rolul creierului în apariția crizelor convulsivante. Fibre directe diencefalo-retiniene au fost descrise de Frey într-un fascicul situat la partea dorsală a nervului optic. Aceste fibre provin din nucleul tuber și sînt de natură simpatică. Un alt fascicul de fibre situat ventral este de natură parasimpatică. Leziuni vechi talamice de natură vasculară situate unilateral (hemoragii și ramolismente) la 24 bolnavi examinați de Levina și Kaminskaia arată la 12 din aceștia asimetrii patologice ale oftalmotonusului. Dereglarea acestor centri provoacă modificări vasculare care au la bază inițial un spasm arterial în arterele ciliare cu modificări consecutive ale schimburilor nutritive, apariția de edem în țesuturile oculare și creșteri ale tensiunii oculare. Repetarea spasmelor poate duce la alterări organice. Nucleii vegetativi hipotalamici intervin în special în creșterea bruscă a tensiunii oculare prin modificări vasomotorii în glaucomul cu unghi închis.

Tulburările metabolice, și diabetul în special, fac să crească de 3—5 ori frecvența glaucomului. De aceea se impune cercetarea sistematică a tensiunii oculare în aceste afecțiuni pentru depistarea glaucomului, precum și a glicemiei și hiperglicemiei provocate la glaucomatoși.

Diagnostic

Din punct de vedere diagnostic glaucomul cu unghi deschis este lipsit la început de orice simptome subiective. Elementul dureros nu apare în semiologia glaucomului, fapt care face ca acești bolnavi să ajungă la orbire fără ca ei să știe. De aceea se recomandă la orice tulburări vizuale la persoane ce depășesc vîrsta de 40 ani să se examineze sistematic tensiunea oculară și orice prescriere de ochelari să nu se facă fără un examen ocular complet. Presiunea oculară variază mult în cursul aceleiași zile prin modificări de debit, care fac ca la o rezistență fixă bolnavul să pre-

Scanned with OKEN Scanner

zinte creşteri tensionale cu obnubilări pasagere şi prezenţa de cercuri colorate în jurul unei surse luminoase.

Suspecţii de glaucom (stadiul 0)

Sampaolesi (1975) practică pentru depistarea glaucomului o curbă a tensiunii oculare din 4 în 4 ore şi obţine rezultate pozitive în 84,5% din suspecţi. Dar metoda este dificil de realizat. Bitrán practică o curbă ambulatorie a tensiunii oculare prin trei determinări la orele 9, 12 şi 15 ce permite un diagnostic pozitiv în 65% din cazuri. Tonografia reduce posibilităţile de diagnostic la 48% (Demailly şi Duperre, 1966).

Amplitudinea variaţiilor tensionale nictemerale este în medie de 6,5 mm Hg (± 0,28) pentru ochi normali ; de 8,05 (± 0,50) pentru cei cu hipertonie incipientă şi 15,8 (± 1,70) pentru cei cu glaucom avansat. Etienne încearcă o sistematizare a criteriilor de diagnostic (tabelul XXIX).

Dar cel mai bun test este „testul timpului", fapt pentru care se impune examinarea periodică a bolnavilor de 2–3 ori pe an.

Glaucomul incipient (stadiul I)

Afecţiunea oculară poate evolua mult timp cu o singură manifestare oculară de creştere discretă a tensiunii oculare. În acest stadiu de glaucom tonometric tulburarea de permeabilitate a trabeculului se exteriorizează fie printr-o creştere tensională netă, fie printr-o perturbare a tensiunii oculare la probe de provocare. Nu există modificări de cîmp vizual, iar fundul de ochi este normal. Examenul gonioscopic arată unghiul camerular deschis. Diagnosticul de glaucom este facilitat atunci cînd există şi alte cazuri în aceeaşi familie.

Simptomele subiective sînt minime :

– primul semn care poate atrage atenţia sînt obnubilări pasagere sub forma unei jene vizuale atribuită de bolnav, de cele mai multe ori presbiopiei, fapt pentru care solicită schimbarea ochelarilor ;

– acuitatea vizuală este bună şi bolnavul poate citi normal ;

– se menţionează uneori tulburări de acomodaţie la subiecţii la care nici refracţia şi nici vîrsta nu o justifică ;

– lăcrimare uni- sau bilaterală fără o cauză aparentă. Intermitentă sau

TABELUL XXIX

CRITERII UTILIZATE ÎN DIAGNOSTICUL GLAUCOMULUI (ÉTIENNE)

Variabila studiată	Normal	Suspect	Glaucom
P_0(mmHg)	⩽21	21—22	⩾23
C	⩾0,18	0,18—0,12	⩽0,12
P_0/C	⩽100	101—138	⩾139
Probe de provocare	⩽6	6—9	⩾10
Variaţii nictemerale	⩽3	4—5	⩾6

La orice bolnav cu o tensiune oculară de peste 21 mm Hg se va determina :

– o curbă tensională efectuată în 24 de ore ;

– facilitatea la scurgere a umoarei apoase ;

– probe de provocare (proba cu apă, testul la cortizon şi ventuza de sucţiune).

Scanned with OKEN Scanner

continuă ea se accentuează la schimbări bruşte de temperatură ;

— cefalee sub forma unor nevralgii pasagere cu sediul infraorbital. Ea nu are un caracter precis şi poate da o senzaţie de tensiune în ochi ;

— uneori se constată prezenţa de cercuri colorate în jurul unei surse luminoase ;

— se mai menţionează vertij.

Obiectiv, semnul cel mai important în diagnosticul afecţiunii este măsurarea tensiunii oculare. Tonometria practicată sistematic la schimbarea corecţiei optice poate decela un număr important de glaucoame incipiente. Este dificil de a se fixa valoarea tonometrică limită pentru glaucomul incipient, tensiunea normativă avînd un nivel biologic individual. O tensiune oculară mai mare de 23 mm Hg trebuie considerată patologică.

Tonusul unui ochi în comparaţie cu ochiul congener nu se depărtează practic prea mult. O diferenţă de 4–5 mm Hg se întîlneşte numai în 3–4% din cazuri. Variaţiile nictemerale nu trebuie să depăşească 6 mm Hg. O diferenţă egală sau mai mare de 6 mm Hg trebuie considerată patologică. Aprecierea facilităţii la scurgere se face prin testul Blaxter de compresiune a globului, ventuza de succţiune şi tonografie. Tonometria prin aplanaţie Goldmann rămîne cea mai fidelă determinare. Pneumotonograful Langhman dă valori presionale ceva mai mari, în special la copii prin deformarea pe care o provoacă pe cornee. Se mai constată o dilatare a pupilei prin compresiunea nervilor ciliari în traiectul lor intrascleral.

Cîmpul vizual poate arăta o lărgire a petei oarbe, lărgirea angioscotoamelor şi apariţia de mici scotoame Seidel în aria Bjerrum. Apar dizarmonii fotometrice în jurul petei oarbe.

Odată diagnosticul stabilit, bolnavul este supus la un tratament medical şi urmărit periodic.

Glaucomul în perioada de stare (stadiul II)

În stadiul II glaucomul evoluează cu o triadă simptomatică bine definită de creştere a tensiunii oculare, alteraţii de cîmp vizual şi excavaţie papilară. Acuitatea vizuală, deşi începe să scadă, nu constituie un element diagnostic, deoarece se cunosc cazuri de glaucom avansat cu acuitate vizuală normală. Tensiunea oculară este crescută. Modificările de cîmp vizual sînt caracteristice, cu scotom Bjerrum şi amputarea de partea nazală. Excavaţia papilară este unul din simptomele precoce. Fotografii ale papilei sau schiţe repetate permit urmărirea excavaţiei.

Experienţa arată că nu există o relaţie strictă între nivelul presiunii oculare şi evoluţia funcţiei vizuale. Un bolnav poate tolera foarte mult timp o presiune oculară de 30 mm Hg, în timp ce altul poate suporta mai puţin bine o presiune de 23–25 mm Hg. Între aspectul papilei şi deficitul de cîmp vizual există totdeauna o corelaţie.

Glaucomul în stadiul avansat (stadiul III)

Rezultă din accentuarea simptomelor de mai sus cu creşteri ale tensiunii oculare peste 40 mm Hg, strîmtorare concentrică a cîmpului vizual şi excavaţie cu atrofie optică.

Conjunctiva bulbară este friabilă, iar sub ea se văd dilataţii şi sinuozităţi ale vaselor emisare din ciliarele anterioare. Apar dilataţii chistice la nivelul emergenţelor venoase. Pe fondul alb al scleroticei apar vase dilatate, sinuoase desenînd anse anastomotice în vecinătatea limbului sub formă de „cap de meduză" (Heerfordt). Sclerotica este subţiată. Corneea prezintă un aspect granitat cu epiteliul edemaţiat

Scanned with OKEN Scanner

în straturile anterioare. Corneea prezintă hipoestezie. Există o exfoliere a capsulei cristaliniene, secundară edemului. Se constată depozite hialine pe cristaloidă, pe membrana lui Descemet și la nivelul unghiului. Pupila este în midriază medie și nu reacționează la coliruri.

Glaucomul în stadiul absolut (stadiul IV)

După 20–30 de ani de evoluție, glaucomul netratat ajunge la cecitate. Mai persistă o perioadă de timp o vagă percepție luminoasă în cîmpul vizual de partea temporală. Tensiunea se menține ridicată la 50–60 mm Hg. Apar leziuni degenerative care preced cecitatea totală. Nu există un paralelism strict între nivelul presiunii oculare și evoluția glaucomului. O tensiune medie ridicată, dar constantă, este mai periculoasă decît o tensiune variabilă cu oscilații mai mari sau mai mici. Deoarece vederea maculară rămîne mult timp păstrată, chiar la o tensiune ridicată, nu trebuie să ne bazăm pe determinarea acuității vizuale pentru a aprecia evoluția glaucomului. Într-un stadiu terminal acuitatea vizuală fotopică scade brusc făcînd imposibilă orientarea și lectura.

Stadiul terminal se poate manifesta :

– fie prin revenire la normal a tensiunii oculare datorită atrofiei progresive a corpului ciliar ;

– fie o persistență a hipertensiunii oculare cu ochi dureros caracteristic glaucomului absolut.

Ochiul în acest stadiu prezintă pe suprafața scleroticei vase dilatate care arată o jenă circulatorie în rețeaua venoasă ciliară anterioară. Sclerotica și conjunctiva sînt subțiri și atrofice, iar prin transparența lor se vede pigmentul coroidian subiacent. Între ecuator și linia de inserție a mușchilor drepți se poate dezvolta o mică proeminență stafilomatoasă. Corneea este tulbure, mai groasă, anesteziată, cu edem epitelial și subepitelial (keratită buloasă), sau chiar cu pierderi de epiteliu. Irisul este atrofic, cu criptele dispărute și nu se mai recunoaște colereta. Foița pigmentară, la marginea pupilară, se lărgește mult imitînd un ectropion al uveei. Stroma iriană se atrofiază și apar vase de neoformație pe suprafața sa. Pupila este midriatică, ovalară sau neregulată cu sinechii și nu reacționează nici la miotice și nici la midriatice. Uneori se vede o dedublare a straturilor iriene realizînd un iridoschizis. Cristalinul poate rămîne mult timp transparent dar în final se opacifiază. Nucleul este dur, mare, înconjurat de o zonă corticală de aspect gri-verzui care frapează cu atît mai mult cu cît pupila este mai dilatată. Camera anterioară este redusă cu pulbere pigmentară abundentă. Globul ocular este dur la presiune.

Glaucomul absolut poate evolua ani de zile fără fenomene iritative. Uneori survin puseuri dureroase cu fotofobie accentuată care crește în zilele următoare și se instalează progresiv o degenerare a globului. Corneea este sediul unei degenerări în bandeletă cu concrețiuni calcare albe sau galbene. Uneori ele îmbracă un aspect cartilaginos și se însoțesc de o proeminență stafilomatoasă în centru sau de instalarea unor ulcere mari și profunde. Se pot produce perforări spontane sau în urma unor traumatisme minime cu expulzia brutală a conținutului ocular. Se poate instala ftizia globului cu retracția corneei, retracția vitrosului cu decolare de retină. La inserția mușchilor drepți se produc depresiuni, globul ocular devenind neregulat.

O sistematizare a gradului de compensare și a evoluției glaucomului este ilustrată în tabelele XXX și XXXI.

Scanned with OKEN Scanner

TABELUL XXX

GRADUL DE COMPENSARE AL GLAUCOMULUI

Grad de compensare	Funcţia vizuală	Examen obiectiv	Tratament
Compensat	normală	T_0 = 17—21 mmHg R = 2—7 Biomocroscopie normală	Pilocarpină
Subcompensat	uşor scăzută	T_0 = 19—23 mmHg R = 7—11 Edem epitelial Reflexe pupilare leneşe	Pilocarpină Epinefrină
Decompensat	funcţia vizuală se degradează treptat	$T_0 \geqslant 23$ mmHg R > 11 Edem corneean Atrofii iriene Tulburări cristaliniene	Pilocarpină Operaţii filtrante protejate

TABELUL XXXI

FUNCŢIA VIZUALĂ ÎN GLAUCOM

Stadiul	To	C.V.	F.o	A.V.	C	Po/c
0 Preglaucom	Variaţii nictemerale. Probe de provocare pozitive	Normal	normal C/D<0,3	normală	C=0,18—0,12	<100
I Incipient	17—22 mmHg	Mărirea petei oarbe. Dizarmonii fotometrice. Scotom Seidel	Excavaţie gr. I C/D = 0,3—0,4	normală	C = 0,12—0,10	100
II Evoluat	23—30 mmHg	Scotom Bjerrum amputare nazală	Excavaţie gr. II C/D = 0,5—0,6	rar modificată	C = 0,10—0,05	100—300
III Avansat	$\geqslant$31 mmHg	Scotom Bjerrum erupe nazal. Strîmtorare concentrică	Excavaţie gr. III C/D = 0,7—0,9	scăzută	C < 0,05	300—600
IV Absolut	Mult crescută	Insulă temporală. Absent	Excavaţie totală Atrofie optică C/D = 1	absentă	absentă	>600

Anatomie patologică

Leziunile nu sînt caracteristice deoarece apar în stadii tardive şi se însoţesc de leziuni degenerative şi stază sanguină. Ţesuturile oculare se atrofiază şi se produce o reacţie conjunctivă. La nivelul corneei se constată edem al celulelor epiteliale cu vacuole în straturile medii şi o decolare a celulelor bazale de membrana lui Bowmann cu lacune între lamele parenchimului. Se constată infiltraţii celulare

Scanned with OKEN Scanner

subepiteliale, iar parenchimul devine vacuolizat. Endoteliul este rarefiat la început, iar mai tîrziu prezintă zone de discontinuitate. Sclerotica este subțiată cu ectazii stafilomatoase în stadiul de glaucom absolut. La nivelul irisului sfincterul se subțiază, iar cromatoforele își pierd prelungirile. Irisul se atrofiază, foița pigmentară se subțiază, pigmentul este pus în libertate, iar celulele cromatofore se reduc fiind înlocuite cu fibroblaști. Corpul ciliar se atrofiază, iar membrana bazală se îngroașă. Apar aderențe între rădăcina irisului și fața posterioară a corneei (sutura lui Knies) parțiale sau totale. Uneori aderențele se opresc la membrana Descemet, alteori depășesc această limită.

Numeroase cercetări au fost făcute pentru a pune în evidență modificările inițiale ce au loc în glaucom la nivelul trabeculului. Au fost descrise obstrucții parțiale ale canalului Schlemm, dar principala leziune constă în strîmtorarea spațiilor intertrabeculare prin îngroșarea trabeculului. Fibrele trabeculare pot prezenta îngroșări locale pe care Speakman (1962) le denumește distrofii nodulare și le apropie de nodozitățile corneene descrise de Hassal și Henle. Pe unele preparate spațiile trabeculare dispar, transformînd trabeculul într-o masă omogenă. Endoteliul trabecular prezintă celule degenerate cu citoplasma umflată și vacuolizată. Prin impregnare cu tuș de China, Ashton (1955) constată o obstrucție a canalelor excretorii în glaucom. Lumenul se strîmtorează treptat și este redus la o fantă, astfel încît canalele excretorii apar pe secțiune ca o simplă linie de nuclei. Dvorak-Theobald și colab. (1960) atribuie această reducere a lumenului unei scleroze a fibrelor colagene sclerale, iar Vannas și colab. (1960) compresiunii prin acumulare de mucopolizaharide.

Microscopia electronică încearcă să aducă unele clarificări și localizează leziunile la nivelul căilor aferente canalului Schlemm în porțiunea lor juxtacanaliculară și la nivelul peretelui intern al endoteliului canalului. Tripathi (1972) constată la nivelul țesutului juxtacanalicular o creștere a substanței extracelulare, cu acumulare de substanță amorfă și diminuarea elementelor celulare. La nivelul peretelui intern al canalului Schlemm celulele endoteliale sînt mai reduse, iar nucleii sînt mai turtiți. Veziculele mari de pinocitoză care transportau normal umoare apoasă sînt diminuate ca număr și reduse ca volum. În glaucomul avansat veziculele dispar complet. Missotten (1964) arată că mucopolizaharidele nu împiedică căile de scurgere decît la nivelul peretelui trabecular al canalului Schlemm. J. François și Victoria Troncoso (1974) arată modificări ale țesutului filtrant după administrare de hialuronidază.

Umoarea apoasă scade ca volum odată cu avansarea glaucomului.

Coroida prezintă aceleași leziuni de atrofie și scleroză ca și irisul. Retina prezintă o reducere a celulelor ganglionare. Apar vacuole atît în retina centrală cît și în cea periferică prin scleroză vasculară. Nu există o relație de proporționalitate între atrofia fibrelor nervoase și starea vaselor. Fibrele nervoase se reduc ca număr și pe alocuri dispar. Între fibrele nervoase și limita lamei criblate se află un țesut fin fibrilar, lipsit de nuclei, format din celule nevroglice.

Experimental la maimuță prin creșterea tensiunii oculare s-au putut reproduce la nivelul nervului optic leziunile din glaucom. Axonii se edematiază și degenerează. Țesutul nervos se necrozează și apoi este resorbit de fagocite apărînd cavități chistice. Lama criblată începe a deveni arcuată cu concavitatea anterioară. În porțiunea juxtabulbară în stadii precoce

Scanned with OKEN Scanner

apar zone atrofice la început în sectorul temporal apoi în tot nervul. Fibrele nervoase diminuă ca număr, apoi sfîrşesc prin a dispare. Necroza şi resorbţia fibrelor lasă locul unor mici cavităţi alungite şi egale corespunzătoare fasciculului nervos degenerat. Unirea lor duce la formarea unor cavităţi mai mari (lacune Schnabel) delimitate de ţesut conjunctiv interfascicular hipertrofiat.

Cavităţi lacunare se află şi în lama criblată însăşi. Vasele prezintă leziuni de scleroză. Leziunile degenerative încep în jurul vaselor şi se prelungesc conic. Aceste leziuni nu sînt specifice glaucomului şi ele au fost întîlnite şi în alte atrofii optice din iridociclite, tumori oculare şi orbitare, sindroame chiasmatice. Cristini prin coloraţie cu benzidrină, iar François şi Neetens prin microangiografie constată o reducere a numărului capilarelor. Experimental Ernest şi Potts pe maimuţa Rhésus nu au mai găsit nici o umplere a vaselor la nivelul discului papilar pînă la 1–2 mm în spatele lamei criblate. Înapoia porţiunii juxtabulbare degenerescenţa prezintă aspect wallerian şi se poate întinde pînă la chiasmă. Formarea geodelor se însoţeşte de o proliferare g ţesutului conjunctiv interstiţial a cărei retracţie trage înapoi lama criblată. Capul nervului optic se luxează în această fantă favorizînd formarea excavaţiei. Excavaţia este liberă şi ocupată numai de vitros ; alteori se vede o proliferare a ţesutului glial care face să proemine papila atrofiată.

Patogenie

Rezistenţa la scurgere se situează în peretele intern al canalului lui Schlemm şi porţiunea învecinată a trabeculului S. Kayes (1975) constată un transport activ de umoare apoasă la nivelul trabeculului în ochiul normal. El pune în evidenţă vacuole cu lichid la nivelul celulelor endoteliale ale peretelui intern al canalului lui Schlemm în funcţie de presiunea oculară. Atunci cînd presiunea oculară din camera anterioară este superioară aceleia din canalul lui Schlemm ele devin mai numeroase. Peretele intern al canalului proemină în acest moment şi formează vacuole. Dacă presiunea din camera anterioară este egală sau inferioară aceleia din canalul lui Schlemm nu există astfel de vacuole, iar lumenul canalului se lărgeşte. În glaucomul cu unghi deschis se observă o reducere a vacuolelor direct proporţională cu stadiul glaucomului. M. Johnstone (1974) constată la fel prezenţa de vacuole ce pleacă de la endoteliul canalului Schlemm şi se orientează circumferenţiar. Lumenul lor se deschide în spaţiul subendotelial intratrabecular. La o presiune de 25 mm Hg aceste vacuole se deschid şi lasă să treacă umoarea apoasă din spaţiul intratrabecular în canalul Schlemm. La presiuni mici ele se turtesc, umoarea apoasă este exclusă din deschizături şi se închide astfel trecerea. Acest fenomen demonstrează rolul activ al barierei trabeculare în glaucom.

Complicaţii

Cataracta

Cataracta evoluează bilateral în perioada terminală a glaucomului cu unghi deschis, fiind mai avansată la ochiul la care şi glaucomul este mai avansat. Pacientul nu acuză nici un simptom deoarece în acest stadiu s-a instalat cecitatea. Cîmpul pupilar are un reflex verzui în spatele pupilei dilatate şi imobile şi a corneei edematiate. Evoluează cu opacifieri nucleare şi nu corticale. Într-un stadiu tardiv cristalinul opacifiat prezintă modificări degenerative. În cazul unei cataracte

Scanned with OKEN Scanner

senile care evoluează concomitent cu un glaucom se poate încerca extracția cristalinului dacă proiecția luminoasă este bună și cîmpul vizual nu este strîmtorat sub 30°.

În privința tehnicilor operatorii autorii clasici recomandă sclerotomie, iridencleizis sau sclerectomie Lagrange cu extracția cristalinului. Au fost și autori care preferă operații în doi timpi separate pentru cataractă și glaucom, dar aceasta constituie un dublu traumatism : psihic pentru bolnav și două intervenții pe același ochi. Astăzi se preferă extracția cristalinului într-un singur timp cu trabeculectomie.

Tromboza de venă centrală

Prezența trombozei de venă centrală la bolnavii cu glaucom a fost descrisă prima dată de Verhoef (1913). Din ce în ce mai mulți autori admit că glaucomul precede tromboza. Holm (1945) la 10 bolnavi cu tromboză de venă centrală găsește două cazuri de glaucom la ochiul congener, aparent sănătos, Sugar (1950) găsește două cazuri de glaucom la 18 bolnavi cu tromboză ; von Braendstrup (1950) găsește 5 cazuri din 131 pentru ca după 2 ani în 1952 să constate glaucom la 14 cazuri din cele 131 cu tromboză. Larsson și colab. (1950) constata 9 din 44 de cazuri, iar Becker și colab. (1951) 11 cazuri de glaucom la 51 bolnavi cu tromboză la celălalt ochi. Dryden (1965) pe 91 de ochi enucleați arată glaucom contralateral la 9 din ei. Frecvența glaucomului cu unghi deschis la bolnavii cu tromboză de venă centrală variază de la 5,7% la Vaubke (1960) la 33% la Vannas (1961). Uneori tensiunea oculară a ochiului cu tromboză este mai mică decît a ochiului congener (Campos, 1956 ; Sugar, 1967). De cele mai multe ori tensiunea oculară nu este examinată la celălalt ochi sau trece pe al doilea plan din cauza gravității afecțiunii retiniene la ochiul cu tromboză.

În privința mecanismului de producere a trombozei în glaucomul cu unghi deschis s-a incriminat stenoza prin comprimarea venei la nivelul lamei criblate, favorizată de prezența excavației (Dobrée, 1957 ; Dryden, 1965) sau chiar hipertonia. Cert este că atît glaucomul cu unghi deschis cît și tromboza de venă centrală apar la persoane în vîrstă cu procese avansate de ateroscleroză. De aceea la toți bolnavii cu tromboză de venă centrală se impune controlul sistematic al tensiunii oculare la ochiul aparent sănătos.

Diagnostic pozitiv

Se pune pe modificările de tensiune oculară, de cîmp vizual și de fund de ochi. Atunci cînd glaucomul evoluează numai cu unul din aceste semne este vorba de un glaucom incomplet, monosimptomatic.

Hipertonia

Diagnosticul de glaucom nu poate fi pus numai pe creșterea tensiunii oculare, în afară de cazul că aceasta depășește 25 mm Hg. În cazul unei tensiuni oculare ușor crescute se vor lua în considerare și alte date.

Variații fiziologice ale tensiunii oculare. Se consideră o tensiune oculară peste 23 mm Hg ca patologică, deoarece între 23 și 25,2 mm Hg numai 0,15% din subiecți, adică unul din 666 pot fi considerați normali (Ourgaud și Étienne, 1961). Nu se va practica o singură determinare în special la subiecții emotivi și nervoși, deoarece o creștere bruscă a tensiunii arteriale poate da o umplere rapidă a patului coroidian cu creșterea fugace a oftalmotonusului. La aceste persoane se impune repetarea tonometrizărilor

Scanned with OKEN Scanner

pentru a obține valori reale. Tonometrizări practicate sistematic arată că 2–3% din populația în vîrstă de peste 40 de ani suferă de glaucom nediagnosticat numai cu creșteri mici ten-

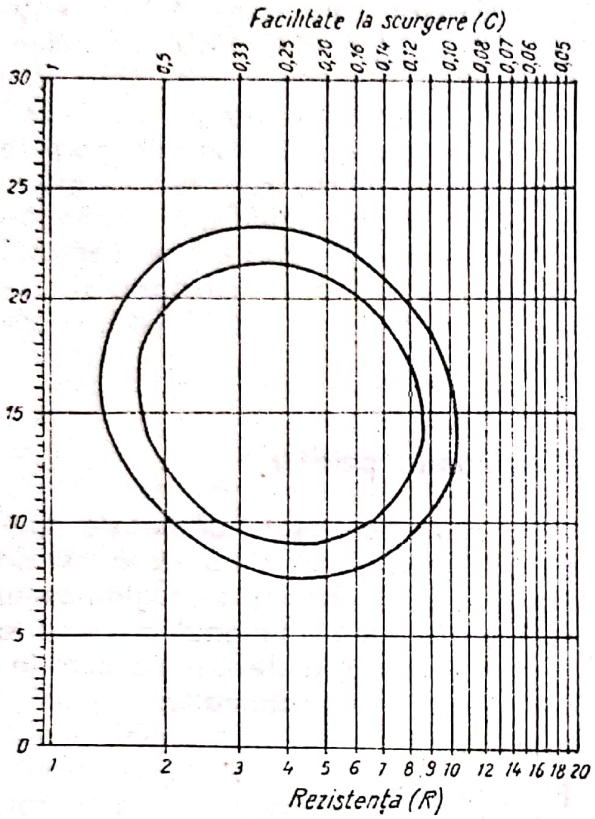

Fig. 137 – Elipsele lui R. Weekers pentru separarea normalilor de glaucomatoși.

sionale, fără modificări de cîmp vizual și fund de ochi. De aceea o tensiune oculară de peste 25 mm Hg trebuie considerată sigur patologică.

Graficul lui Weekers poate fi utilizat. Alături de presiune se utilizează și rezistența la scurgere. Graficul comportă două elipse din care cea internă încadrează subiecții cu hidrodinamică normală (Po și C) în 95% din cazuri, iar cea externă în 99% din cazuri (fig. 137).

Cazurile cu glaucom sînt grupate superoextern elipsei exterioare, iar suspecții între cele două elipse.

Tonografia

În forma actuală încă nu are o valoare practică și nu dă indicații precise asupra stării normale sau patologice a căilor de scurgere. În caz de dubiu se pot elimina primele 2–3 minute și traseul se va prelungi timp de 6–7 minute. Valorile lui C nu au o distribuție gaussiană și în jurul valorii de 0,30 există abateri importante între limitele superioare (0,66) și cele inferioare (0,10).

Raportul Po/C poate fi utilizat pentru separarea normalilor de glaucomatoși, dar nu dă indicații precise. Se consideră Po/C = 100 ca limită între normali și glaucomatoși. După Prijot limita Po/C = 120 separă 97,5% din normali de glaucomatoși, iar Po/C = 145 separă 99,7%.

Tonometria comparativă, între cei doi ochi furnizează indicații utile. O inegalitate de peste 3 mm Hg este rar întîlnită la subiecții normali, iar o diferență de peste 5 mm Hg între un ochi și altul trebuie considerată ca patologică.

Curba tensională nictemerală normală cuprinde oscilații de 3–4 mm Hg în cursul a 24 de ore. Variațiile tensionale sînt date de modificările nictemerale ale debitului. Ele există atît la ochiul sănătos cît și la cel bolnav. Amplitudinea oscilațiilor este însă în funcție de rezistența la scurgere. O variație presională în 24 de ore mai mare de 5–6 mm Hg pledează în favoarea glaucomului. Curba tensională are aceeași valoare diagnostică ca și probele de provocare, în plus nu prezintă dezavantajele acestor probe.

Probele de provocare sînt utilizate în cazurile de dubiu. Cea mai utilizată rămîne proba de încărcare hidrică. O creștere tensională mai mare de 10 mm Hg este considerată ca patologică. Aceste date luate izolat au o valoare relativă. Dacă se pornește de la o tensiune de 15 mm Hg și creș-

Scanned with OKEN Scanner

terea este cu 10 mm Hg, proba este pozitivă numai în 17% din cazuri ; dacă se pornește de la 22 mm Hg și se crește la 32 mm Hg proba este pozitivă pentru Leydhecker în 62% din cazuri, pentru Bloomfield în 82%, iar pentru Agarwal în 94,7%.

Ventuza de sucțiune ne-a dat cele mai bune rezultate în glaucomul debutant. Compresiunea limbică am efectuat-o bilateral. Blocajul ieșirii umoarei apoase face posibilă aprecierea gradului de regresie tensională într-o unitate de timp fixată la 15 minute. Revenirea presiunii la normal se face în timp mai lung la ochiul cu glaucom și anume 35–70 minute. față de 15–30 minute, la ochiul normal (fig. 138).

Rezultatele precise și facilitatea metodei a făcut ca noi să-i atribuim o pondere importantă în diagnosticul precoce al glaucomului.

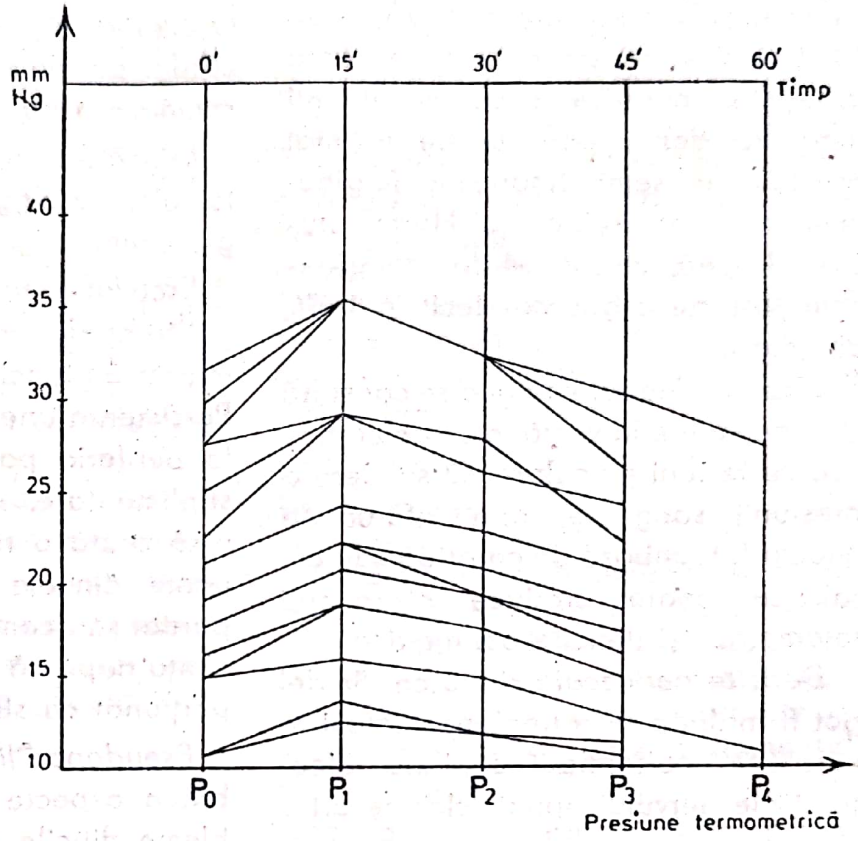

Fig. 138 — Revenirea presiunii după aplicarea ventuzei de sucțiune în ochiul cu glaucom incipient.

Deficite perimetrice

Dacă sînt privite izolat, deficitele perimetrice nu pot constitui un semn de glaucom atunci cînd tensiunea oculară și papila sînt normale. Dar trebuie de menționat că tehnicile de perimetrie curentă cu una sau două variabile neetalonate și necontrolabile trebuie privite cu rezervă, deși ele constituie examenele de rutină cele mai frecvent utilizate. Explorarea campimetrică în lumina atenuată constitue o tehnică mai precisă, dar care încă nu s-a generalizat. Examenele perimetrice constitue un document izolat, dificil de a le atribui o valoare sigură. Cauzele de erori sînt multiple în funcție de variațiile de iluminare ale fondului și intensitatea luminoasă a indexului cu atît mai mult cu cît ele pot fi întîlnite și în alte afecțiuni.

Lărgirea petei oarbe poate fi produsă prin diminuarea circulației sanguine la nivelul papilei la unele persoane în vîrstă. Aceasta corespunde lărgirii angioscotoamelor demonstrată de Evans, iar mai recent de Humblet atunci cînd există trunchiuri vasculare apropiate unele de altele, care vor fa-

Scanned with OKEN Scanner

cilita unirea angioscotoamelor cu mărirea petei oarbe. Umbra proiectată pe vasele retinei la emergența papilară reduce valoarea stimulilor.

Excluderea petei oarbe se întîlnește frecvent și la persoane normale după 40 de ani, dacă examinarea se face cu un test mic. De aceea în ultimul timp excluderea petei oarbe nu mai constituie un semn diagnostic de glaucom incipient. Aulhorn și Harms studiind la perimetru 2 684 de ochi glaucomatoși nu o găsesc decît în 1,6% din cazuri.

Dizarmoniile fotometrice se constată și la persoane în vîrstă, aterosclerotice sau cu leziuni maculare. O scădere a presiunii sanguine, prin infarct de miocard, tromboză de carotidă sau oftalmică poate produce dizarmonii fotometrice și deficite perimetrice.

Deficite pericecale și scotom Seidel pot fi întîlnite și la neglaucomatoși în coroidite, malformații papilare, afecțiuni ale nervului optic, scleroze arteriolare.

Treapta nazală a lui Rönne poate fi întîlnită în pseudopapilita diabetică, coroidite, afecțiuni ale chiasmei.

Scotomul Bjerrum poate fi determinat și de tulburări circulatorii care evoluează cu vîrsta. Armaly (1966) face determinări statistice și arată prezența scotomului Bjerrum atît la persoane în vîrstă cu ateroscleroză dar cu tensiune oculară sub 20 mm Hg, cît și în grupa la care tensiunea oculară depășea 20 mm Hg unde frecvența scotomului crește mult. Scotomul arciform a mai fost descris în coroidite juxtapapilare, miopie cu atrofie peripapilară, fosete ale nervului optic, verucozități hialine ale papilei, infarct ischemic al nervului optic, tromboză de carotidă și oftalmică, meningiom de mică aripă, arahnoidită optochiasmatică.

Desigur prezența hipertoniei sau a excavației papilare alături de modificările de cîmp vizual constituie un semn sigur de glaucom.

Excavația papilară nu poate constitui nici ea singură un semn sigur de glaucom.

Excavația fiziologică a papilei se poate confunda cu excavația glaucomatoasă atunci cînd ea este profundă. Persistența unei benzi de țesut normal la periferia papilei impune explorări suplimentare. Angiografia fluoresceinică arată o reducere a capilarelor, unele din ele rămînînd în glaucom parțial sau complet invizibile. Fluorescența papilară este redusă direct proporțional cu stadiul glaucomului.

Pseudopapilitele vasculare pot îmbrăca aspecte diferite și ridica probleme dificile de diagnostic. Atrofia optică glaucomatoasă este situată în partea anterioară a nervului și se deosebește de atrofiile prin degenerescență walleriană situate înapoia porțiunii juxtabulbare.

Atrofia optică din intoxicația cu alcool metilic poate fi însoțită uneori de excavație.

Din cele arătate mai sus rezultă că în stadiul monosimptomatic diagnosticul de glaucom rămîne dificil. Chiar în stadiul bisimptomatic pot apare dificultăți de diagnostic între o neuropatie optică ischemică cu modificări papilare și deficite perimetrice și un glaucom fără tensiune.

Scanned with OKEN Scanner

Diagnosticul diferențial

În glaucomul cu unghi deschis diagnosticul diferențial se face în primul rînd cu celelalte forme de glaucom și anume :

– glaucomul cu unghi închis se diferențiază prin examene gonioscopice. În criza de glaucom acut diagnosticul este ușor. Între crize, cînd există porțiuni deschise ale unghiului, diagnosticul se face după nivelul presional și întinderea unghiului închis. În prezența unei presiuni de 35 mm Hg și un sfert din circumferința unghiului închisă nu se poate susține cu certitudine diagnosticul de glaucom cu unghi închis. Tonografia completează diagnosticul ;

– glaucomul secundar, unde se constată sinechii anterioare, pigmentări ale trabeculului, exsudate, corpi străini, tumori, vase de neoformație ;

– glaucomul congenital tardiv fără megalocornee unde se găsesc anomalii ale unghiului.

Prognostic

Glaucomul nu se vindecă niciodată, dar o terapeutică bine condusă poate normaliza oftalmotonusul și preveni apariția deficitelor funcționale sau evoluția lor. Prognosticul depinde de un diagnostic precoce și un tratament bine condus.

Depistarea glaucomului incipient trebuie făcută sistematic deoarece se admite astăzi că afecțiunea evoluează monosimptomatic aproximativ 11 ani (Ourgaud și Étienne). Cu o terapeutică eficientă primele modificări perimetrice cum sînt lărgirea petei oarbe și scotoamele în aria Bjerrum pot fi reversibile.

Dispensarizarea rămîne o metodă utilă de supraveghere și tratament. Fiecare policlinică are planificată o zi din săptămînă (glaucoma days) pentru urmărirea bolnavilor cu glaucom. Profilactic sînt examinate toate persoanele care au depășit vîrsta de 40 de ani și prezintă acuze oculare și în special membrii familiilor în care sînt bolnavi cu glaucom. Din 6 în 6 luni practicăm examene complete la bolnavii dispensarizați (cîmp vizual, tonometrie, tonografie, examenul papilei). Nediagnosticat din timp, lipsa unei supravegheri medicale sistematice și corecte precum și tratament cu miotice necontrolat reprezintă cauze care duc la pierderea vederii.

Tratamentul

Tratamentul este medical și urmărește scăderea rezistenței la scurgere (pilocarpina) și scăderea debitului secretor (epinefrină, ederen). Intervențiile chirurgicale trebuie efectuate în toate cazurile în care tratamentul medical este ineficace și au ca scop de a crea noi căi de scurgere.

Creșterea tensiunii oculare nu poate să precizeze singură evoluția afecțiunii, deoarece unii bolnavi suportă bine o tensiune de 30 mm Hg sau chiar mai ridicată, în timp ce la alții în aceleași condiții evoluează cu scăderea funcțiilor vizuale. Astfel, în afară de nivelul tensiunii oculare, evoluția glaucomului este în funcție de vîrsta bolnavului și de starea sa vasculară generală.

Lobstein si Herr menționează rolul pe care îl are oftalmodinamometria și în special determinarea gradientului presional eficace (presiunea arterei oftalmice medii minus presiunea oculară), metodă dificilă care nu a intrat în practica curentă. Scleroza vascu-

Scanned with OKEN Scanner

lară, factor important în evoluția bolii, este practic dificil de investigat.

Tratamentul chirurgical normalizează tensiunea oculară în 80–90% din cazuri : sclerotrepanația în 95% (P. Vancea), 84,8% (N. Zolog) ; iridencleizis în 88% (I. Păcurariu). Trabeculectomie în 87,2% (statistica proprie). În ultimul timp se preferă operațiile fistulizante protejate. Tratamentul chirurgical nu dă rezultate și agravează afecțiunea atunci cînd cîmpul vizual central este atins.

Cu tot tratamentul medical și chirurgical bine condus 10% din cazurile de glaucom cu unghi deschis continuă să evolueze spre cecitate.

Scanned with OKEN Scanner

XXI

Forme simptomatice de glaucom cu unghi deschis

Glaucomul unilateral

Unilateralitatea glaucomului cu unghi deschis nu este decît aparentă. Afecțiunea evoluează totdeauna bilateral cu o diferență variabilă în timp între un ochi și celălalt. Ochiul aparent normal prezintă modificări minime tonometrice, tonografice, de cîmp vizual care arată leziuni incipiente. În unele cazuri este o exfoliere senilă capsulară sau uveală cu modificări mai avansate la unul din ochi. Ochiul adelf poate să se mențină indemn chiar o perioadă de 15 ani (Rohrschneider și Bauermann, 1956). Unilateralitatea prelungită trebuie să ne facă să gîndim la un glaucom secundar de natură traumatică, cristaliniană, uveală. De asemenea există reacții consensuale între un ochi și altul de care trebuie să se țină seama. Se cunosc diminuări ale tensiunii oculare atunci cînd celălalt ochi a suferit operații fistulizante. Prijot și Stone (1956) au studiat la iepuri variațiile de debit la unul din ochi atunci cînd celălalt a suferit o compresiune. Ei au obținut o cădere a lui F de la 3,67 ± 0,25 înainte de compresiune la 2,11 ± 0,32 după compresiune.

Glaucomul asimetric

Glaucomul nu evoluează simetric la ambii ochi. În clinică Hayreh și Walker (1967) au arătat o reducere unilaterală a fluoresceinei în numeroase cazuri de glaucom cu modificări mari papilare și deficite de cîmp vizual. Angiografic s-a demonstrat scleroză coroidiană în vecinătatea papilei atrofiate. Diminuarea regimului sanguin în funcție de tensiunea oculară depinde de starea sistemului vascular. El poate fi accentuat și o hipertonie moderată poate determina scăderea vederii atunci cînd capilarele sînt sclerozate.

În evoluția glaucomului o scădere bruscă a presiunii arteriale generale prin infarct, hemoragii, sau după administrare de hipotensive, rupe echilibrul circulator și agravează glaucomul. Dimpotrivă, o hipertensiune arterială generală realizează un bun gradient presional după ecuația lui E. Weigelin :

$$\text{Part. oft.} - K\,(\text{Part. hum} - P_0) + P_0 \text{ adică :}$$

$$\frac{\text{Part. oft.} - \text{Po}}{\text{P. art. hum.} - \text{Po}}$$

De aceea hipertensivul suportă mai bine o tensiune oculară crescută. Dar plecînd de la o anumită evoluție a hipertensiunii arteriale, hipertensiunea se însoțește de o scleroză vasculară periferică care reduce mult efectul bun al gradientului presional.

Glaucomul prin hipersecreție

Este o formă de glaucom mai mult ipotetică și presupune o tensiune oculară crescută în timp ce facilitatea la

Scanned with OKEN Scanner

scurgere este normală. Becker și Friedenwald (1953) pe 1 500 tonografii arată în 5 cazuri o hipertonie care nu se însoțește de o diminuare a facilității. Bunin și colab. (1975) arată cîteva cazuri de glaucom cu debit secretor crescut și facilitate la scurgere normală care nu au reacționat la tratament cu pilocarpină. Masanova (1970) considera glaucomul prin hipersecreție o fază de scurtă durată a glaucomului cu unghi deschis care trece apoi în faza de retenție. Becker (1956) consideră o secreție normală de 2,3 mm^3/min, calculată după formula :

$$F = \frac{Po - 10}{R} \text{ sau } F = (Po - 10) \times C$$

în care 10 este o cifră obținută statistic și corespunde presiunii venoase în venele laminare de 10 mm Hg. După el glaucomul prin hipersecreție prezintă un debit crescut de 4 mm^3/min. Deci valorile debitului, presiunii oculare și facilității ar fi pentru această formă de glaucom : $F=4$ mm^3/min. ; $Po \geqslant 21$ mm Hg ; $C \geqslant 0{,}20$.

Birici (1971) susține și el prezența acestei forme de glaucom. El a diagnosticat 11 cazuri din 350 de bolnavi cu glaucom cu unghi deschis examinați (3,1%), și a arătat că glaucomul prin hipersecreție evoluează ca un glaucom cu unghi deschis cu o tensiune crescută la ambii ochi. La acești bolnavi el constată în medie :

$F=4{,}97$ mm^3/minut ;
$Po=25{,}9$ mm Hg $\pm 1{,}13$;
$C=0{,}33 \pm 0{,}02$.

Dintre aceștia la 8 bolnavi glaucomul a evoluat, iar la 3 a rămas staționar. Trei bolnavi la care glaucomul a evoluat (5 ochi) au fost urmăriți pe o perioadă de 4–5 ani. Unghiul camerular s-a menținut deschis. La toți bolnavii s-au practicat tonografii repetate de 8–10 ori. Presiunea oculară a crescut în medie de la 23,09 mm Hg la 31,82 mm Hg ; F a crescut de la 4 la 5,5 mm^3/minut ; C a oscilat între 0,20–0,35.

Tratamentul cu inhibitori ai anhidrazei carbonice a scăzut tensiunea oculară cu 6 mm Hg ; tratamentul cu adrenalină a scăzut tensiunea cu 4,5 mm Hg, iar cu pilocarpină cu 2,5 mm Hg. La nici unul din acești bolnavi evoluția nu a fost spre glaucom prin retenție.

Krasnov (1974) arată că din punct de vedere clinic glaucomul prin hipersecreție trebuie considerat ca o formă aparte de glaucom, indiferent de implicațiile patogenice. Determinări ale debitului secretor prin fluorometrie, au permis de a depista în aceste cazuri etiologia diabetică unde hipersecreția umoarei apoase este determinată de angiopatia diabetică. Panneau, prin examinări tonografice și fluorografice la diabetici arată că la subiecții cu retinopatie diabetică aceste investigații găsesc o cantitate crescută de secreție. Aceste date pot explica frecvența mai mare de 3–5% a glaucomului la diabetici față de 2% la nediabetici. Aceeași explicație este valabilă și pentru hipertoniile intermitente din iridociclite și traumatisme. Reacțiile vasculare sînt declanșate în aceste cazuri prin eliberarea reflexă de prostaglandine din iris.

Bontov și Astanov (1972) bazîndu-se pe experiențe la pisici la care în mod artificial opreau scurgerea sîngelui venos din ochi prin legarea venei ciliare anterioare superioare găsesc o creștere a tensiunii oculare în glaucoamele considerate prin hipersecreție ca fiind determinate nu de o secreție mărită de umoare apoasă ci de o creștere a volumului sanguin în tunica vasculară a ochiului și creșterea tensiunii venoase intraoculare. Aceleași experiențe au fost făcute de Macri (1960) și Bill (1962). Analizînd rezultatele lor, Adler (1970) arată că există

Scanned with OKEN Scanner

o anumită constituție specifică a vaselor în ochii de pisică și cîine, la care există anastomoze dezvoltate între venele coroidiene și venele ciliare anterioare. De aceea lezarea la pisică a venei ciliare anterioare determină creșterea tensiunii în sinusul venos al lui Govius unde se scurge umoarea apoasă și astfel se produce o creștere a rezistenței la scurgere.

În ceea ce ne privește, credem că hipersecreția de umoare apoasă cu o rezistență la scurgere normală poate fi caracteristică pentru forme de hipertensiune simptomatică de scurtă durată, dar nu poate constitui o formă aparte de glaucom primitiv. Unele date din literatură, care țin încă de imprecizii de tehnică privind determinarea debitului secretor și a facilității la scurgere, considerăm că trebuie privite cu rezervă.

Terapeutic aceste forme reacționează bine la inhibitori ai anhidrazei carbonice și epinefrină. Evoluția clinică este lentă deoarece hipersecreția nu este continuă ci intermitentă. Această formă de glaucom este apropiată de „nevroza secretorie" descrisă de Donders.

Glaucomul fără tensiune sau cu tensiune statistic normală

În glaucomul cu unghi deschis o formă mult discutată este glaucomul fără tensiune. Prima mențiune a glaucomului fără tensiune este făcută în 1857 de von Graefe denumită de el „amauroză cu excavație" și care nu diferă de glaucomul obișnuit decît prin lipsa tensiunii.

Von Graefe revine în 1862 și încadrează această amauroză în glaucom, dat fiind că boala se întîlnea frecvent la bolnavi cu glaucom la celălalt ochi. El a mai fost numit și pseudoglaucom (Thiel) și paraglaucom (Comberg).

S-a constatat pe de o parte, că în unele cazuri, cu toată lipsa tensiunii oculare, apar fenomene ce sînt caracteristice glaucomului, iar pe de altă parte cu toată medicația hipotonizantă și operații fistulizante într-un număr mare de cazuri boala evoluează ducînd treptat la pierderea vederii. Campimetria și scotometria a impus definitiv această formă de glaucom. Prezența de scotoame Seidel și scotoame arciforme Bjerrum, strîmtorarea nazală a cîmpului vizual, scăderea lentă a funcțiilor vizuale, răspunsurile pozitive la probele de provocare, sînt argumente în favoarea glaucomului. O statistică recentă arată că frecvența sa este de 18% din numărul total al glaucoamelor (Étienne). Apare cel mai adesea bilateral după vîrsta de 50 de ani ; o incidență familială a fost menționată.

Înainte de a pune acest diagnostic trebuie să avem certitudinea că nu există presiune oculară patologică :

– o singură tonometrie nu este suficientă pentru a afirma sau infirma diagnosticul de glaucom fără tensiune ;

– poate să fie o formă nocturnă de tensiune oculară și de aceea se impune efectuarea unei curbe nictemerale timp de 3–4 zile ;

– în cazul unui ochi miop se va corija eroarea în minus a tensiunii oculare cu tonometrul Schiötz. Axenfeld a semnalat că în miopie glaucomul apare fără hipertensiune și numai tardiv se manifestă cu creșteri tensionale mici. Un ochi miop are un coeficient de rigiditate inferior normalului și de aceea tensiunea se va determina cu aplanotonometrul ;

– o hiposecreție ciliară într-un glaucom cu scleroză vasculară poate da un glaucom cu tensiune joasă, în această situație se va determina valoarea lui C care apare scăzută și in-

Scanned with OKEN Scanner

direct valoarea lui F care este la fel scăzută. Dacă ventuza de sucțiune nu determină creșterea presiunii oculare este hiposecreție.

Modificările glaucomatoase sînt explicate de doi factori :

– creșterea tensiunii oculare ;

– modificări vasculare de scleroză.

În această formă de glaucom în timp ce tensiunea oculară este normală, modificările de scleroză vasculară sînt evidente. I. Păcurariu și Felicia Mărgescu (1957) arată că la acești bolnavi se găsesc scleroze vasculare cerebrale cu calcifieri ale sifonului carotidian și hipertensiune arterială cu ateroscleroză. Aceleași leziuni vasculare au fost menționate și de alți autori (Magitot, Redslob, Thiel, Vail, Vancea). F. Lascu și M. Niculescu (1957) arată pseudoglaucom în 5 cazuri de scleroză a arterelor carotide interne constatată radiologic. Decolorarea papilară precede apariția excavației și mai rar ambele sînt concomitente. Deficitele perimetrice constituie simptomul cel mai precoce. Chiar atunci cînd nu se constată leziuni ale carotidelor și ale arterei oftalmice există leziuni de ateroscleroză ale vaselor nutritive optico-chiasmatice care să explice acest glaucom.

Diagnosticul pozitiv se face prin :

– valoarea scăzută a presiunii oculare $\leqslant$ 21 mm Hg ;

– valoarea normală a facilității la scurgere C$>$0,18 ;

– coborîrea presiunii arterei oftalmice medii, care arată că gradientul eficace (presiunea arterei oftalmice medii – Po), nu este suficient pentru a asigura nutrirea normală a papilei. Cu alte cuvinte papila nervului optic nu poate suporta o presiune considerată normală pentru subiectul respectiv.

Dacă și presiunea medie a arterei oftalmice este normală nu mai este vorba de glaucom fără tensiune ci de un proces de scleroză capilară localizată la capul nervului optic. Prezența calcifierilor carotidiene intracraniene nu are relație cu glaucomul, dar poate servi orientativ pentru a pune în evidență un stadiu vascular anormal.

Diagnosticul diferențial se face cu :

– afecțiuni colobomatoase ale nervului optic care sînt clinic staționare ;

– scleroze vasculare retrolaminare, dar acestea apar cu scotom central ;

– nevrită retrobulbară cronică alcoolo-tabagică dar aspectul papilei diferă ;

– afecțiuni chiasmatice, dar acestea au modificări campimetrice caracteristice.

Testele de provocare rămîn indicate în cazurile limită, dar rezultatele obținute nu sînt concludente cum ar fi cele obținute în glaucomul cu unghi deschis.

Ca tratament se utilizează pilocarpina, deși facilitatea la scurgere fiind mică, mioticele nu mai au indicații. S-au încercat acetazolamida și epinefrina pentru diminuarea debitului secretor deși într-un stadiu tardiv acesta este redus. Atunci cînd vederea continuă să scadă se recomandă operații fistulizante protejate. Substanțele vasodilatatoare, protectorii vasculari și heparina rămîn indicate din punct de vedere teoretic, practic nu dau rezultate.

Scanned with OKEN Scanner

XXII

Forme clinice în glaucomul cu unghi deschis

Glaucom prin pseudo-exfoliera capsulară

Este un sindrom degenerativ cu amiloidoză a diferitelor țesuturi oculare.

Asocierea unei hipertensiuni oculare cu depozite „în formă de chiciură" pe cristalin a fost menționată de Lindberg (1917) și descrisă de Vogt (1923) sub numele de glaucom capsular. El arată că este o exfoliere a capsulei cristalinului cu acumulare de scuame în unghiul camerular.

Frecvența pseudoexfolierei capsulare este divers apreciată în funcție de autori. Este o afecțiune a subiecților în vîrstă, excepțional înainte de vîrsta de 60 ani, se întîlnește cu o frecvență de 2–6% după această vîrstă. Pe 1 500 subiecți care au depășit vîrsta de 60 ani Joannides și colab. (1960) prin examinări sistematice o găsesc în 10% din cazuri. Este frecvent întîlnită în Europa, rar în Statele Unite și excepțional menționată în Asia și Africa.

Este un sindrom clinic care se asociază în 50% din cazuri, cu glaucom cu unghi deschis. La început această formă de glaucom era considerată ca glaucom secundar. Astăzi se consideră că sînt fenomene adăugate în glaucomul cu unghi deschis care grăbesc apariția glaucomului imprimîndu-i un caracter de gravitate.

Simptome. Pseudoexfolierea capsulară este o afecțiune fără manifestări clinice evidente. Este descoperită la un examen atent biomicroscopic practicat sistematic, fie cu ocazia examinării uneia din manifestările sale, cataractă sau glaucom. Constă dintr-o atrofie a marginii pupilare a irisului cu formare de mici floculi alb cenușii, aderenți de marginea pupilară, translucizi realizînd aspectul clasic „de chiciură". De asemenea, pe cristaloida anterioară se constată prezența unor fragmente translucide cu aspect granitat, răsucite sub formă de lambouri formînd un strat mai mult sau mai puțin continuu. Busacca (1927) arată că aceste formațiuni nu rezultă dintr-o exfoliere capsulară ci sînt depozite albe provenite dintr-o atrofie uveală ce interesează tot segmentul anterior al ochiului. Astfel se stabilește termenul de pseudoexfoliere capsulară sugerat de Theobald Dvorak în 1954.

Pseudoexfolierea capsulară este un sindrom pur biomicroscopic și se identifică numai prin examene făcute sistematic în special la bolnavii cu cataractă și glaucom. Marginea pupilară prezintă un lizereu anormal, translucid, de care aderă mici depozite alb-cenușii. Este o atrofie a marginii iriene cu scuame anormale care proemină în cîmpul pupilar și par a avea tendință la detașare. Epiteliul irian, la acest nivel, este înlocuit cu o lamă subțire translucidă. Stroma

Scanned with OKEN Scanner

iriană este și ea atrofiată mai mult între marginea pupilară și coleretă. La început particulele degenerative sînt dispuse la periferia feței anterioare a cristalinului și sînt invizibile

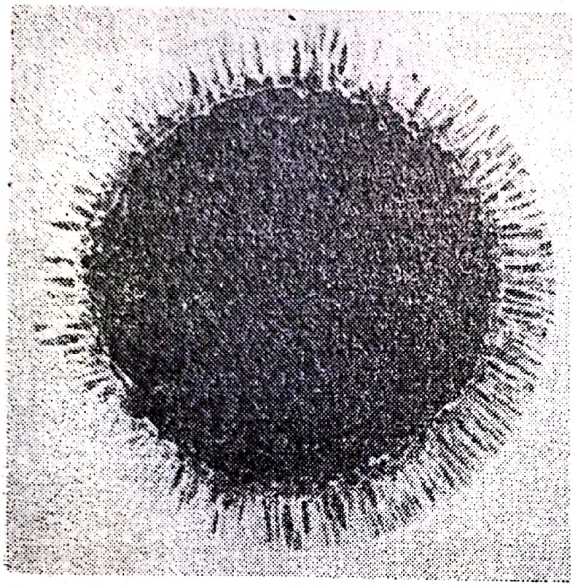

Fig. 139 — Pseudoexfoliere capsulară. Aspect biomicroscopic.

dacă pupila nu este dilatată. Cînd marginea pupilară prezintă un lizereu atrofic cu cîteva granulații alb-cenușii, se impune cercetarea ei sistematic, și utilizarea midriaticelor deoarece midriaza înlesnește confirmarea diagnosticului (fig. 139 și 140).

S-au descris trei zone în formațiunile de pe cristaloida anterioară :

— un inel central, mai mult sau mai puțin complet, cu aspect granitat și fine flocoane alb-cenușii. În interior aria cristaliniană este normală ;

— o zonă intermediară, care corespunde zonei de contact a irisului cu cristaloida, de aspect normal ;

— o zonă periferică fin granulată cu o limită externă neregulată aproape de ecuatorul cristalinian și alta internă cu aspect de lambouri răsucite în „coajă de mesteacăn". Această etalare specifică a particulelor degenerative este determinată de mișcările irisului în contact cu cristaloida.

În umoarea apoasă se evidențiază granule de pigment brun-roșietice cu mici foliculi alb-cenușii în suspensie animate de mișcările umoarei apoase. Într-un stadiu mai avansat particulele

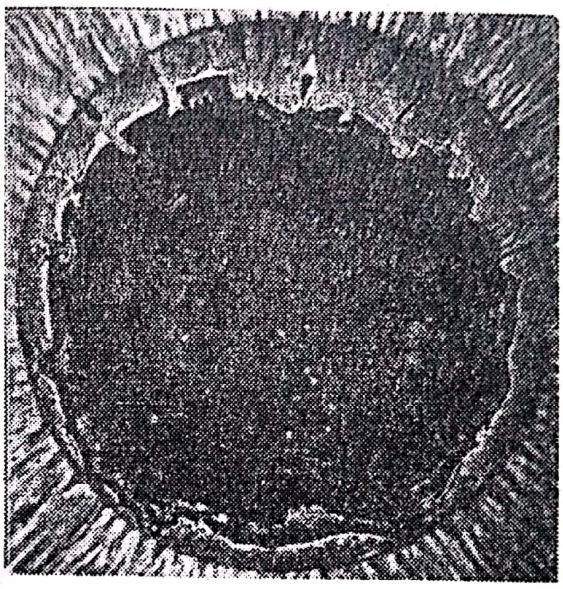

Fig. 140 — Pseudoexfoliere capsulară. Dispariția lizereului pigmentar cu depozite pigmentare și particule albe la marginea pupilară a irisului și pe cristaloidă (după L. și R. Weekers și Dedoyard).

devin foarte numeroase. Ele se găsesc în centrul cristaloidei în aria pupilară, pe fața profundă a corneei, în porțiunile declive ale unghiului camerular, pe zonula Zinn. Examenul gonioscopic arată unghiul camerular deschis. Depunerile pigmentare și particulele albe se găsesc și la nivelul trabeculului mai ales în partea sa declivă. Sampaolesi (1956) arată prezența unei linii pigmentate înaintea inelului lui Schwalbe, care fiind confirmată și de alți autori a primit denumirea de „semnul lui Sampaolesi". Ea constă în prezența densă de pigment brun-negru înaintea liniei lui Schwalbe și constituie un semn de început ; în unele cazuri se poate continua și pe fața posterioară a corneei. Această pigmentare este dată de atrofia uve-

Scanned with OKEN Scanner

ală, iar cantitatea de pigment este direct proporțională cu creșterea tensiunii.

S-a descris și o formă zonulară ; în timp ce la nivelul marginii pupilare sau pe cristaloida anterioară nu sînt decît modificări minime, după o dilatare pupilară mare, dar mai ales după o iridectomie se vede la marginea cristalinului un văl semitransparent care se continuă la nivelul fibrelor zonulare, acestea fiind acoperite cu fine particule alb-albăstrui cu aspect de chiciură.

Evoluție. Exfolierea senilă a uveei poate evolua frust, numai prin atrofie iriană cu floculi și mobilizări pigmentare, fie sub o formă asociată la care se întîlnesc și leziuni capsulare, iar în alte cazuri o formă complicată cu cataractă, glaucom, fragilitate zonulară sau capsulară și leziuni degenerative ale vitrosului cu decolare posterioară.

Cataracta este asociată în 66% din cazuri după Baumgart (1933), 76% din cazuri după Trantas (1934) și 80% după Paufique și colab. (1958). Începe sub formă de opacifieri subcorticale anterioare pentru a deveni rapid totală.

Glaucomul se întîlnește cu o frecvență de 50% din cazuri. Astfel Busacca (1927) dă o frecvență de 76% ; Orgen (1949) de 45% și Paufique și colab. (1958) de 48%. Joannides și colab. (1960) la 420 glaucomatoși întîlnește 165 de pseudoexfolieri capsulare (39,5%).

Glaucomul etichetat la început ca glaucom capsular este considerat astăzi glaucom cu unghi deschis asociat. Unghiul camerular este deschis, iar rezistența la scurgere crescută. Prezența pseudoexfolierii sugerează o hipertonie latentă și impune cercetarea tensiunii oculare, a rezistenței la scurgere și efectuarea probelor de provocare pentru glaucom. Glaucomul evoluează mult timp insidios, iar deficitele funcționale sînt adesea atribuite opacifierilor parțiale ale cristalinului. Exfolierea uveală nu se însoțește de la început de hipertonie. După un timp variabil de mai multe luni sau mai mulți ani de la primele simptome biomicroscopice apare și hipertensiunea. Obstrucția emonctoriilor odată produsă determină o creștere a rezistenței la scurgere cu creșterea presiunii oculare. Papila se excavează și deficitele perimetrice progresează rapid.

Mecanismul de producere al glaucomului

Rolul scuamelor

Inițial Vogt cînd a denumit glaucomul capsular a considerat creșterea tensiunii oculare secundară depunerii scuamelor. Ulterior însă, este abandonată această presupunere, deoarece :

— nu există un paralelism între gradul pseudoexfolierii și creșterea tensiunii oculare. De multe ori glaucomul poate precede semnele clinice (L. Weekers, 1950) ;

— nu s-au găsit scuame în unghi sau chiar dacă ele există se află dispuse într-o zonă limitată, insuficientă pentru a jena scurgerea. Dealtfel ochiul cu scuame dispuse pe toată circumferința nu prezintă glaucom (Bessière, 1975) ;

— deși între pseudoexfolierea capsulară și glaucom există relație statistic semnificativă, aceasta nu s-a stabilit și pentru relația dintre frecvența scuamelor și creșterea tensiunii oculare (Gringolo și colab., 1957).

Rolul pigmentului

Mulți autori atribuie pigmentului mobilizat rolul determinant în producerea glaucomului considerînd că

Scanned with OKEN Scanner

există același mecanism de producere ca și în glaucomul pigmentar. S-au ridicat însă o serie de obiecții :

– la subiecți cu mari mobilizări pigmentare s-au găsit valori tonografice și tonometrice normale (Bessière, 1975) ;

– există elemente mai mari, ca hematiile, care au 7 microni și care străbat porii trabeculului cu ușurință ; deci pigmentul care are 0,40 microni nu poate singur să împiedice scurgerea (Pouliquen, 1972) ;

– absența hipertoniei în unghiuri foarte pigmentate. Pe un studiu statistic de 200 cazuri nu s-a putut stabili un paralelism între gradul pigmentării și creșterea tensiunii oculare (Evans, 1941).

Senilitatea trabeculului

Pentru cei mai mulți autori creșterea tensiunii oculare este secundară unui proces de senilitate concomitent al trabeculului și uveei.

Patogenia pseudoexfolierii capsulare

În toate observațiile se constată creșterea permeabilității barierei hemato-oculare la fluoresceină, curba îmbracă aspectul din iridociclite, ceea ce confirmă că la baza acestei afecțiuni sînt leziuni vasculare. Se produce și o difuziune mare a fluoresceinei în corpul vitros, fapt ce pledează pentru existența de leziuni degenerative. Afecțiunea este considerată ca o leziune degenerativă a uveei anterioare, deci o uveoză. Examene anatomopatologice din fragmente prelevate prin iridectomie arată leziuni degenerative ale vaselor cu o dislocare mare a epiteliului pigmentar posterior. Chandler și Morton Grant au constatat atunci cînd au căutat să separe depozitele albicioase de pe fața posterioară a irisului pe ochi enucleați că se elimină totdeauna și fragmente de țesut uveal. Aceasta confirmă originea lor uveală și nu cristaliniană. De altfel după extracția intracapsulară a cristalinului Sunde (1956) și Paufique și colab. (1958) arată că depozitele reapar pe hialoidă.

La microscopul electronic Bertelsen (1966) găsește că scuamele sînt formate dintr-o substanță fin granulată care se evidențiază atît pe capsula cristalinului cît și sub ea. Ar fi deci o secreție anormală a epiteliului cristalinian, a epiteliului pigmentar al irisului și a epiteliului ciliar. Davanger și Pederson (1975) arată că biochimic este o substanță amiloidă rezultată printr-un proces de amiloidoză locală a diferitelor structuri oculare. Aceste particule cu caracter degenerativ se întîlnesc atît în exfolierea senilă a uveei cît și în glaucomul cu unghi deschis. Afecțiunea poate îmbrăca un caracter genetic fiind găsite mai multe cazuri în aceeași familie (Tarkkanen, 1962). Testul de provocare cortizonic dă răspunsuri negative atunci cînd pseudoexfolierea capsulară nu este asociată cu glaucom. De aceea glaucomul și pseudoexfolierea capsulară realizează o simplă asociere patologică.

Profilaxie și tratament. Ourgaud și Junod (1959) efectuînd la 12 bolnavi cu pseudoexfoliere capsulară proba cu apă au găsit semne de glaucom latent la 10 bolnavi (83%), la care tonometria și tonografia erau normale. Acest fapt impune o strictă supraveghere a acestor bolnavi. Weekers (1959) recomandă ca atunci cînd se constată o exfoliere senilă a uveei să se efectueze măsurători tonometrice repetate. De menționat și subluxările de cristalin prin pierderea elasticității normale și ruperii fibrelor zonulare (Cernea, 1977). Afecțiunea trebuie urmărită sistematic la toți bolnavii de peste 60 de ani printr-un examen bio-

Scanned with OKEN Scanner

microscopic atent, cu un obiectiv mare și cu dilatare pupilară maximă. Hipertonia este adesea severă și în 60% din cazuri depășește 35 mm Hg.

Tratamentul este acela al glaucomului cu unghi deschis cu pilocarpină și operații fistulizante protejate. De menționat că fragilitatea zonulei riscă să producă ruperea ei în timpul operației și includere de vitros în fistulă. Extracția precoce a cristalinului încă transparent, preconizat altădată cînd se considera originea capsulară a glaucomului, nu mai este justificată astăzi. După extracția cristalinului nu se ameliorează facilitatea la scurgere. Exfolierea senilă a uveei agravează condițiile hidrodinamice ale ochiului senil.

Glaucomul pigmentar

Glaucomul pigmentar este o formă clinică de glaucom cu unghi deschis caracterizată prin creșterea tensiunii oculare asociată cu o diseminare primitivă de pigment din epiteliul iridociliar, cu acumulare importantă în unghiul camerular și pe suprafața posterioară a corneei. Glaucomul apare tardiv după o lungă evoluție subclinică de dispersie pigmentară. Evoluează cu o biometrie oculară normală fapt care îl deosebește de la început de glaucomul cu unghi închis.

Afecțiunea se caracterizează printr-o mare migrare de pigment uveal. Aceasta se evidențiază prin dilatarea pupilei, pigmentul migrînd oriunde este umoare apoasă. Atunci cînd se operează un astfel de ochi pigmentul iese afară din glob în cantitate mare, iar mai tîrziu se depune în cicatricea filtrantă pe care o pigmentează.

Pigmentarea anormală a unghiului camerular într-un caz de glaucom cu unghi deschis a fost semnalată prima dată de Sugar (1941). În 1949 el descrie cu Barbour glaucomul pigmentar ca o entitate aparte în patologie.

Frecvență. Glaucomul pigmentar se întîlnește mai frecvent la bărbați. Demailly arată la 46 bolnavi și 89 ochi (glaucomul pigmentar poate evolua și unilateral) o frecvență de 85% la sexul masculin și 15% la cel feminin. Sugar (1966) arată o frecvență de 76,6% la sexul masculin. Perkins (1960) dă un raport de 5/1, iar Sampaolesi (1959) de 6/1.

Leydhecker (1960) arată că glaucomul pigmentar reprezintă 2% din toate formele de glaucom. Nu se întîlnește la rasa neagră. Vîrsta medie de apariție este de 50 ani cu limite extreme între 20 și 70 de ani. În 70% din cazuri evoluează la miopi (Sampaolesi).

Din punct de vedere clinic, anatomopatologic și terapeutic, el trebuie considerat ca o formă particulară de glaucom cu unghi deschis.

Originea dispersiei pigmentare este atrofia straturilor epiteliale ale irisului și corpului ciliar. Pigmentul se depune oriunde ajunge umoarea apoasă, adică la nivelul corneei, al trabeculului, înapoia cristalinului, în zonulă și în stroma anterioară a irisului. Atunci cînd se dilată pupila se constată că celulele mortificate prin atrofia epiteliului posterior al irisului eliberează pigment. Mitsui a prelevat granule de pigment din umoarea apoasă, le-a examinat și măsurat și a constatat că ele provin din stratul epitelial posterior al irisului și corpului ciliar.

Simptome. La debutul bolii, bolnavul acuză „că vede cercuri colorate", examenul obiectiv arată creșterea tensiunii oculare în jur de 30 mm Hg. Este necesar un timp destul de lung de la începutul dispersiei pigmentare și pînă la apariția primelor simptome.

Scanned with OKEN Scanner

Examenul biomicroscopic pune în evidenţă :

– atrofia straturilor epiteliale ale irisului şi corpului ciliar cu dispersie de pigment ;

– prezenţa fusului lui Krukenberg ;

– pigmentarea trabeculului scleral ;

– pigmentarea zonulo-cristaliniană ;

– Tyndall pigmentar.

Atrofia straturilor epiteliale ale irisului şi corpului ciliar cu dispersie de pigment. Weekers (1958) arată o coloraţie închisă a irisului constant întîlnită în glaucomul pigmentar. Atrofia straturilor epiteliale ale irisului şi corpului ciliar constituie originea migrărilor pigmentare, dar ea nu se întîlneşte decît în 15% din cazuri, deci nu este un element constant. A fost descrisă prima dată de Scheie şi Fleischauer (1958).

Se observă bine prin retroiluminare sub forma unor lacune localizate la început de partea nazală şi inferior. Lacunele sînt mari, patrunghiulare, separate unele de altele prin ţesut sănătos. Ele progresează apoi ca număr şi întindere pentru a cuprinde irisul în întregime cu excepţia zonei vecine pupilei. Pe faţa anterioară a irisului se văd mobilizări pigmentare comparate cu „piper presărat" dispuse mai ales spre rădăcina irisului. Pigmentul eliberat este vehiculat de umoarea apoasă şi se fixează în anumite zone preferenţiale. Dispersia pigmentară este indispensabilă pentru această formă de glaucom, dar nu orice dispersie pigmentară trebuie etichetată ca glaucom pigmentar. Ea trebuie să fie densă, regulată, granulele de pigment să se atingă unele de altele şi să constituie o linie continuă.

Fusul lui Kruckenberg este o linie fuziformă de 6 mm înălţime şi 1,3 mm lărgime situată în partea mijlocie a corneei. Acest simptom a fost descris în 1899 de Kruckenberg la mamă şi fiică şi a fost interpretat iniţial ca fiind relicve ale membranei pupilare. El este format din granule de pigment dispus intracelular prin fagocitare de către celulele endoteliului corneean (Orzalesi şi Verdi, 1960). Dispersia pigmentului este variabilă şi importanţa fusului diferă de la un subiect la altul. Dacă se constată de la început şi se urmăreşte periodic evoluţia, se observă că el se întinde progresiv de la centru spre periferia corneei.

Pigmentarea trabeculului scleral se constată gonioscopic sub forma unei pigmentări uniforme groase pe tot trabeculul pe o întindere de 360°. La început pigmentarea corespunde canalului Schlemm. Atunci cînd dispersia pigmentului creşte acoperă canalul Schlemm, inelul Schwalbe şi porţiunea intermediară a acestora. Această pigmentare survine pe un unghi larg deschis. Secţiuni histologice au arătat că interesează trabeculul nu numai în suprafaţă ci şi în profunzime. Dispusă la început în partea inferioară şi nazal, pigmentarea progresează spre partea superioară şi temporal. Scheie şi Fleischauer (1958) arată că fusul Kruckenberg a fost prezent în 92 de ochi din 97 cazuri de pigmentări ale unghiului. Pigmentarea unghiului este cu atît mai intensă cu cît fusul este mai pronunţat. În 5 cazuri în care el a fost absent se găsea totuşi o pigmentare difuză a endoteliului corneean. Atunci cînd se examinează unghiul prin diafanoscopie se constată o depigmentare iriană situată în special în partea mijlocie a epiteliului posterior. Periferia sa prezintă adesea goniodonezis.

Pigmentarea zonulo-cristaliniană. Dacă este practicată gonioscopia atunci cînd pupila este în midriază maximă sau după iridectomie se constată la nivelul ecuatorului cristalinian mobilizări pigmentare. Ele au fost descrise prima dată de Koby (1927). Localizate la început la nivelul inser-

Scanned with OKEN Scanner

ţiei fibrelor zonulare pe cristaloidă devin apoi mai abundente şi acoperă tot ecuatorul cristalinian. Ele determină un inel la partea periferică a capsulei posterioare. Fibrele zonulare captează pigmentul şi iau un aspect metalic. Prezenţa unor anomalii congenitale ale unghiului este încă discutabilă, deoarece ele sînt descrise mai ales la nivelul pintenului scleral ca relicve ale ligamentului pectineu şi nu la nivelul trabeculului.

Tyndall pigmentar. Se constată migrarea unor elemente pigmentare în umoarea apoasă. Dacă se dilată pupila se vede mai bine apărînd o migrare pigmentară abundentă în camera anterioară uneori destul de densă cu aspectul unui Tyndall pigmentar.

Tonometria arată dacă este o simplă dispersie pigmentară, care poate constitui un stadiu premergător, sau este un glaucom pigmentar. Tensiunea oculară poate prezenta variaţii mari în cursul aceleiaşi zile şi de multe ori este mai crescută seara. Sînt perioade cînd ochiul nu are tensiune şi perioade cînd tensiunea oculară creşte la 30 mm Hg în funcţie de dispersia pigmentului. Nu există un paralelism strict între dispersia pigmentului şi creşterea tensiunii oculare. Weekers arată că instilaţii de adrenalină 1–2% determină creşteri tensionale printr-o migrare mai mare de pigment, dar aceste creşteri sînt pasagere.

Tonografia pune în evidenţă în toate cazurile o reducere a facilităţii la scurgere. Nu este o proporţionalitate între intensitatea pigmentului, cifra tensională şi rezistenţă.

Ca alte semne clinice se mai menţionează fragilitate zonulară cu iridodonezis. Această fragilitate zonulară poate constitui o cauză de eşec în unele intervenţii filtrante protejate prin inclavare de vitros care poate traversa zonula ruptă.

Anatomia patologică

Anatomo-patologic se constată o atrofie a epiteliului pigmentar posterior al irisului şi corpului ciliar. Pigmentul eliberat din celulele distruse este fagocitat de macrofage şi transportat în toate straturile stromei. Cele situate în straturile anterioare se văd la lampa cu fantă sub forma unor grămezi mari pigmentate. Aceasta deoarece cu un obiectiv mare pigmentul apare de două ori mai voluminos decît cel din melanocite. Într-un stadiu mai avansat leziunile interesează şi dilatatorul pupilei unde nu se mai recunoaşte mioepiteliul. Pigmentul eliberat se repartizează oriunde circulă umoarea apoasă. Stratul anterior fiind permeabil irisul este îmbibat cu umoare apoasă. Sampaolesi arată că pigmentul se depune fie între fibrele zonulare posterioare şi capsulă fie între hialoida anterioară şi capsulă, şi se pot forma două inele concentrice de pigment pe faţa posterioară a cristalinului. El se depune în grămezi pînă la ora serrata pe zonulă şi pe retina anterioară. În unghi, pigmentul liber poate pătrunde pînă în canalul Schlemm jenînd scurgerea umoarei apoase. Dar granulele de pigment se află atît libere cît şi sub formă fagocitată de către celulele endoteliale ale trabeculului şi corneei. Prin fagocitoză celulele se tumefiază diminuînd porii trabeculului. Microscopia electronică confirmă această fagocitoză în celulele endoteliale ale trabeculului care ar fi principala cauză de creştere a rezistenţei la scurgere.

În rezumat, este o dispersie de pigment cu ieşirea granulelor pigmentare din epiteliul posterior. El este vehiculat în umoarea apoasă de unde este luat de macrofage şi dispersat. Mecanismul de obstruare al unghiului nu este direct, deoarece particulele de pigment sînt mici şi trec prin ochiurile trabeculului. Mişcările browniene

Scanned with OKEN Scanner

fac să crească însă de aproximativ de trei ori volumul lor putînd constitui astfel o jenă în scurgerea umoarei apoase. Dar obstrucția se face mai ales prin intermediul celulelor endoteliale încărcate cu pigment ca și la nivelul endoteliului corneean. Lucrările lui Iwamoto, Witmer și Landolt confirmă faptul că celulele endoteliale ale trabeculului fagocitează pigmentul și reduc astfel porii trabeculului. Celulele endoteliale suferă cu vîrsta procese degenerative cu producere de glicoproteine anormale care împiedică și mai mult scurgerea umoarei apoase. Deci, glaucomul pigmentar nu constituie o entitate aparte ci este o formă clinică de glaucom cu unghi deschis. Aceasta este confirmată și de faptul că :

— în aceeași familie există cazuri de glaucom cu unghi deschis și glaucom pigmentar [Becker și Schaffer (1965), Becker și Podos (1966)] ;

— testul la dexametazon este pozitiv la bolnavii cu fus Krukenberg fără glaucom ;

— testul la apă este pozitiv în 2/3 din cazuri la subiecții cu fusul Krukenberg fără glaucom (Calhoum).

Michiels arată că în producerea sa ar putea contribui și un proces autoimun. El găsește o creștere a imunoglobulinelor G de la 0,3–0,7 (normal), la 1,68 și crede că melanina legată de o proteină ar constitui un complex denaturat cu producerea unor fenomene autoimune.

Diagnosticul diferențial se face cu :

— glaucomul din atrofia esențială a irisului ;

— glaucomul din pseudoexfolierea capsulară.

Atrofia esențială a irisului este o uveoză unilaterală în timp ce glaucomul pigmentar evoluează de obicei bilateral. Diagnosticul diferențial cu pseudoexfolierea capsulară este mai concludent (tabelul XXXII).

TABELUL XXXII

DIAGNOSTICUL DIFERENȚIAL CU PSEUDO-EXFOLIEREA CAPSULARĂ

Element diagnostic	Glaucom pigmentar	Pseudo-exfoliere
Clinic	Glaucom primar	Glaucom primar
Vîrsta	47—50 de ani	Peste 70 de ani
Cornee	Fus Krukenberg	Absent
U.A.	Granule pigmentare	Scuame
Iris	Depuneri pigmentare, atrofie	Exfoliere-atrofie
Cristalin	Nu are cataractă	Frecvent cataractă
Unghi	Pigment	Pigment + scuame
Miopie	Frecvent asociată	Nu este

Tratamentul este acela al glaucomului cu unghi deschis. Pilocarpina singură nu dă rezultate mai ales în formele care evoluează la miopi și de aceea se recomandă asocierea cu adrenalină. Weekers afirmă că adrenalina facilitează migrarea pigmentului și de aceea preferă inhibitori ai anhidrazei carbonice. Tratamentul chirurgical rămîne indicat atunci cînd tratamentul medical este ineficace. Trabeculotomia este insuficientă și ea se poate repeta în sectoare diferite. Operațiile fistulizante prezintă după un timp obstruarea fistulei prin migrări pigmentare. Trabeculectomia este superioară operațiilor fistulizante. Periferia retinei arată frecvent leziuni degenerative cu găuri retiniene ce impun fotocoagularea.

Glaucomul pigmentar rămîne o afecțiune gravă cu atît mai mult cu cît survine la persoane mai tinere. Hipertensiunea persistentă obligă la intervenții chirurgicale fistulizante care necesită urmărire în timp, permeabilitatea fistulei putînd fi compromisă ulterior prin acumulări de pigment.

Scanned with OKEN Scanner

XXIII

Asociații patologice în glaucomul cu unghi deschis

Unele afecțiuni oculare sau generale fac să crească frecvența glaucomului. Astfel dintre afecțiunile oculare menționăm miopia, iar dintre afecțiunile generale diabetul și unele afecțiuni endocrine.

Glaucom și miopie

Glaucomul este mai frecvent întîlnit la miopi decît la normali. Dacă autorii mai vechi ca Hruby (1941) arătau că miopia, hipermetropia și emetropia sînt întîlnite în aceeași proporție atît la glaucomatoși cît și la neglaucomatoși, aceasta era în perioada cînd examinările acestor bolnavi erau incomplete și se practicau numai tonometrizări prin indentație. Experiența ne arată însă că există bolnavi cu miopie forte care pierd vederea din cauza unui glaucom necunoscut.

În miopia forte diagnosticul de glaucom nu se poate preciza întotdeauna din cauza insuficienței mijloacelor de investigație. Tonometria prin indentație nu dă date exacte din cauza rigidității sclerale care este mai mică la miopi. Apoi, în funcție de gradul miopiei interpretarea cîmpului vizual și a excavației papilare reprezintă un obstacol serios. Chiar autori mai vechi ca Elschnig admiteau că foarte multe forme de miopie sînt în realitate glaucoame de o formă specială. Ochiul normal devine glaucomatos, după el, atunci cînd crește tensiunea oculară fără destinderea peretelui scleral și devine miop atunci cînd această destindere este posibilă. Meerhoff arată că în regiunile unde miopia este mai frecventă, ca în Egipt și numărul cazurilor de glaucom este mai mare. Queste descrie 6 cazuri de miopie progresivă cărora li s-au efectuat intervenții decompresive și arată că acestea nu au mai progresat după intervenție. Candian (1948) arată regresia unor leziuni miopice tip Fuchs după operația Fukala. P. Vancea (1959) arată că glaucomul evoluează cu tensiune mai mare la ochiul la care miopia este mai mică sau cu refracție normală, în timp ce la ochiul cu miopie forte tensiunea oculară se poate menține mult timp în limite normale.

Atunci cînd în cursul unei miopii se observă o scădere de vedere care nu poate fi explicată de evoluția miopiei și de leziunile degenerative de la fundul de ochi, se impune un examen sistematic din care să nu lipsească tonometria prin aplanație, tonografia, campimetria și gonioscopia.

Frecvență. Kapuscinski și colab. (1956), examinînd 33 persoane cu miopie forte au găsit simptome de glaucom în 10 cazuri (18,8%). Diaz-Dominquez (1961), prin măsurători tonometrice, tonografice, gonioscopice, probe de provocare și determinarea rigidității sclerale la un mare număr de miopi, arată că glaucomul se întîlnește cu o frecvență de 10–38% în

XXIII

Asociații patologice în glaucomul cu unghi deschis

Unele afecțiuni oculare sau generale fac să crească frecvența glaucomului. Astfel dintre afecțiunile oculare menționăm miopia, iar dintre afecțiunile generale diabetul și unele afecțiuni endocrine.

Glaucom și miopie

Glaucomul este mai frecvent întîlnit la miopi decît la normali. Dacă autorii mai vechi ca Hruby (1941) arătau că miopia, hipermetropia și emetropia sînt întîlnite în aceeași proporție atît la glaucomatoși cît și la neglaucomatoși, aceasta era în perioada cînd examinările acestor bolnavi erau incomplete și se practicau numai tonometrizări prin indentație. Experiența ne arată însă că există bolnavi cu miopie forte care pierd vederea din cauza unui glaucom necunoscut.

În miopia forte diagnosticul de glaucom nu se poate preciza întotdeauna din cauza insuficienței mijloacelor de investigație. Tonometria prin indentație nu dă date exacte din cauza rigidității sclerale care este mai mică la miopi. Apoi, în funcție de gradul miopiei interpretarea cîmpului vizual și a excavației papilare reprezintă un obstacol serios. Chiar autori mai vechi ca Elschnig admiteau că foarte multe forme de miopie sînt în realitate glaucoame de o formă specială. Ochiul normal devine glaucomatos, după el, atunci cînd crește tensiunea oculară fără destinderea peretelui scleral și devine miop atunci cînd această destindere este posibilă. Meerhoff arată că în regiunile unde miopia este mai frecventă, ca în Egipt și numărul cazurilor de glaucom este mai mare. Queste descrie 6 cazuri de miopie progresivă cărora li s-au efectuat intervenții decompresive și arată că acestea nu au mai progresat după intervenție. Candian (1948) arată regresia unor leziuni miopice tip Fuchs după operația Fukala. P. Vancea (1959) arată că glaucomul evoluează cu tensiune mai mare la ochiul la care miopia este mai mică sau cu refracție normală, în timp ce la ochiul cu miopie forte tensiunea oculară se poate menține mult timp în limite normale.

Atunci cînd în cursul unei miopii se observă o scădere de vedere care nu poate fi explicată de evoluția miopiei și de leziunile degenerative de la fundul de ochi, se impune un examen sistematic din care să nu lipsească tonometria prin aplanație, tonografia, campimetria și gonioscopia.

Frecvență. Kapuscinski și colab. (1956), examinînd 33 persoane cu miopie forte au găsit simptome de glaucom în 10 cazuri (18,8%). Diaz-Dominquez (1961), prin măsurători tonometrice, tonografice, gonioscopice, probe de provocare și determinarea rigidității sclerale la un mare număr de miopi, arată că glaucomul se întîlnește cu o frecvență de 10–38% în

ochii miopi, frecvența sa crescînd direct proporțional cu gradul miopiei. Huet și Massin (1977) examinînd 40 de ochi cu miopie forte de peste 6 dioptrii găsesc 4 sigur miopi cu To ⩾ 35 mm Hg ; C < 0,10 ; modificări gonioscopice și de cîmp vizual. În 11 cazuri bolnavii erau suspecți cu To ⩾ 20 mm Hg ; C = 0,11–0,18 ; pigmentări în unghi. Un număr de 25 bolnavi rămîneau normali cu To ⩽ 20 mm Hg ; C > 0,20, unghiul camerular deschis fără modificări și cîmpul vizual normal.

Rezultă că în miopia forte glaucomul se întîlnește cu o frecvență medie de 20%.

În ceea ce privește frecvența miopiei la glaucomatoși De Wecker pe 306 cazuri de glaucom găsește 43 miopi (20%). Rossi la 1 299 glaucomatoși găsește 338 miopi (26%). Sugar (1957) arată că frecvența miopiei la glaucomatoși este aceeași ca și la restul populației. Diaz-Dominquez (1961) pe 144 de ochi cu glaucom găsește 27,8% miopii superioare la 10 dioptrii. Zolog și colab. (1969) analizînd 699 ochi glaucomatoși arată că există o frecvență a miopiei la glaucomatoși de 17,85% față de 4,7% întîlnită într-o populație neselecționată. Această cifră crescută este explicată de autori prin faptul că miopiile pînă la 6 dioptrii, însumînd 91 de cazuri, sînt determinate de creșterea indicelui de refracție al cristalinului și vitrosului.

Tensiunea oculară este crescută la miopi față de emetropi și hipermetropi de aceeași vîrstă luată procentual. Huet și Massin, pe un lot de 40 ochi miopi peste 6 dioptrii și sub vîrsta de 40 ani găsesc o medie a tensiunii oculare, luată prin aplanație, de 17,6 mm Hg față de 13,1 mm Hg pe lotul martor. Diferența de 4,5 mm Hg este statistic semnificativă. Moudelous dă o medie de 17,06 mm Hg pentru miopiile de peste –1 dioptrii ; De Wecker dă 17,8 pentru miopiile peste –5 dioptrii, iar Diaz-Dominquez dă 17,83 pentru miopiile de peste –10 dioptrii.

Cîmpul vizual ocupă un rol important în diagnosticul glaucomului la miopi. Examenul trebuie practicat la campimetru și testată sistematic aria Bjerrum. Orice modificare de cîmp vizual care nu este explicată de aspectul fundului de ochi trebuie considerată ca suspectă. O atenție deosebită trebuie acordată strîmtorărilor concentrice ale cîmpului vizual și amputărilor nazale.

Gonioscopia. Alterațiile unghiului camerular sînt frecvent întîlnite în ochii miopi și sînt direct proporționale cu creșterea tensiunii oculare și modificările de cîmp. Huet și Massin la 40 subiecți cu miopie găsesc în 29 de cazuri unghiul camerular larg deschis de aspect normal. Toți acești bolnavi prezentau tensiune oculară sub 20 mm Hg. Din restul de 11 bolnavi cu tensiune oculară crescută 6 aveau pigment abundent dispus în unghiul camerular și zone de atrofie iriană, iar 4 prezentau și fus Krukenberg pe fața posterioară a corneei ; 4 prezentau depozite hialine la nivelul trabeculului, iar unul goniosinechii. Autorii arată că există o concordanță perfectă între creșterea tensiunii oculare și modificările survenite în unghiul camerular.

Tonografia confirmă diagnosticul în cazurile suspecte. Huet și Massin arată în cazurile cu glaucom confirmat o valoare a lui C ⩽ 0,10 ; în globii suspecți valoarea lui C era între 0,11 și 0,18, iar în globii normali valoarea lui C ⩾ 0,20. La unul din bolnavi cu antecedente familiale glaucomatoase și probe de provocare pozitive, valoarea lui C era la limită (0,17–0,18).

Fundul de ochi pune în evidență excavația glaucomatoasă într-un stadiu mai tardiv ca și modificările vasculare de la nivelul papilei.

Antecedentele familiale nu trebuie neglijate în diagnosticul glaucomului

Scanned with OKEN Scanner

la miopi. Antecedente miopice se întîlnesc cu o frecvență de 40% față de 5% antecedente glaucomatoase. Aceasta datorită răspîndirii genei miopiei frecventă în populație. Aparent ar părea că antecedentele glaucomatoase sînt rare la acești bolnavi, dar în realitate glaucomul de cele mai multe ori trece neobservat, iar scăderea vederii este atribuită miopiei. Examene sistematice în familiile bolnavilor cu miopie peste – 6 dioptrii din care să nu lipsească tensiunea oculară la aplanație, determinarea cîmpului vizual, examenul gonioscopic și tonografic, ar putea desigur individualiza noi cazuri incipiente de glaucom.

Prognosticul rămîne rezervat din cauza diagnosticului tardiv și al leziunilor miopice de la nivelul fundului de ochi care însoțesc glaucomul.

Tratamentul este acela al glaucomului cu unghi deschis. Se preferă epinefrina și miotice slabe pentru a nu se produce dezlipire de retină. În cursul tratamentului se va examina sistematic periferia retinei. În cazurile în care mioticele nu pot fi utilizate precum și la bolnavii care nu pot fi supravegheați și la cei la care se constată o alterare progresivă a cîmpului vizual sub tratament medical se recomandă intervenții chirurgicale.

Glaucom și diabet

Glaucomul se întîlnește cu o frecvență mai mare la diabetici față de nediabetici. Cristiansson (1961) dă o frecvență de 4,6% glaucom la diabetici ; Armstrong și colab. (1960) de 4,8% ; Streiff (1963) de 5,1% ; Radian și colab. (1968) de 10,5%, iar noi în 1976 la 5 000 diabetici am întîlnit 163 bolnavi cu glaucom (3,26%). În populația normală frecvența glaucomului după vîrsta de 40 de ani este de 2%.

Testul la corticoizi locali. Studiul antecedentelor subiecților diabetici sau a subiecților cu glaucom cu unghi deschis a sugerat că există între aceste două afecțiuni o relație ereditară directă sau alternantă. O apreciere a acestei relații a fost cercetată la bolnavii diabetici studiind răspunsul prin testul la corticoizi locali. Armaly (1966) arată că testul la dexametazon la diabetici la care diabetul a apărut după vîrsta de 40 ani nu se deosebește ca răspunsuri de populația normală. Dar tot el arată că testul de toleranță la glucoză este semnificativ tulburat la subiecții fără glaucom dar cu genotip $P^L P^H$ sau $P^H P^H$. Becker (1971), studiind cifrele tensiunii oculare după aplicarea testului cu corticoizi la subiecții daibetici și la subiecții neglaucomatoși și nediabetici, obține rezultate semnificative în sensul creșterii răspunsurilor mai numeroase la diabetici. El a constatat de asemenea că răspunsul tensional la corticoizi este mai ridicat în diabetul fără retinopatie proliferantă decît în cel care prezintă această complicație (tabelul XXXIII).

TABELUL XXXIII

TENSIUNEA OCULARĂ DUPĂ INSTILARE DE BETAMETAZON
(BECKER, 1971)

Afecțiunea	Nr. persoane	Po final (mm Hg)		
		Po < 20	20 < Po < 30	Po > 30
		nn	ng	gg
Retinopatie neproliferativă	200	31%	49%	20%
Retinopatie proliferativă	60	50%	42%	8%
Adulți sănătoși	250	59%	35%	6%

Scanned with OKEN Scanner

După apariția retinopatiei proliferative răspunsurile sînt apropiate cu ale normalilor. O explicație a acestor rezultate ar consta în faptul că în diabetul incipient fără retinopatie proliferativă există o creștere a debitului secretor la nivelul corpului ciliar datorită angiopatiei diabetice cu o creștere a tensiunii oculare. O dată cu apariția retinopatiei proliferative se produce o îngroșare a membranei bazale de la nivelul vaselor epiteliului ciliar asemănătoare cu aceea care se întîlnește în capilarele retiniene, cu o scădere accentuată a debitului. Hiposecreția este cu atît mai accentuată cu cît retinopatia este mai gravă. Dar această hiposecreție este compensată de o creștere a rezistenței, fapt care face în final să crească tensiunea oculară într-un procent de trei ori mai mare decît la normali. În toate cazurile de glaucom avansat s-a putut pune în evidență o diminuare a debitului prin ventuza de sucțiune.

Același răspuns pozitiv la betametazon (tabelul XXXIV) a fost semnalat și la diabetici tineri de Jain și Gill (1969).

care evoluează la un bolnav diabetic și glaucomul secundar prin rubeoză iriană și de aceea ele vor fi discutate împreună. Streiff (1969) crede că proporția mare de glaucomatoși printre diabetici este datorită alterațiilor vasculare și tulburărilor prezente în circulația sanguină intraoculară.

Diagnosticul constă în supravegherea continuă a bolnavilor cu diabet dat fiind că frecvența glaucomului crește odată cu prelungirea vîrstei diabeticilor. Se impune cercetare sistematică a tensiunii oculare pentru depistarea glaucomului incipient la bolnavii cu diabet, precum și cercetarea glicemiei, a glicozuriei și a hiperglicemiei provocate la glaucomatoși (Radian, 1968). La început, examenul biomicroscopic arată prezența de vase fine de neoformație într-un sector limitat în vecinătatea sfincterului. Această rețea vasculară crește și progresează continuu formînd un guleraș ce interesează și trabeculul. Examenul gonioscopic arată prezența de vase de neoformație în unghi. Acestea se întind progresiv și interesează în final

TABELUL XXXIV

TESTUL LA BETAMETAZON LA DIABETICI TINERI
(JAIN ȘI GILL, 1969)

Subiecți examinați	Nr. ochi examinați	To < 20 nn	20 < To < 31 ng	To > 31 gg
Grupa de control	60	87%	13%	0%
Diabet global	90	56%	38%	5,5%
Diabet fără retinopatie	69	59%	35%	6%
Diabet cu retinopatie neproliferativă	18	66%	27%	7%
Diabet cu retinopatie proliferativă	3	100%	0%	0%

Glaucomul la diabetici poate evolua sub două forme :

– glaucom cu unghi deschis care evoluează concomitent cu un diabet ;

– glaucom secundar prin rubeoză iriană.

Este greu de făcut o diferențiere netă între glaucomul cu unghi deschis

tot unghiul iridocorneean. Într-un stadiu tardiv rădăcina irisului se lipește de trabecul. Rezistența la scurgere crește puțin după apariția leziunilor vasculare, dar se accentuează pe măsura ce aceste leziuni se întind și arată o hipoxie tisulară. Ea are în perioada de stare o valoare destul de ridicată.

Scanned with OKEN Scanner

Tensiunea oculară crește proporțional cu rezistența la scurgere. Rădăcina irisului ajunge pînă la inelul Schwalbe. Vase mari radiare se văd dispuse anarhic pe toată fața anterioară a irisului. Apar dureri mari oculare fapt care aduce pe bolnav la medic.

Glaucomul hemoragic

Glaucomul hemoragic este o formă gravă de hipertensiune oculară ireductibilă prin tratament medical. Apare prin rubeoză iriană care invadează unghiul camerular și anoxie tisulară care interesează și trabeculul. Nu este specific diabetului, deoarece poate să apară și în alte afecțiuni vasculare ca tromboză de venă centrală sau hemoragii vitreene. Prognosticul acestei hipertonii vasculare este sever căci el nu beneficiază de tratament medical sau chirurgical și ajunge repede la glaucom absolut cu cecitate.

Tratamentul medical al glaucomului în diabet este în general ineficace din cauza leziunilor retiniene asociate și a hipoxiei tisulare care interesează și trabeculul. Operațiile fistulizante expun la hemoragii grave intraoculare și obstrucții ale fistulei. Singurele intervenții rămîn cele pe corpul ciliar ca diatermia ciliară și retrociliară.

Scanned with OKEN Scanner

XXIV

Glaucomul cu unghi închis

Numim glaucom cu unghi închis o hipertensiune oculară primitivă determinată de o creştere a presiunii oculare prin aplicarea rădăcinii irisului pe trabecul, care face dificilă sau imposibilă orice ieşire de umoare apoasă prin căile fiziologice normale.

Criza de hipertensiune în glaucomul cu unghi închis rezultă din acolarea irisului la trabeculul corneoscleral cu o creştere bruscă a rezistenţei la scurgere. Această alipire care provoacă închiderea unghiului, poate, în funcţie de evoluţia bolii, să fie intermitentă sau permanentă, totală sau parţială. Acest caracter esenţial a generat denumirea de glaucom cu unghi închis, deşi mai corectă ar fi fost denumirea de glaucom primitiv angular care exprimă mai bine cele două elemente fundamentale ale afecţiunii.

Glaucomul este condiţionat de o anumită conformaţie anatomică particulară a globului ocular, încît îngustarea unghiului este mai mult o boală decît o predispoziţie, care face ca sub influenţa diferiţilor factori unghiul camerular să se închidă. Atunci cînd unghiul este închis tensiunea oculară se ridică mult, apoi criza cedează şi totul reintră în normal. Rezultă că atunci cînd presiunea oculară este normală, unghiul este relativ deschis, nu este deci glaucom, dar el există în stare potenţială. Este suficient ca unghiul să se închidă pe o porţiune mai mult sau mai puţin întinsă a circumferinţei sale pentru ca presiunea oculară să atingă un nivel patologic. În afara crizelor se impune deci un examen atent al unghiului pentru diagnosticul afecţiunii.

Afecţiunea evoluează în două stadii :

— un prim stadiu, reversibil, în care blocajul trabecular nu reprezintă decît un simplu contact pasager între iris şi trabecul. Ochiul este hiperton, dacă unghiul este închis şi normoton dacă unghiul este deschis ;

— un al doilea stadiu definitiv în care contactul între aceste două structuri devine permanent, ireversibil. Rădăcina irisului nu este numai juxtapusă la trabecul ci este sudată de el şi nu se mai poate separa. Boala devine atunci ireversibilă, hipertonia este permanentă şi trebuie creată o nouă cale de scurgere, artificială, a umoarei apoase. Presiunea oculară creşte direct proporţional cu gradul de închidere al unghiului.

Etiologie

Sînt destule dificultăţi în stabilirea factorilor etiologici în glaucomul cu unghi închis. Este mai puţin frecvent decît glaucomul cu unghi deschis mai ales că nu toţi autorii ţin seama de criteriul gonioscopic.

Scanned with OKEN Scanner

Frecvența

Glaucomul cu unghi închis reprezintă 10% din cazurile de glaucom (tabelul XXXV) și un raport de 5/1 în comparație cu glaucomul cu unghi deschis (tabelul XXXVI).

TABELUL XXXV

FRECVENȚA DIFERITELOR FORME DE GLAUCOM (DUPĂ R. ETIENNE)

Forma clinică	%
Glaucom cu unghi deschis	33
Glaucom cu unghi deschis cu tensiune joasă	18
Glaucom cu unghi închis	10
Glaucoame congenitale	8
Glaucoame secundare	18

TABELUL XXXVI

FRECVENȚA COMPARATIVĂ ÎNTRE GLAUCOMUL CU UNGHI DESCHIS ȘI CEL CU UNGHI ÎNCHIS (DUPĂ DUKE-EDLER)

Autorul	Glaucom cu unghi deschis %	Glaucom cu unghi închis %	Raportul deschis/închis
Gradle	69	13	5,5/1
Lehnrfeld și Reber	72	28	2,6/1
Armstrong	62	38	1,6/1
Sveisson	91	9	10/1
Kurland și Taub	62	7	8,9/1
Sugar	49	12	4,1/1
Klouman	85	15	5,7/1
Gassler	77	23	3,4/1
Hollows și Graham	51	10	5,1/1
Bankes și colab.	76	18	4,2/1
Ourgaud, Tassy, Agostini	78	22	3,5/1

Vîrsta

Glaucomul cu unghi închis este o afecțiune care apare în cea de a doua jumătate a vieții, dar mai precoce decît glaucomul cu unghi deschis. Lowe (1961) arată că afecțiunea survine prin crize intermitente între 35–60 ani și crize acute între 55–65 ani (tabelul XXXVII).

TABELUL XXXVII

VÎRSTA BOLNAVILOR CU GLAUCOM CU UNGHI ÎNCHIS %

Autorul/vîrstă	<50	51–60	61–70	>70
Cernea și colab.	8	34,6	34,6	22,8
Lehrfeld și colab.	11,5	31,2	36,2	21,2

Sexul

Afecțiunea interesează mai mult sexul feminin datorită camerei anterioare care este constituțional mai puțin profundă ca la bărbați. Nelander (1933) dă o frecvență de 70% la femei în timp ce Tornquist arată o distribuție egală la ambele sexe. Este rar întîlnit în Australia și la rasa neagră (Bessiere, 1975).

Bilateralitatea. Ambii ochi avînd aceeași conformație anatomică afecțiunea evoluează frecvent bilateral cu o diferență variabilă între un ochi și altul. Mc. Lean arată o bilateralizare în 60% din cazuri. Pentru Winter (1955), Adams (1956), Rokitskaya (1964) bilateralizarea se face în 4–6 ani într-un procent de 38–65%. De aceea se recomandă iridectomie profilactică în cel de al doilea ochi atunci cînd camera anterioară este mică.

Factori locali. Sînt factori predispozanți și determinanți.

Ca factori predispozanți se menționează o anumită conformație particulară a globului ocular dintre care amintim :

– ochii hipermetropi sau cu astigmatism invers ;

– diametrul corneei și raza de curbură mai mică ;

– camera anterioară redusă ;

Scanned with OKEN Scanner

– creşterea de volum a cristalinului ;

– acomodaţia cu împingerea înainte a diafragmului iridocristalinian şi diminuarea profunzimii camerei anterioare ;

– dezvoltarea mare a muşchiului ciliar ;

– iris plat.

Hipermetropia a fost menţionată ca un viciu de refracţie frecvent întîlnit în glaucomul cu unghi închis. Miopii sînt mai puţin predispuşi (tabelul XXXVIII).

TABELUL XXXVIII

REFRACŢIA OCULARĂ ÎN GLAUCOM
(DUPĂ WEEKERS)

Forma clinică	peste +3 d %	+3d–3d %	peste –3d.%
Glaucom cu unghi deschis	3,3	84,6	12,1
Glaucom cu unghi închis	14,3	85,7	—

În astigmatismul invers partea superioară a camerei anterioare este mai mică şi Mc. Lenachan (1967) găseşte că există o corelaţie semnificativă între coexistenţa unui astigmatism invers şi un glaucom cu unghi închis. Asimetria unghiului explică deformarea pupilei mai întîi superior prin mersul progresiv al închiderii unghiului de sus în jos.

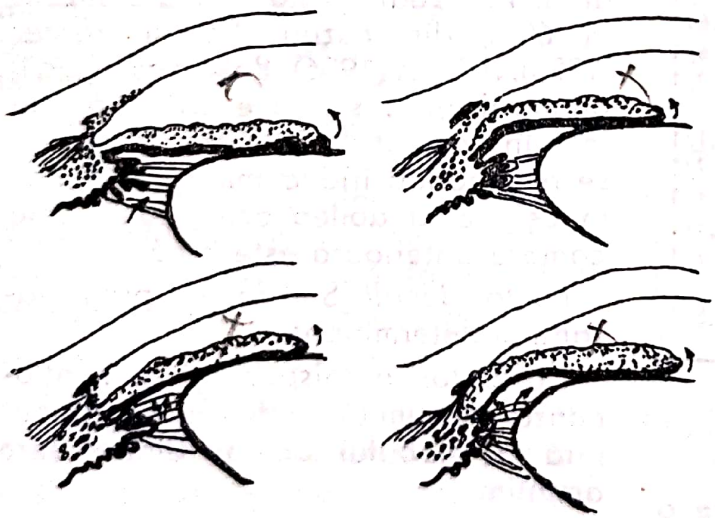

Fig. 141 – Închiderea unghiului camerular.

Diametrul corneei este mai mic de 11,15 mm faţă de 11,63 mm cît este media la normal. Raza de curbură a corneei este mai mică în ochiul predispus la glaucom. Weekers arată că raza de curbură mai mică de 7,53 mm predispune la glaucom. În hipermetropie media statistică este 7,64 mm, iar la normali 7,8 mm.

Profunzimea camerei anterioare diminuă cu vîrsta şi predispune la închiderea unghiului. Becker şi Shaffer (1957) arată că 5% din populaţie are camera anterioară mai mică, dar numai 0,4% face glaucom. Tornquist (1956) arată o reducere a camerei anterioare cu vîrsta de la 3,19 mm la 20 ani, la 2,68 mm la 65 ani. În ochiul cu glaucom Weekers găseşte că profunzimea este mai mică în medie cu 0,73 mm faţă de un ochi normal de aceeaşi vîrstă şi cu acelaşi grad de hipermetropie.

Puncţia camerei anterioare extrage la un ochi normal 200–250 mm^3 de umoare apoasă, pe cînd în glaucomul cu unghi închis numai 50–100 mm^3. Practic orice cameră anterioară cu o profunzime mai mică de 2,3 mm impune o iridectomie profilactică dacă la celălalt ochi a avut un atac de glaucom. Rosengren (1950) arată că 2–3% din subiecţii normali, conform distribuţiei gaussiene, au o cameră anterioară cu o profunzime mai mică de 2 mm şi totuşi nu fac glaucom.

Creşterea de volum a cristalinului se face cu vîrsta. Lowe (1963) arată că la 50 ani camera anterioară scade cu 0,35–0,50 mm, diminuarea la care participă şi deplasarea anterioară a cristalinului. Această deplasare variază în funcţie de ametropie : grosi-

Scanned with OKEN Scanner

mea cristalinului este invers proporțională cu lungimea globului în timp ce retropoziția lentilei este direct proporțională. La o reducere a camerei anterioare cu 1 mm antepoziția influențează cu 0,65 mm și creșterea grosimii cu 0,35 mm. Împingerea înainte a diafragmului iridocristalinian a fost confirmată anatomopatologic pe ochi congelați de Christensen și Irvine (1966).

Cînd camera anterioară are un volum mai mic cu 30% înseamnă că dimensiunile segmentului anterior sînt toate mai mici în valori absolute și în raport cu cristalinul, ochiul este predispus la închiderea unghiului.

Acomodația tinde și ea să reducă profunzimea camerei anterioare și sînt cunoscute crize de glaucom după o lectură prelungită.

Mușchiul ciliar este mai dezvoltat la bolnavii cu glaucom cu unghi închis fiind vorba de ochi hipermetropi.

Irisul plat predispune la închiderea unghiului. El prezintă o inserție anormală în aceste cazuri pe o zonă foarte anterioară a corpului ciliar și la mică distanță înapoia inelului lui Schwalbe.

Factori determinanți. Reducerea profunzimii camerei anterioare și îngustarea unghiului constituie factori predispozanți la care se adaugă factori determinanți și în primul rînd midriaza produsă medicamentos prin atropină, homatropină sau antispastice administrate general.

Midriaza mai poate fi declanșată după ce bolnavul stă mai mult timp în obscuritate sau prin purtarea ochelarilor fumurii. O emoție puternică, frica, gelozia, pot să producă atacuri acute de glaucom prin același mecanism. Sînt cunoscute crize de glaucom apărute după bombardamente, cutremure, sau înainte de efectuarea unei operații. În America „scade bursa și crește glaucomul".

Atacul de glaucom apare în special la femei care prezintă un teren emotiv ce produce pe de o parte midriaza, iar pe de altă parte o congestie ciliară.

Dilatarea vaselor ciliare se produce prin eliberare de histamină. Factorii meteorologici au fost incriminați: glaucomul cu unghi închis se produce în special în lunile de iarnă cînd dilatarea pupilei este mai mare din cauza luminozității scăzute. Dintre profesiuni se menționează liber profesioniștii și intelectualii. Au putut fi observate

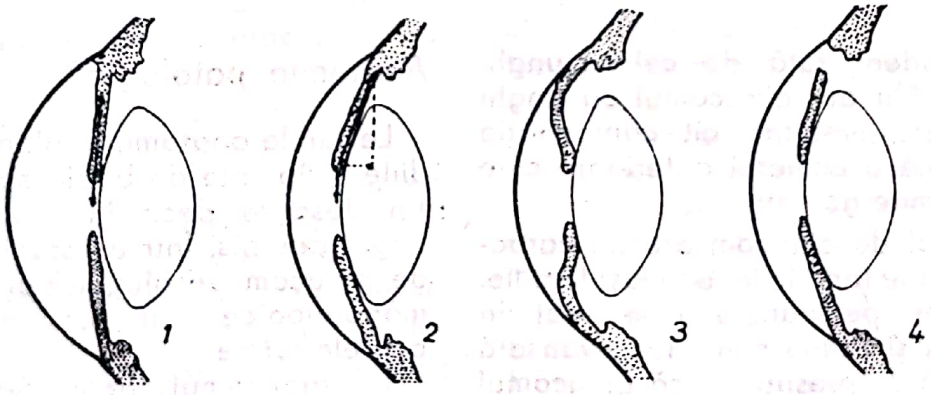

Fig. 142 — Mecanismul de închidere al unghiului. 1 — blocaj pupilar relativ; 2 — blocaj pupilar cu o zonă mare de contact irido-cristalinian; 3 — împingerea înainte a rădăcinii irisului cu blocaj trabecular; 4 — înlăturarea blocajului prin iridectomie. (după Bessiere).

Irisul ia contact atunci cu cristalinul pe o suprafață mai mare constituind un blocaj pupilar relativ, iar corpul ciliar este proiectat înainte (fig. 142).

Scanned with OKEN Scanner

crize de glaucom după o emoție puternică, o perioadă de anxietate, surmenaj, insomnie (Magitot, 1947).

Ereditatea. Caracterul ereditar în glaucomul cu unghi închis este mai puțin evident față de cel cu unghi deschis. Nu atît glaucomul cu unghi închis este ereditar, cît conformația anatomică a camerei anterioare care se transmite genetic.

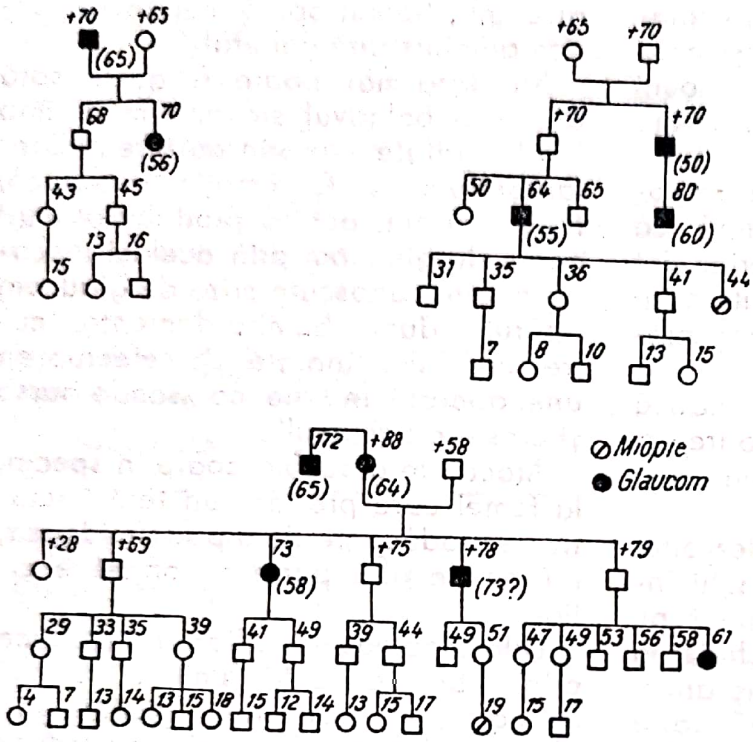

Fig. 143 — Transmiterea ereditată în glaucomul cu unghi închis (observație personală).

Accesul de glaucom are un caracter aproape identic în aceeași familie. Deoarece persoanele cele mai în vîrstă au și forma cea mai avansată de boală se presupune că glaucomul apare întotdeauna la aceeași vîrstă în aceeași familie. În general ereditatea în glaucomul cu unghi închis trebuie căutată în aspectul genetic al diferiților factori anatomici care influențează gradul de deschidere al unghiului camerular. Studiul rudelor și al descendenților persoanelor cu glaucom un unghi închis permite a descoperi și alte cazuri necunoscute.

Examenul familiilor în 47 cazuri de glaucom cu unghi închis ne-a permis să descoperim încă 3 cazuri care nu erau cunoscute. Dar cercetările rămîn încă dificile deoarece afecțiunea evoluează uneori sub forma unor crize scurte reversibile, iar între crize tensiunea oculară și rezistența la scurgere sînt normale. Weekers insistă asupra cercurilor colorate pe care le acuză bolnavii în stabilirea diagnosticului retrospectiv.

Caracterul dominant sau recesiv a suscitat numeroase discuții. Cei mai mulți autori admit o transmitere recesivă așa cum am constatat și noi (fig. 143). Pentru recesivitate pledează și cazurile de consanguitate ale părinților menționate de unii autori (Waardenburg, 1962).

Anatomie patologică

Leziunile anatomopatologice în stadiile incipiente de boală sînt mai puțin descrise decît în glaucomul cu unghi deschis. Într-un stadiu avansat, de glaucom absolut, leziunile anatomopatologice sînt asemănătoare în ambele forme.

În glaucomul acut experimental produs la maimuță prin injecții de alfachimotripsină în camera posterioară Kalvin și colab. (1966) arată un edem accentuat la nivelul uveei și mai puțin în cornee, sclerotică și nerv optic. Vasodilatația determină edem, exsudate și hemoragii. Se constată prezența unor infiltrații celulare dispuse perivascular cu alterații precoce în stra-

turile externe ale retinei și în nervul optic. Zimmerman (1967), la o bolnavă care decedează cu embolie pulmonară la 24 de ore după un atac acut de glaucom constată o degenerescență edematoasă acută a fibrelor optice înaintea lamei criblate. La o săptămînă după atac pe globi enucleați același autor constată o demielinizare a fibrelor optice înapoia lamei criblate cu apariția excavației. Kalvin arată că excavația este deja formată după 14 zile de boală prin necroza fibrelor nervoase. Toate aceste leziuni se produc prin lipsă de vascularizație în timpul atacului acut la nivelul nervului optic. În unghiul camerular se produc goniosinechii, iar într-un stadiu tardiv sutură Knies. Toți autorii insistă asupra rapidității și iriversibilității leziunilor anatomice în cursul atacului acut și prelungit.

Aspecte clinice

Glaucomul primitiv prin închiderea unghiului poate evolua cu o obstrucție progresivă și intermitentă a unghiului cu o simptomatologie subacută dar mai frecvent evoluează cu o obstrucție totală sub forma unui atac acut.

Perioada de debut

Perioada de debut a primelor tulburări funcționale depinde de gravitatea crizelor. De cele mai multe ori, timp de mai multe luni, fazele de hipertensiune sînt discrete, de scurtă durată și retrocedează spontan fără nici un tratament în cîteva ore.

Simptome subiective. Anamneza are un rol important și bolnavul își descrie crizele care comportă un element dureros și tulburarea vederii cu caracter tranzitoriu.

Durerea se manifestă sub forma unei cefalei supraorbitare și poate să apară la un efort vizual. Este unilaterală, determinată de creșterea bruscă a tensunii oculare. În timpul atacului acut durerea ocupă primul loc și iradiază în tot teritoriul trigemenului. Ea nu este totdeauna un test fidel al crizei hipertensive, dar capătă o valoare certă atunci cînd răspunde la un orar precis și cînd coincide cu o jenă vizuală. Asociată cu percepere de cercuri colorate ea devine patognomonică pentru glaucomul cu unghi închis.

Tulburarea vizuală apare sub forma unei senzații de înceţoșare a vederii. Aceasta este dată de edemul cornean. Acuitatea vizuală se poate restabili dacă hipertonia retrocedează. Dacă tensiunea crește mult se poate instala o obnubilare pasageră a vederii prin compresiunea totală a arterei centrale a retinei. Scăderea bruscă a vederii constituie un element de prognostic defavorabil în glaucomul cu unghi închis.

Cercurile colorate apar în jurul unei surse luminoase prin descompunerea luminii spectrale, roșul fiind dispus la exterior. Apar intermitent atunci cînd tensiunea oculară depășește 40 mm Hg. Noțiunea de criză este foarte importantă în orientarea diagnosticului.

Fotofobia și lăcrimarea sînt fenomene locale subiective reflexe.

Dintre reflexele generale oculovagale amintim greața, vărsăturile, modificări ale pulsului și ritmului respirator. Starea generală este alterată și bolnavul este fie astenic fie agitat. Uneori se menționează și febră, fapt care face ca simptomatologia generală să domine manifestările locale.

Simptome obiective. Examenul arată uneori un edem palpebral care împiedică cercetarea ochiului.

Biomicroscopia pune în evidență îngustarea camerei anterioare. O cameră anterioară mai mică de 2,3 mm

Scanned with OKEN Scanner

profunzime este un argument pentru închiderea unghiului. Weekers şi colab. utilizează ocularul cu coincidenţă, adaptat la biomicroscopul Goldmann, pentru măsurarea profunzimii camerei anterioare. Punerea la punct se face pe cristaloida anterioară, apoi incidenţa este modificată pentru a pune faţa posterioară a corneei în prelungirea cristaloidei anterioare (fig. 144).

În timpul atacului acut examenul biomicroscopic arată edem epitelial şi subepitelial la nivelul corneei.

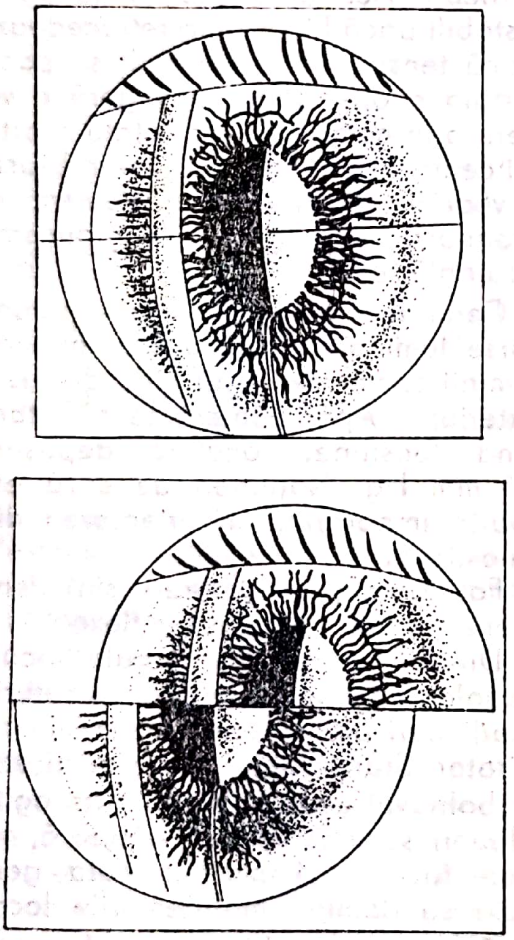

Fig. 144 — Măsurarea profunzimii camerei anterioare (Weekers).

Gonioscopia, în afara crizelor, în stadiul incipient arată un unghi ascuţit dar liber. Dacă luăm în considerare cele patru grade de deschidere a unghiului, unghiurile care se închid sînt de gradul I (unde nu se vede decît inelul Schwalbe) şi gradul II (unde se vede inelul Schwalbe şi canalul Schlemm). Niciodată nu se constată o deschidere de gradul III sau IV care să permită vizibilitatea benzii ciliare. Excepţie face irisul plat unde rădăcina irisului este mult anterioară şi unghiul pare larg deschis. În realitate este vorba de o anomalie care face ca atunci cînd pupila se dilată, rădăcina irisului să vină să se taseze şi să blocheze trabeculul. Iridectomia în aceste cazuri nu este indicată şi se recomandă o intervenţie fistulizantă.

Strîmtorarea unghiului camerular apare cu vîrsta şi acest fapt explică instalarea glaucomului cu unghi închis după cea de a IV-a şi a V-a decadă la persoane care sînt deja predispuse la o vîrstă tînără (fig. 145).

Tensiunea oculară este crescută, iar între crize poate fi normală.

Tonografia în timpul crizei arată că facilitatea la scurgere este egală cu zero. Ea nu prezintă un interes diagnostic, dar permite să se vadă ce se petrece nu numai în criza de glaucom acut, ci şi în evoluţia ulterioară a bolii. Modificările rezistenţei puse în evidenţă prin tonografie sînt influenţate de variaţii ale presiunii oculare. Atunci cînd criza cedează rezistenţa şi oftalmotonusul revin la normal. Într-un stadiu mai avansat creşterea rezistenţei este determinată de alterarea progresivă a emonctoriilor.

Cîmpul vizual poate prezenta o strîmtorare a izopterelor prin tulburare de transparenţă a corneei. În cursul unor hipertensiuni pasagere se pot instala alterări senzoriale glaucomatoase. Cu teste fine se pun în evidenţă deficite tranzitorii. Experimental Gafner şi Goldmann, prin creşteri tensionale pasagere, au provocat apariţia de angioscotoame pe izopterul

Scanned with OKEN Scanner

de 15° deasupra punctului de fixaţie, deci acolo unde se instalează scotomul arciform. Perimetria statică arată o ridicare a pragurilor. Dubois–Poulsen şi Magis (1958) pun în evidenţă dizarmonii fotometrice.

Tulburările cromatice şi de simţ luminos sînt direct proporţionale cu durata crizelor. Feigenbaum declanşează o criză hipertensivă prin proba de provocare prelungită la obscuritate şi obţine o creştere a pragurilor luminoase.

Fundul de ochi arată în timpul creşterii tensiunii o papilă mai congestionată. Normalizarea presiunii oculare duce la descongestionarea fundului de ochi.

Între formele inaparente şi atacul acut există cazurile cele mai frecvente, caracterizate prin repetarea crizelor cu alterări insidioase ale funcţiilor vizuale şi care provoacă lent apariţia deficitelor perimetrice. Primele deficite funcţionale apărute au o mare importanţă pentru că ele confirmă supoziţia de glaucom cu unghi închis, stadiu ireversibil, indicînd în acelaşi timp şi tipul de tratament chirurgical. Repetarea unor crize mici fac ca alterările senzoriale să fie asemănătoare cu cele din glaucomul cu unghi deschis.

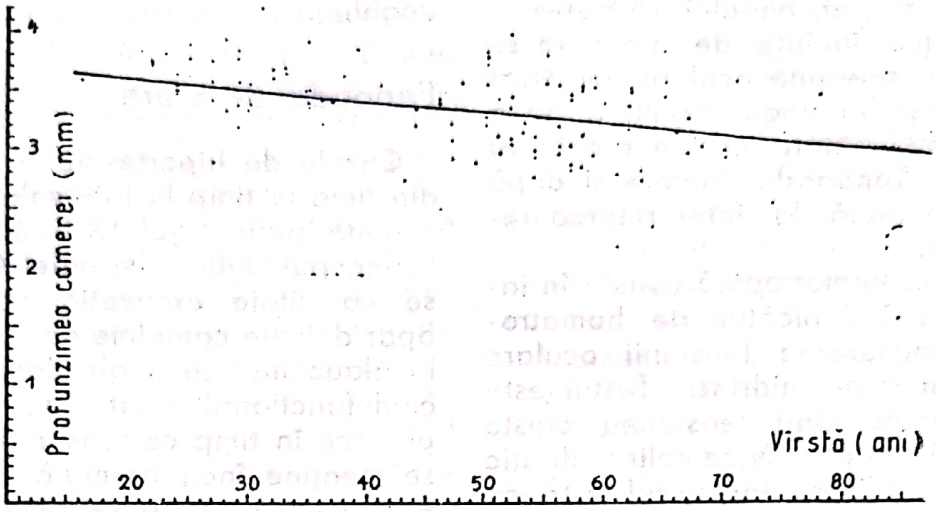

Fig. 145 – Reducerea profunzimii camerei anterioare cu vîrsta (Weekers).

Probele de provocare

Sînt utilizate în cazurile îndoielnice. Scopul lor este de a se crea artificial o creştere a tensiunii oculare şi verificarea gonioscopică a închiderii unghiului. Ele se practică pe un ochi cu unghi îngust acolo unde închiderea unghiului este posibilă sau probabilă. Ele trebuiesc efectuate totuşi cu prudenţă.

Testul la obscuritate constă în urmărirea bolnavului 30–60 minute în obscuritate totală prin aplicarea unui pansament oclusiv. Obscuritatea produce midriază care determină o creştere a tensiunii oculare. Dacă tensiunea oculară creşte peste 10 mm Hg este un semn de glaucom şi impune efectuarea unei iridectomii. O probă negativă nu decide. Cazurile dificile se vor cerceta şi gonioscopic şi tonografic. Dacă înainte de obscuritate facilitatea la scurgere a fost normală şi la sfîrşitul probei ea s-a modificat odată cu închiderea unghiului pledează pentru glaucom cu unghi închis.

Scanned with OKEN Scanner

Chandler și Morton Grant (1965) propun un test invers de iluminare a ochiului cu scopul de a provoca o contracție a pupilei prin lumină fără a provoca acomodare și fără a acționa asupra cristalinului și trabeculului. Dacă înainte de iluminare se găsește o presiune oculară moderat crescută și un unghi strîmt, după o oră de la iluminare presiunea oculară coboară. Tonografia înainte și după iluminare ajută la interpretarea rezultatelor.

Testul la homatropină constă în instilarea a 2–3 picături de homatropină și măsurarea tensiunii oculare înainte și după midriază. Testul este pozitiv atunci cînd tensiunea crește la 30–40 mm Hg. Orice colir midriatic poate fi utilizat, dar riscul este cu atît mai mare cu cît are o acțiune mai prelungită. Medicația parasimpatolitică (beladona și derivații psihotropi) prescriși pe cale generală pot avea același efect. Se va administra bolnavului glicerol și miotice pentru a preveni un atac acut și nu-l vom trimite la domiciliu pînă ce tensiunea nu revine la normal.

Testul cu apă este mai puțin concludent.

Triplul test preconizat de Kirsch (1965) constă în :

– instilarea de midriatice pentru a obține o midriază de 5–6 mm ;

– administrarea unui litru de apă *à jeune*. După o jumătate de oră se examinează unghiul gonioscopic și se măsoară tensiunea oculară ;

– o jumătate de oră mai tîrziu se instilează pilocarpină 4% pentru a se crea un blocaj pupilar cu acest miotic puternic. Se observă contracția pupilei din 0,5 în 0,5 mm și se determină de fiecare dată tensiunea oculară. Atunci cînd tensiunea crește mai mult de 10 mm Hg proba este pozitivă. Midriaza tinde să închidă unghiul, absorbția de lichid crează o hiperpresiune prin creșterea umoarei apoase, iar instilarea de miotice accentuează hipertensiunea în camera posterioară cu o hipopresiune în camera anterioară ; există deci toate condițiile – cel puțin teoretic – pentru închiderea unghiului.

Perioada de stare

Crizele de hipertensiune se repetă din timp în timp la intervale mai mult sau mai puțin regulate, fără a antrena la început deficite vizuale. Cu timpul se constituie excavația papilară și apar deficite campimetrice la fel ca și în glaucomul cu unghi deschis. Deficitul funcțional poate apare uneori precoce în timp ce tensiunea oculară se menține încă normală între crize. Atunci cînd crizele se repetă, trabeculul este lezat și sfîrșește prin aderarea definitivă a rădăcinii irisului la trabecul. Glaucomul cu închiderea intermitentă a unghiului evoluează în mod permanent pe o mare întindere și între crize, tonusul se menține ridicat. Examenul gonioscopic arată obstruarea unghiului prin goniosinechii. Singura intervenție care mai poate opri evoluția este cea filtrantă, altfel glaucomul evoluează spre stadiul terminal de glaucom absolut cu pierderea completă a funcției vizuale.

Glaucomul în stadiul terminal

Este ultima fază de evoluție a glaucomului. Se caracterizează prin dispariția totală a vederii chiar și a senzației luminoase din cauza atrofiei nervului optic. Tensiunea oculară este mare și ireductibilă prin miotice sau intervenție chirurgicală. Corneea degenerează, irisul se atrofiază și se vascularizează, cristalinul se opacifică și ajunge la stadiul de glaucom absolut ca și cel din glaucomul cu unghi deschis.

Scanned with OKEN Scanner

Forme clinice

Glaucomul acut

Glaucomul acut îmbracă o formă caracteristică şi este manifestarea majoră a închiderii bruşte a unghiului irido-cornean. Apariţia sa este brutală la un bolnav care nu a prezentat antecedente oculare, sau poate să fie precedată de mici atacuri cu obnubilări pasagere ale vederii. Mai poate să fie declanşat de o midriază accentuată prin obscuritate, emoţii sau medicamente parasimpatolitice. În toate cazurile se produce o stimulare a simpaticului cu o diminuare a activităţii parasimpaticului. Survine în special în cursul nopţii cu cefalee puternică şi dureri oculare. Criza acută comportă o închidere totală a unghiului cu creşterea rapidă a tensiunii oculare. Dacă presiunea oculară crescută nu este coborîtă printr-un tratament activ, ochiul poate fi definitiv pierdut funcţional în cîteva zile. Afecţiunea apare pe un ochi cu unghi îngust şi este suficientă o circumstanţă declanşatoare care să rupă echilibrul tensional al ochiului.

Boala evoluează brutal cu dureri oculare ce iradiază spre tîmplă, frunte, faţă, în tot teritoriul trigemenului şi se asociază cu o stare de prostraţie. Se asociază de asemenea cu greţuri şi vărsături prin reflexe oculo-vago-simpatice care fac ca bolnavii uneori să fie internaţi în secţiile de boli interne. Vederea dispare aproape complet. În formele cu intensitate medie apar cercuri colorate în jurul surselor luminoase.

Obiectiv se constată edem palpebral care împiedică uneori examinarea ochiului ; ochiul este roşu-violaceu, cu o puternică congestie pericheratică formată din vase sinuoase dispuse de jur împrejurul corneei. Corneea este mată cu edem accentuat şi sensibilitate scăzută. Camera anterioară este redusă în profunzime, plată. Irisul apare edematiat, aplicat pe faţa posterioară a corneei. Pupila este neregulată ca formă, în midriază, ascensionată superior, acolo unde unghiul, fiind mai strîmt, se închide primul. Ea nu reacţionează la lumină din cauza compresiunii nervilor ciliari. Pupila are un reflex verzui. Globul ocular este dur, iar tensiunea oculară arată valori de 80–100 mm Hg. El pierde renitenţa pe care degetele o percep pe un ochi normal. Fundul de ochi nu se poate examina din cauza edemului corneean.

Examenul biomicroscopic evidenţiază unele detalii şi în special edemul epitelial cu aspect granitat. Epiteliul este ridicat pe alocuri, neregulat, cu mici vezicule. El destinde membrana Bowmann şi lamele superficiale ale parenchimului şi persistă adesea şi după scăderea tensiunii. Edemul este mai accentuat în centrul corneei decît la periferie. După ce tensiunea revine la normal, se văd urmele edemului sub forma unor pliuri pe faţa posterioară a corneei.

Camera anterioară este totdeauna strîmtă şi conţine umoare apoasă hiperalbuminoasă. Există un Tyndall pozitiv determinat de prezenţa proteinelor şi a elementelor celulare flotante mai ales dacă ochiul a fost mult timp congestionat şi depuneri de pigment pe endoteliul cornean. Excesul de proteine şi congestia vasculară determină formarea de sinechii posterioare. Irisul este decolorat, tulbure, îngroşat prin edem. Pupila este dilatată, cu aspect de paralizie de III, in general ovalară, puţin mobilă. După mai multe atacuri acute se constată prezenţa de sinechii ale irisului cu cristaloida şi faţa profundă a unghiului. Se vede contactul între baza irisului şi periferia corneei. Dacă presiunea oculară rămîne mult timp ridicată se poate constata o întrerupere a circulaţiei arteriale în diferite sec-

Scanned with OKEN Scanner

toare ale irisului. Ischemiei îi urmează o atrofie în sector în special în partea superioară a irisului. Se văd atunci mobilizări pigmentare pe suprafața irisului pe care congestia le face să adere și de fața posterioară a corneei.

În timpul atacului există un edem al corpului vitros ce determină împingerea înainte a diafragmului iridocristalinian. Capsula cristalinului este edemațiată fapt care explică culoarea verzuie a pupilei. Cristalinul poate prezenta mici pete albe imediat sub capsula anterioară în aria pupilară (cataracta acută glaucomatoasă descrisă de Vogt). Pe măsură ce subiectul înaintează în vîrstă aceste opacifieri încetează de a mai fi localizate numai subcapsular și se extind și în straturile corticale. Fundul de ochi apare voalat din cauza tulburării mediilor. Atunci cînd fundul de ochi este vizibil retina apare edemațiată, iar papila congestionată. Se poate vedea puls arterial spontan. Dacă presiunea persistă papila se excavează și se atrofiază. Din contră chiar dacă în timpul crizei vederea este foarte mult scăzută normalizarea presiunii oculare, făcută imediat, poate duce la restitutio ad integrum.

Gonioscopia este adesea imposibilă. Prin artificii de tehnică după scăderea tensiunii pe cale generală și clarificarea corneei prin instilații de glicerol, se vede unghiul complet închis. Irisul convex arată un blocaj pupilar funcțional. Examenul ochiului opus arată un unghi îngust gradul I sau II.

Tonometria poate atinge sau chiar depăși cifra de 100 mm Hg, dar această tensiune nu este stabilă. Ea prezintă oscilații mai mari dimineața pentru ca după masă să scadă. Glaucomul dacă este tratat, presiunea diminuă și în zilele următoare devine normală sau chiar mai scăzută decît la ochiul care nu a avut glaucom.

Cîmpul vizual este dificil de apreciat din cauza deficitului funcțional și a suferinței bolnavului. Atunci cînd tensiunea nu este prea ridicată el poate apare normal.

Simțul luminos absolut este diminuat ca și simțul cromatic.

Facilitatea la scurgere este egală cu zero. Ea nu prezintă nici un interes diagnostic, dar arată obstrucția emonctoriilor și apreciază evoluția ulterioară. După crize, rezistența revine la normal. Creșterea rezistenței la scurgere între crize este determinată de o alterare progresivă a emonctoriilor.

Explorările funcționale complimentare au aici mai mult un rol prognostic decît diagnostic.

Patogenia. Mecanismul de închidere al unghiului camerular este complex și la el participă trei factori :

— o zonă de contact mai mare între cristalin și iris care determină o diferență de presiune între camera posterioară și cea anterioară cu proiecția înainte a diafragmului iridocristalinian ;

— creșterea grosimii rădăcinii irisului în momentul dilatării pupilare ;

— modificări de volum ale uveei anterioare prin tulburări vasomotorii.

Blocaj pupilar funcțional sau relativ. Blocajul pupilar relativ provine dintr-o relație anormală, care există între iris și cristalin. Normal contactul între fața posterioară a irisului și fața anterioară a cristalinului este limitat la o zonă mică în vecinătatea pupilei. Aceasta determină o mică rezistență la trecerea umoarei apoase între cele camere.

Atunci cînd cristalinul este voluminos, iar camera anterioară redusă, irisul prezintă o zonă mare de contact cu fața anterioară a cristalinului. Această zonă mai întinsă, determină un blocaj pupilar cu rol important în închiderea unghiului. Sub efectul creșterii presiunii în camera posteri-

Scanned with OKEN Scanner

oară, periferia irisului se află împinsă înainte spre regiunea trabeculară. Blocajul pupilar relativ dacă este suprimat printr-o iridectomie survine o egalizare a presiunilor de o parte și de alta a irisului, rădăcina irisului separîndu-se de trabecul și unghiul se deschide (fig. 146).

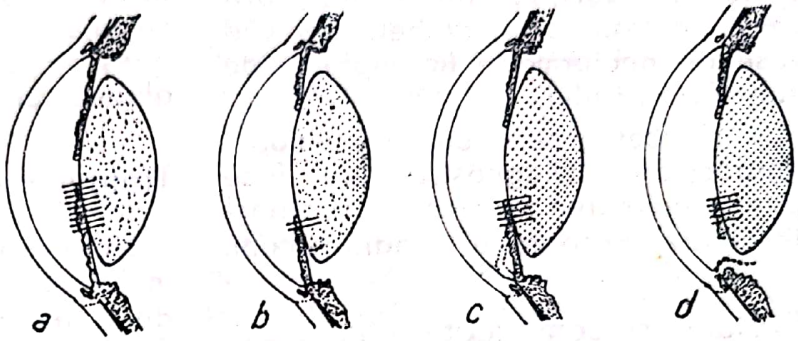

Fig. 146 — Mecanismul de închidere al unghiului. Blocaj pupilar și trabecular (a, b, c) și înlăturarea lor prin iridectomie.

Midriaza determină o relaxare a faldurilor iriene. Deoarece presiunea este mai mare în camera posterioară irisul intră în contact cu trabeculul atunci cînd pupila are o dilatare medie și unghiul începe să se închidă. Normal unghiul are o deschidere medie de 25–30° unghi care separă irisul de inelul lui Schwalbe. Aici unghiul este redus la 10–25°. Primul care se închide este sinusul superior, care este cel mai îngust și de aceea apare aspectul piriform al pupilei care pare trasă superior. Midriaza pare a reacționa provocînd închiderea unghiului prin retracția irisului spre rădăcină. Acest mecanism este valabil în special în cazurile de iris plat.

Miozisul crește contactul iridocristalinian și deci blocajul pupilar funcțional. Un miotic puternic ca eserina poate crește blocajul pupilar și accentua hipertensiunea. Este efectul paradoxal al mioticelor, cînd un miotic slab poate fi hipotensiv, iar unul puternic hipertensiv.

Congestia uveală are un rol ce nu poate fi neglijat. Dilatația vaselor uveale facilitează închiderea unghiului prin congestia corpului ciliar.

Deplasarea vitrosului. În timpul atacului vitrosul se edematiază fapt ce determină propulsia înainte a cristalinului. Această deplasare poate fi făcută printr-o dilatare a vaselor uveale sau prin derivarea umoarei apoase spre spațiul retrovitrean ca urmare a blocajului pupilar funcțional. Prin puncții retrovitreene se poate scoate pînă la 0,5 cm^3 umoare apoasă. Efectuarea acestei puncții duce imediat la refacerea profunzimii camerei anterioare.

De aici rezultă că mecanismul patogenic în blocarea unghiului camerular este complex, dar punctul de plecare este blocajul pupilar funcțional.

Diagnosticul pozitiv. Ansamblul simptomatologiei crizei de glaucom acut nu pune probleme de diagnostic.

Diagnosticul diferențial. Este mai mult pentru nespecialiști și se face cu :

— irita acută unde pupila este în mioză, tensiunea este scăzută, durerile sînt la nivelul ochiului și mai puțin în jurul lui. În iridociclite există precipitate albe pe fața posterioară a corneei ;

— irido-ciclita hipertensivă prezintă o pupilă miotică, fixată în sinechii. Camera anterioară este profundă, iar unghiul camerular este deschis ;

— sindromul Posner-Schlosmann evoluează sub formă de crize glaucomato-ciclitice cu precipitate pe fața posterioară a corneei. Rezistența la scurgere este ridicată, dar unghiul este deschis. Presiunea nu este influ-

Scanned with OKEN Scanner

enţată nici de miotice şi nici de midriatice. Instilaţii cu corticoizi coboară tensiunea oculară ;

— glaucomul secundar prin rubeoză iriană. Camera anterioară este profundă, survine după tromboza venei centrale sau diabet. Se văd vase de neoformaţie în unghi şi pe suprafaţa irisului ;

— glaucomul secundar prin tumoare intraoculară. Diagnosticul se face prin completarea examenului cu transiluminare, ecografie, radio-izotopi.

Evoluţie şi complicaţii

Evoluţia este în funcţie de intensitatea crizelor şi precocitatea tratamentului medical şi chirurgical. Astăzi nu se mai întîlneşte forma fulminantă descrisă de Von Graefe deoarece dacă bolnavul se prezintă în timp util, orice atac de glaucom poate fi oprit. După cîteva ore de la instituirea tratamentului asistăm la retrocedarea fenomenelor acute. Se menţionează şi o rezoluţie spontană atribuită atrofiei iriene cu eliberarea blocajului pupilar. Congestia ochiului diminuă, dar corneea rămîne cu hipoestezie, pupila dilatată şi asistăm la instalarea atrofiei optice.

La celălalt pol al evoluţiei este glaucomul subacut cu simptomatologie atenuată. Dacă emonctoriile sînt alterate, facilitatea la scurgere este redusă direct proporţional cu alterarea lor. Dar crizele se pot repeta şi se ajunge la o hipertonie ireversibilă. De amintit în cadrul complicaţiilor şi opacifierile cristaliniene.

Prognosticul

Depinde de restabilirea cît mai rapidă a condiţiilor funcţionale ale unghiului iridocornean. Prezentarea bolnavului la medic în primele ore, aplicarea unui tratament de urgenţă cît mai corect începînd din cabinetul de policlinică şi continuarea lui în spital, urmat de un tratament chirurgical atît la ochiul bolnav cît şi la cel adelf, ne permite să putem afirma că astăzi glaucomul cu unghi închis nu trebuie să mai ajungă la orbire. Prognosticul este deci mai bun decît în glaucomul cu unghi deschis.

Tratamentul

Tratamentul glaucomului cu unghi închis este în primul rînd chirurgical, după hipotonizare medicamentoasă. Tratamentul medical se limitează numai la pregătirea bolnavului în vederea intervenţiei.

Tratamentul chirurgical diferă în funcţie de stadiul afecţiunii.

În stadiul iniţial se tratează numai blocajul pupilar căci trabeculul are o bună valoare funcţională pentru a asigura o presiune oculară normală. Iridectomia bazală egalizează diferenţa de presiune între camera posterioară şi cea anterioară. Prin aceasta face posibilă deschiderea unghiului camerular. Iridectomia bazală dă rezultate bune dacă tensiunea s-a normalizat în primele 36 ore şi nu s-au instalat leziuni trabeculare. Dat fiind că în timp de 4—5 ani peste 50% din cazuri fac glaucom cu unghi închis şi la celălalt ochi, se recomandă iridectomie bazală profilactică şi în ochiul congenar chiar în aceeaşi şedinţă operatorie sau imediat după aceea. În glaucomul potenţial cu profunzimea camerei anterioare sub 2,3 mm se recomandă întotdeauna iridectomie profilactică la ochiul congener.

Iridectomia curativă, după atacul de glaucom, normalizează presiunea oculară numai dacă emonctoriile nu sînt alterate şi rezistenţa la scurgere determinată tonografic este normală atunci cînd unghiul este deschis.

Scanned with OKEN Scanner

Weekers (1968) arată că prezența unui oftalmotonus normal sau chiar coborît în zilele care urmează unei crize hipertensive grave nu este un semn de certitudine a integrității căilor de scurgere, căci după hipertensiune puternică există adesea o reducere a debitului, suficientă pentru a normaliza oftalmotonusul, deși există o creștere a rezistenței la scurgere.

În stadiul ireversibil, atunci cînd după numeroase pusee de glaucom subacut sau după un atac de glaucom acut, tratat insuficient și prelungit mai multe zile, se instalează goniosinechii inelare și tensiunea oculară nu mai coboară sub 35 mm Hg cu tot tratamentul medical intens aplicat, se impune o operație filtrantă. În acest caz la blocajul pupilar se adaugă un blocaj trabecular. Operațiile fistulizante au ca scop ca prin iridectomia realizată să coboare gradientul de presiune dintre camera posterioară și camera anterioară, iar prin fistula creată se realizează o nouă cale de scurgere a umoarei apoase spre spațiile subconjunctivale. Se preferă operații fistulizante protejate. Dacă iridectomia este fără nici un inconvenient, intervenția filtrantă poate determina, prin hipotonia mare a globului, opacifieri cristaliniene.

Tensiunea oculară poate da relații utile privind stadiul funcțional al trabeculului. Există o directă proporționalitate între deschiderea unghiului și normalizarea presiunii oculare. Gonioscopia completează tonometria. Dacă unghiul este închis numai pe o treime din întindere sau mai puțin, o iridectomie simplă este suficientă. Dacă mai mult de 1/2 din unghi rămîne închis este necesară o operație filtrantă. Tonografia completează tonometria și gonioscopia. Dacă valoarea lui C este mai mare de 0,20 iridectomia este curativă în 100% din cazuri. Pentru valoarea lui C între 0,15–0,20, prognosticul rămîne rezervat. Pentru valoarea lui C sub 0,10 se impune o operație filtrantă și instilații de miotice.

Chandler stabilește o corelație între tonografie și gonioscopie :

– atunci cînd C este egal sau superior lui 0,15 cu o închidere de 1/3 a unghiului, iridectomia este curativă ;

– dacă valoarea lui C este inferioară la 0,15 cu o deschidere mai mică de 1/2 a unghiului, iridectomia este insuficientă.

Tratamentul medical completează pe cel chirurgical. Reducerea rezistenței la scurgere se face prin miotice. Pilocarpina 1%–4% deschide unghiul camerular și îl menține deschis dacă instilațiile se repetă periodic. În cazurile recente pilocarpina normalizează rezistența la scurgere. În cazurile vechi, ameliorează scurgerea umoarei apoase dar rămîne insuficientă pentru a normaliza rezistența la scurgere și oftalmotonusul. Inhibitorii colinesterazei au acțiune mai prelungită. Au însă inconvenientul de a fi vasodilatatori și prin îngroșarea irisului reduc efectele favorabile ale miozisului. Efectul lor asupra tensiunii oculare nu este superior pilocarpinei.

Reducerea debitului prin acetazolamidă constituie numai un tratament adjuvant. Întrebuințarea adrenalinei este cu totul contraindicată în glaucomul cu unghi închis. Midriaza adrenalinică închide unghiul camerular și crește rezistența la scurgere. Ea poate constitui o cauză de hipertensiune severă. Instilarea în prealabil a unui miotic nu reduce decît parțial midriaza și nu previne hipertensiunea.

În atacul acut de glaucom se recomandă un tratament de urgență cu repaus la pat, injecție retrobulbară cu alcool 70° cu acțiune sedativă pentru ganglionul ciliar și pentru a da posibilitate ca iridectomia să fie făcută „la rece". Se administrează acetazolamidă, perfuzie cu manitol 20% sau în lipsă glicerol per os. Se fac insti-

Scanned with OKEN Scanner

lației cu un miotic slab, pilocarpină 1% din oră în oră sau băi cu pilocarpină 0,5% și se administrează sedative generale. După cedarea atacului se recurge la tratament chirurgical.

Sindromul post-atac. A. Radian și L. Radian (1976) bazați pe 19 observații clinice descriu faza de regresie a atacului de glaucom sau sindromul post-atac care uneori poate ridica probleme de diagnostic.

Sindromul post-atac se caracterizează printr-un ochi roșu, congestionat, cu tensiune normală sau subnormală, midriază cu areflexie, cute descemetice. Unghiul camerular este îngust, iar acuitatea vizuală scăzută. Sindromul se caracterizează prin :

— simptome caracteristice atacului acut care uneori persistă și în faza de regresie ;

— simptome tipice de post-atac.

Simptome caracteristice atacului acut

Simptome caracteristice atacului acut constau într-o dilatare a vaselor conjunctivale. Venele perforante care conduc sîngele în afara globului sînt destinse. Sîngele venos se îndreaptă în urmă spre venele mușchilor drepți mai mult decît spre limb și prin numeroase anastomoze ajunge în venele conjunctivale propriu-zise. Acuitatea vizuală este scăzută. Corneea prezintă hipoestezie, edem epitelial și subepitelial, dar edemul este mai redus ca în atacul acut și limitat la centrul corneei sau se vede sub forma unor mici insule situate paracentral. Se pot vedea depozite pigmentare pe endoteliul cornean. Pupila este în midriază, ovalară cu marele ax vertical și areflexie. Se văd zone de atrofie iriană, dispersie de pigment pe fața antérioară a irisului și tulburări cristaliniene subcapsulare (petele lui Vogt).

Simptome tipice de post-atac

Sînt pliuri ale descemetului care nu apar niciodată în timpul atacului. Aceste pliuri amintesc aspectul de cheratită striată și uneori ocupă numai partea centrală a corneei. Ele apar în urma scăderii tensiunii oculare. Se constată depozite celulare pe descemet sub forma unor mici precipitate punctiforme ; ele dispar după 15 zile de la atac. S-a descris dispariția lor după o simplă puncție a camerei anterioare. Se mai menționează sinechii posterioare în midriază și goniosinechii în special după atacuri repetate. Camera anterioară este întotdeauna mică, iar presiunea oculară normală sau inferioară normalului. Papila este congestionată, iar venele retiniene dilatate ; uneori se constată și un edem retinean.

Ca patogenie Nixseaman (1962) descrie producerea unui „șoc ciliar" consecutiv hipoirigației sanguine produsă de creșterea tensiunii oculare.

Diagnosticul diferențial trebuie făcut cu o iridociclită. Dar midriaza, dispersia mare de pigment de pe fața anterioară a irisului și zonele de atrofie iriană arată originea ischemică a acestor tulburări.

Ca tratament se recomandă iridectomia pentru a preveni noi pusee hipertensive.

Glaucomul malign

Glaucomul malign constituie o complicație extrem de gravă a chirurgiei glaucomului cu unghi închis, neprevăzută, adesea cu caracter bilateral și care neglijată duce la orbire. El nu se observă în evoluția glaucomului cu unghi deschis și nici în alte forme de glaucom. Pentru ca să apară trebuie să existe o disproporție între mărimea segmentului anterior al globului ocular și diametrul cristalinului, iar zo-

Scanned with OKEN Scanner

nula să fie suficient de elastică pentru a permite deplasarea înainte a cristalinului.

Von Graefe utiliza mai bine de acum 100 de ani (1869) pentru prima dată termenul de glaucom malign pentru formele grave de glaucom survenite după operații antiglaucomatoase și care duceau de obicei la cecitate. În decursul anilor, afecțiunea a fost interpretată diferit de către autori. În timp ce unii o considerau ca o formă ireductibilă de glaucom, agravată de intervențiile chirurgicale, alții o atribuiau unor greșeli de tehnică sau de indicații operatorii.

Ca frecvență se citează 1% din cazurile de glaucom cu unghi închis operat. Interesează mai mult sexul feminin în proporție de 6/1.

Din punct de vedere clinic survine după operații antiglaucomatoase prin întîrziere în formarea camerei anterioare cu menținerea unei tensiuni oculare ridicate post-operator, dureri mari oculare, cu sau fără opacifierea cristalinului.

Obiectiv se constată, după operații filtrante, sau după o simplă iridectomie, camera anterioară inexistentă, irisul și cristalinul aplicate pe cornee, iar fistula nu filtrează. Ochiul este dur și dureros, iar vederea mai scăzută ca înainte de operație.

După momentul apariției complicației pe ochiul operat se descriu două forme clinice :

— o formă precoce, cea mai frecventă, apare în primele ore care urmează operației. Bolnavul prezintă ochiul dur cu absența camerei anterioare la primul pansament și dureri mari. Poate să apară și mai tîrziu la 1–2 săptămîni de la operație cînd camera anterioară dispare progresiv, iar presiunea oculară crește. Aceasta se întîmplă de obicei atunci cînd bolnavul a încetat de a utiliza atropina ;

— o formă tardivă ce survine la mai mult de un an de la operație cînd bolnavul a făcut un tratament medical pe care l-a întrerupt crezînd că nu mai este necesar. De menționat și glaucomul malign primitiv care apare pe ochiul neoperat în zilele care urmează operației filtrante pe primul ochi.

Etiologie

Glaucomul malign survine aproape exclusiv în glaucomul cu unghi închis sau foarte redus. Weekers apreciază o cameră anterioară sub 2 mm ce constituie în cazul unei operații decompresive o amenințare gravă. Prezența irisului plat după Etienne este un element în plus care favorizează apariția glaucomului malign.

Roger (1964) arată ca frecvență 62% la hipermetropi, 23% la emetropi și 15% la miopi. Afecțiunea se întîlnește în special la femei după vîrsta de 45 ani. Marin (1957) arată că din 36 cazuri descrise în literatură 17 au survenit după iridencleizis, 12 după sclerotrepanație Elliot, 5 după iridosclerectomie Lagrange, 5 după iridectomie.

Legrand (1964) rezumă astfel tipul de bolnav candidat la glaucom malign : femeie cu hipermetropie, la menopauză, emotivă, anxioasă care suferă de un glaucom cu unghi închis cu goniosinechii, al cărui oftalmotonus crescut nu reacționează la miotice și a cărei cameră anterioară are o profunzime mai mică de 2 mm.

Glaucomul malign constă dintr-un blocaj pupilar dublat de un blocaj trabecular după o operație filtrantă sau o iridectomie, cu cristalinul deplasat înainte. Procesele ciliare suferă o rotație pe ele însele. În afară de segmentul anterior cu dimensiuni mici este necesară prezența obligatorie a unui sector de unghi închis printr-o acolare irido-trabeculară.

În timpul intervenției chirurgicale o simplă incizie cu deschiderea camerei

Scanned with OKEN Scanner

anterioare produce o deplasare înainte a diafragmului irido-cristalinian cu închiderea unghiului şi blocarea plăgii operatorii. La acestea se mai adaugă blocajul pupilar printr-un cristalin mare, precum şi edemul şi decolarea corpului vitros. Toţi aceşti factori pot acţiona separat sau simultan.

Deplasarea înainte a diafragmului irido-cristalinian face ca el să vină în contact cu faţa posterioară a corneei. Scurgerea umoarei apoase nu se mai poate face şi se instalează o hipertonie ireductibilă.

Conformaţia globului ocular are o mare importanţă. Dacă cristalinul este normal conformat umoarea apoasă poate circula liberă în jurul cristalinului. Dacă cristalinul este mărit de volum, el blochează circulaţia între camera anterioară şi cea posterioară. Se stabileşte un cerc vicios. Cu cît presiunea este mai mare cu atît cristalinul blochează mai mult segmentul anterior. Dacă presiunea este foarte mare, asistăm la subluxare sau chiar o luxare a cristalinului spre camera anterioară. Bellow şi colab. (1955) reproduc experimental fenomenul la cîine şi arată că o deplasare înainte a cristalinului determină un blocaj pupilar cu creşterea presiunii în camera posterioară şi aplicarea rădăcinii irisului pe trabecul. Se produce o întrerupere a circulaţiei în corpul ciliar şi iris. Mehner (1923) a constatat pe glob enucleat cu glaucom malign la două luni după iridectomie, subluxarea anterioară a cristalinului cu degenerarea şi ruperea fibrelor zonulare.

Un rol important în această deplasare o are şi creşterea presiunii posterioare. Schaffer (1954) susţine că umoarea apoasă continuă să se formeze dar fluxul anterior nu se mai poate restabili şi ea se acumulează posterior sub forma unui lac inelar retrociliar, iar de aici migrează în spatele vitrosului. Umoarea apoasă poate trece şi în vitros traversînd hialoida.

Christensen şi Irvine (1966) demonstrează împingerea vitrosului înainte pe ochi enucleaţi pentru glaucom cu unghi închis. Congelarea imediată a globilor oculari arată pungi lichidiene retro-vitreene. Lichefierea vitrosului posterior determină o separaţie între gelul vîscos normal, situat anterior şi punga apoasă posterioară. Pe măsură ce umoarea apoasă umflă punga posterioară pe aceeaşi măsură vitrosul normal împinge înainte diafragmul irido-cristalinian.

In patogenia acestei afecţiuni nu trebuie neglijat rolul factorului vascular. Pentru Heerfordt şi Schieck agen-

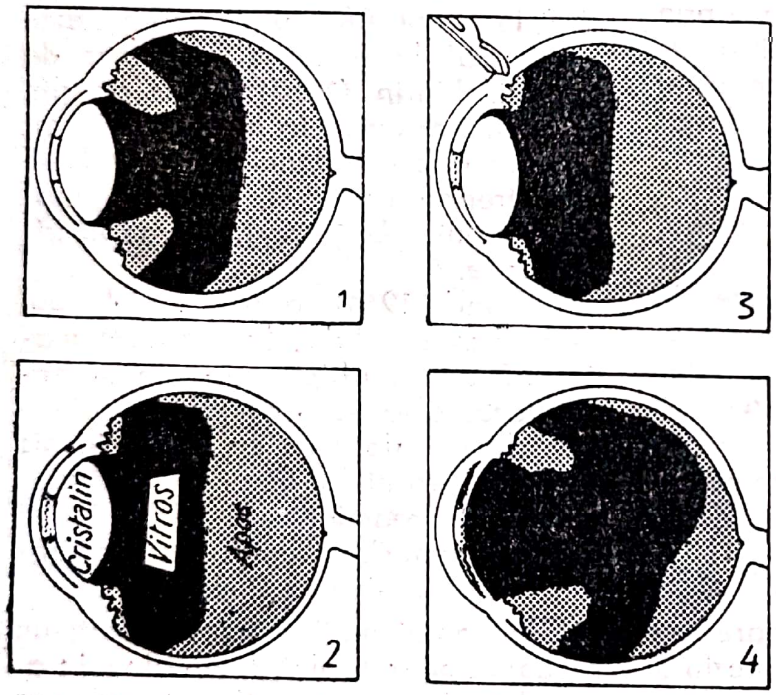

Fig. 147 — Mecanismul de producere al glaucomului malign.

1 — Deplasarea înainte a cristalinului cu acumulare de umoare apoasă retrociliar. 2 — Punga de umoare apoasă migrată retrovitrean. 3 — Efectul insuficient al iridectomiei. 4 — Efectul insuficient al extracţiei cristalinului fără refacerea camerei anterioare.

tul cauzal este oprirea bruscă a circulației în venele vorticoase. Această stagnare determină o congestie puternică a coroidei și a corpului ciliar. Se produce o vasodilatație la acest nivel cu împingerea înainte a cristalinului.

De fapt intră în joc mai mulți factori. Operația decompresivă deschizînd camera anterioară, provoacă un dezechilibru de forțe. La un subiect normal, atalamia este tranzitorie și umoarea apoasă poate restabili profunzimea camerei anterioare la dimensiuni normale. La un subiect predispus cu modificări anatomice caracteristice glaucomului cu unghi închis acest lucru nu se mai poate produce și dacă nu se reintervine precoce apare degradarea ireversibilă a funcției vizuale. Prin aceeași conformație anatomică se explică declanșarea glaucomului malign și în ochiul congener.

Tratamentul glaucomului malign este de urgență. În primele 48 ore și maximum 72 ore se încearcă un tratament medical :

— nu se va administra pilocarpină după o operație pe segmentul anterior al unui ochi glaucomatos deoarece contracția pupilei antrenează blocaj pupilar, iar prin relaxarea zonulei se ușurează deplasarea înainte a cristalinului ;

— după o iridectomie bazală se va instila atropină care nu prezintă nici un pericol ;

— se vor administra medicamente osmotice și în special perfuzie de manitol, continuîndu-se instilațiile de atropină ;

— inhibitorii anhidrazei carbonice sînt contraindicați deoarece prin acțiunea lor de diminuare a secreției umoarei apoase nu ajută la refacerea camerei anterioare și ne fac să pierdem un timp prețios în care se instalează leziuni ireversibile.

Acest tratament este eficace numai dacă fibrele zonulare nu sînt rupte, iar cristalinul continuă să ocupe poziția sa axială. Tratamentul medical permite a cîștiga timp și a pune la adăpost ochiul de urmările nefaste ale hipertoniei oculare putîndu-se acționa chirurgical cu mai multe șanse. Dacă tratamentul medical nu a dat rezultat se va interveni chirurgical.

Scanned with OKEN Scanner

XXV

Glaucomul congenital

Glaucomul congenital este determinat de o malformaţie genetică a ochiului cu prezenţa de ţesut mezodermic embrionar la nivelul unghiului irido-cornean ce creează un obstacol în scurgerea umoarei apoase cu creşterea tensiunii oculare. Forma sa mai frecvent întîlnită este glaucomul congenital precoce sau hidroftalmia congenitală caracterizată prin distensia globului ocular în special la nivelul segmentului anterior. Dacă hipertonia este mică, ca urmare a unei obstrucţii incomplete, se produce atunci un glaucom congenital tardiv sau juvenil care devine manifest în cea de a doua sau a treia decadă de viaţă.

Există şi o formă incompletă, fără hipertensiune, atunci cînd anomalia unghiului şi persistenţa ţesutului mezodermic nu creează un obstacol în scurgerea umoarei apoase. Cunoaşterea acestor cazuri este necesară pentru a stabili arbori genealogici compleţi şi a studia modul de transmitere al afecţiunii.

Glaucomul congenital cuprinde două forme clinice :

– glaucomul congenital precoce sau glaucomul infantil, numit şi buftalmie sau hidroftalmie ;

– glaucomul congenital tardiv sau glaucomul juvenil.

Termenul de glaucom congenital este preferat celui de glaucom infantil deoarece el implică şi o noţiune patogenică, aceea a unei malformaţii a unghiului camerular şi permite separarea lui de alte tipuri de glaucom secundar care se pot întîlni la copil.

Glaucomul congenital trebuie deosebit de hidroftalmiile secundare prin angiom coroidian, tumori intraoculare, uveite hipertensive care evoluează înainte sau imediat după naştere (pseudoglioame), de alte malformaţii ca persistenţa vitrosului primitiv sau de alte afecţiuni (fibroplazia retrolentală).

Embriologie

Celulele mezodermice care umplu camera anterioară la începutul dezvoltării sale au un model specific de evoluţie pe măsură ce ochiul se dezvoltă. Resorbţia celulelor mezodermice lasă numai endoteliul cornean şi se formează o fantă subţire care separă viitorul endoteliu cornean de stroma irisului. Începînd din a 5-a lună embrionară cînd segmentul anterior al ochiului suferă un proces de dezvoltare rapidă, camera anterioară se măreşte treptat. Unghiul camerular se adînceşte şi baza lui progresează posterior, pentru ca la naştere să fie situată la o distanţă mare în spatele pintenului scleral. Canalul Schlemm este prezent după a 2-a lună de dezvoltare fetală.

Ţesutul trabecular îşi începe dezvoltarea după a 6-a lună de viaţă embrionară. Membrana Descemet,

Scanned with OKEN Scanner

care derivă din endoteliul cornean, devine aparentă tot în această perioadă. Ea se extinde în țesutul trabecular formînd membrana bazală, situată sub celulele endoteliale și căptușind fibrele trabeculare.

După Barkan glaucomul congenital este determinat de oprirea în dezvoltarea embriologică a camerei anterioare și resorbția incompletă a țesutului mezodermic care umple în stadiile embrionare precoce camera anterioară. Resorbția începe în centrul viitoarei camere anterioare pentru a se continua apoi spre periferie pînă la limbul sclero-cornean. Persistența țesutului mezodermic anormal în unghi poate constitui de la început sau mai tîrziu un obstacol în scurgerea umoarei apoase determinînd forme precoce sau tardive de glaucom congenital. Resturile embrionare pot fi acoperite de o membrană anhistă, secretată de endoteliu, ce poate fi văzută gonioscopic (fig. 148).

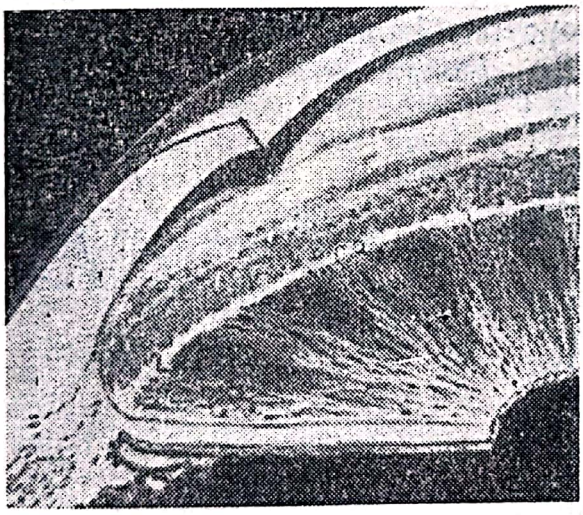

Fig. 148 — Aspectul gonioscopic al unghiului irido-cornean în glaucomul congenital. Banda ciliară acoperită de o membrană anhistă și zone de atrofie iriană (Becker și Schaffer, 1965).

Burian, Breley și Allen (1954) susțin că nu este vorba de un proces de involuție cu resorbția mezodermului în unghi, ci de un proces de diferențiere și de evoluție continuă a mezodermului din regiunea viitorului unghi camerular, mecanism care duce în procesul de creștere la un clivaj între pereții camerei anterioare. În glaucomul congenital ar rezulta o aderență între cei doi pereți ai unghiului, ca filele unei cărți.

Maumenée (1959), plecînd de la faptul că pe de o parte rețeaua uveală persistentă se dovedește a fi permeabilă pentru hematii și ca atare ea însăși nu poate constitui un obstacol în scurgerea umoarei apoase, iar pe de altă parte de la faptul că pe preparatele histologice nu se poate pune în evidență decît rare ori membrana lui Barkan, neagă rolul ei în apariția glaucomului. Pentru Maumenée, obstacolul în scurgerea umoarei apoase s-ar situa în straturile profunde ale trabeculului corneo-scleral ale cărui lamele sînt tasate unele pe altele închizînd spațiile interlamelare. Situația aceasta ar rezulta dintr-o particularitate embrionară a inserției fibrelor longitudinale ale mușchiului ciliar, care după Maumenée s-ar fixa în stadiile timpurii ale dezvoltării pe lamelele cele mai interne ale trabeculului, avînd rol în această perioadă de tendon muscular. Contracția acestor fibre în loc să deschidă lamele trabeculului și canalul Schlemm, închid aceste lamele și împiedică scurgerea umoarei apoase. Ar fi astfel o pseudoinserție înaltă a fibrelor longitudinale ale mușchiului ciliar cu tasarea lamelelor trabeculare.

Pentru Worst, unul din elementele esențiale care dirijează procesul de dezvoltare embrionară a unghiului camerular este apariția și evoluția pintenului scleral care antrenează în lanț modificări ale microrelațiilor anatomice în această regiune, trecerea treptată a inserției fibrelor longitudinale

Scanned with OKEN Scanner

de pe rețeaua uveo-trabeculară, dezvoltarea sistemului trabecular și permeabilizarea sa funcțională, perforarea și resorbția membranei endoteliale limitante ca urmare a dispariției

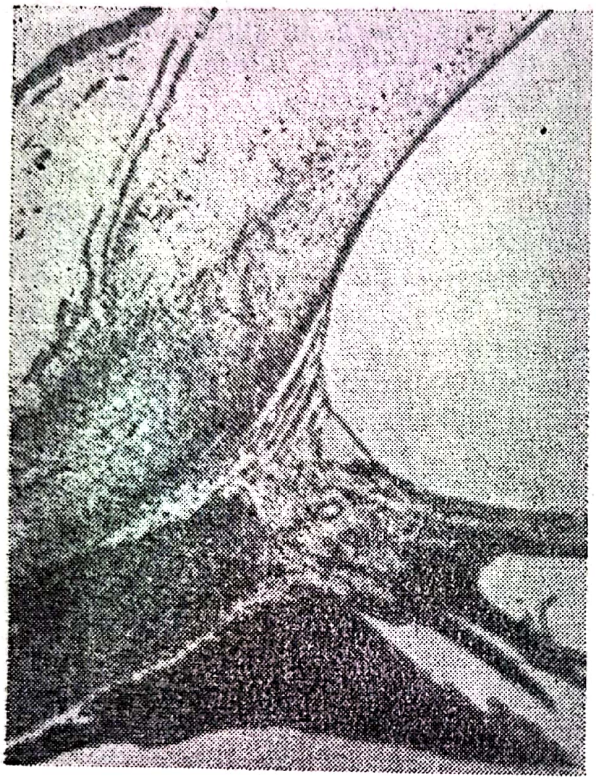

Fig. 149 — Persistența anormală a țesutului mezodermic în unghiul camerular în glaucomul congenital (Worst, 1966).

parțiale a lamelelor complexului uveotrabecular. Worst crede că oprirea în dezvoltare interesează în primul rînd formarea pintenului scleral. Aceasta face ca unghiul camerular să ia o configurație caracteristică stadiilor fetale, cu o mare variabilitate în funcție de momentul în care dezvoltarea a fost întîrziată (fig. 149).

Hervouet (1966), împărtășind opinia lui Worst, consideră că la baza tulburărilor de eliminare ale umoarei apoase ar fi suprafața țesutului mezodermic acolată la trabecul. Aceasta este o structură impermeabilă ce nu permite trecerea umoarei apoase.

Glaucomul congenital precoce

Afecțiunea a fost descrisă de Ambroise Paré sub numele de buftalmie, dar era deja cunoscută de antici ca Celse, Gallien.

Barkan (1953) a fost primul care a dedus terapeutica acestei afecțiuni foarte grave care sfîrșea întotdeauna cu cecitate.

Buftalmia se caracterizează prin alterații biometrice importante ale globului ocular cu creșterea diametrului cornean, a profunzimii camerei anterioare și a lungimii globului. Dimensiunile globului ocular la nou-născut pot depăși considerabil valorile cele mai ridicate ale ochiului adult normal.

Prin definiție, glaucomul congenital este acela care apare de la naștere. Buftalmia este forma cea mai gravă dintre malformațiile mezodermice ale unghiului camerular cu transmitere autozomal recesivă. Se caracterizează prin prezența de țesut mezodermic congenital la nivelul unghiului cu creșterea tensiunii oculare și consecutiv creșterea de volum a globului ocular.

Frecvența

Frecvența glaucomului congenital este mică în raport cu alte afecțiuni oculare. Anderson (1939) dă o frecvență de 0,032–0,079%. Westerlund (1947) arată o frecvență de 0,08%, iar Fontaine (1969) 0,01–0,04%. Este de două ori mai frecvent întîlnită la băieți decît la fete. În 2/3 din cazuri este prezentă bilateral (tabelul XXXIX).

TABELUL XXXIX

BILATERALITATEA ÎN GLAUCOMUL CONGENITAL

Autorul	Anul	Cazuri	%
Gros	1897	116	64
Seefelder	1906	47	67
Brons	1937	172	81,4
Anderson	1939	94	86

Scanned with OKEN Scanner

Ereditate

Caracterul familial este evident în 15,4% din cazuri (tabel XL). La gemenii monozigoți afecțiunea este identică. Frecvența consanguinității părinților și prezența afecțiunii la mai mulți membri în aceiași familie arată o transmitere recesiv autozomală.

supus încă unei dezvoltări rapide în prima perioadă post-natală poate duce la o destindere a întregului glob ocular cu mărirea corneei, de unde și denumirea de ochi de bou (buftalmie). Creșterea diametrului cornean este primul simptom care atrage atenția. Corneea crește repede în primele luni și ajunge de la 9,45 mm diametru la

TABELUL XL

EREDITATEA ÎN GLAUCOMUL CONGENITAL

Autorul	Anul	Bolnavi examinați	Cazuri familiale	Ereditatea %
Dalsgaard-Nielsen	1945	40	2	5
Bailliart	1947	47	7	17
Ursin	1947	30	3	10
Westerlund	1947	122	31	25
Calmettes	1949	20	5	25
Kluyskens	1950	214	19	9
Streiff	1957	41	7	17

Simptome

Simptomele funcționale nu apar decît în momentul cînd tensiunea oculară este mare sau crește în mod brusc. Atunci hipertensiunea duce la pierderea funcțională a vederii prin atrofie optică. Se menționează un sindrom iritativ și creșterea de volum a globului.

Atunci cînd se instalează hipertensiunea ochiul se congestionează, lăcrimează și prezintă fotofobie. Copilul devine agitat, plînge și nu are poftă de mîncare. La nou-născut și copilul pînă la un an fotofobia, atunci cînd apare, constituie un semnal de alarmă care trebuie să ne facă să gîndim la un glaucom congenital. În toate cazurile în care fotofobia nu este justificată de o altă afecțiune generală sau oculară, trebuie măsurată tensiunea oculară sub anestezie generală și completată cu un examen gonioscopic.

Dintre simptomele obiective creșterea presiunii oculare într-un ochi nou-născut la 10,8 mm la 6 luni și 11,4 mm la 1 an. Diametrul cornean la adult variază între 11,5–12,5 mm. La copilul cu glaucom congenital diametrul cornean are 13–14 și chiar 16 mm și orice valoare peste 12 mm trebuie considerată ca patologică.

Dacă corneea este transparentă și creșterea este uniformă la ambii ochi, buftalmia poate rămîne mult timp necunoscută. Transparența corneei este apoi alterată fie printr-un ușor edem epitelial difuz, fie prin cîteva vergeturi ale descemetului. În cazurile avansate corneea apare mai mult sau mai puțin opacă și degenerată. Rupturile membranei Descemet sînt patognomonice pentru glaucomul congenital. Cînd aceste rupturi sînt recente, stroma și epiteliul prezintă semne de edem, iar cînd sînt vechi, edemului îi urmează o infiltrație celulară a straturilor posterioare, realizînd un țesut albăstrui mai mult sau mai puțin opac. Uneori edemul epitelial maschează rupturile descemetului.

Scanned with OKEN Scanner

Camera anterioară este profundă, iar limbul destins asimetric. Creşterea profunzimii camerei anterioare se asociază cu o creştere a razei de curbură a corneei. Dar această creştere este mai mică decît creşterea diametrului cornean. La adolescentul cu buftalmie profunzimea camerei anterioare ajunge la 4 mm. În practică însă, măsurarea profunzimii camerei anterioare şi a razei de curbură a corneei sînt dificil de efectuat.

Examenul presiunii oculare. Pentru măsurarea presiunii oculare este obligatorie anestezia generală, iar narcoza trebuie să fie perfectă. Cea mai mică jenă respiratorie poate creşte cifra normală. Se măsoară deci presiunea oculară numai cînd copilul este perfect sedat. Măsurarea se face la aplano în poziţie verticală în faţa lămpii cu fantă sau în poziţie culcată cu un tonometru cu aplanaţie portativ (Perkins, Draeger). Presiunea oculară normală la copil sub narcoză este considerată 10,33 mm Hg $\pm$ 1,86. Orice presiune oculară peste 15–16 mm Hg trebuie considerată ca patologică (Weekers). În glaucom presiunea oculară depăşeşte 30 mm Hg. Tonometria prin indentaţie prezintă erori din cauza creşterii diametrului cornean, a razei de curbură a corneei, a profunzimii camerei anterioare şi a alungirii axului antero-posterior. Peretele scleral este subţiat în timp ce grosimea corneei poate fi crescută prin edem. Presiunea găsită de tonometru este inferioară celei normale şi riscă să se pună un diagnostic eronat de megalocornee, cînd în realitate este vorba de glaucom. Această diferenţă de presiune depinde de volumul de lichid deplasat în timpul tonometriei, de rigiditatea peretelui scleral şi de volumul globului. Tensiunea mai mică găsită la Schiötz ţine în special de coeficientul de rigiditate al ochiului buftalm care este în toate cazurile mult scăzut. Aceasta datorită măririi de volum a globului şi subţierii pereţilor. Această eroare poate să ducă la ignorarea unei hipertensiuni oculare post-operatorii. Friedenwald (1954) a stabilit o nomogramă pentru ochiul buftalm care permite calcularea presiunii oculare ţinînd seama de coeficientul de rigiditate scleralã, de raza de curbură a corneei şi de grosimea corneei. Dar, bazată pe considerente pur teoretice, nomograma nu a găsit o rezolvare practică şi a fost părăsită prin utilizarea aplanaţiei.

Morton Grant şi P. A. Chandler au comparat cele două metode tonometrice şi au ajuns la următoarele concluzii :

– între cifrele obţinute prin aplanaţie şi indentaţie există diferenţe de la +5 pînă la –7 mm Hg ;

– oricare ar fi diametrul corneei tensiunea de 6/5,5 g Schiötz corespunde întotdeauna unei presiuni fiziologice la aplanaţie ;

– dacă diametrul corneei este mai mic de 12 mm o deviere egală sau mai mare de 5/5,5 g corespunde unei valori mai mici de 21 mm Hg prin aplanaţie ;

– în caz de megalocornee, presiunea prin aplanaţie este în general superioară celei prin indentaţie fără ca aceasta să constituie o regulă.

Examenul gonioscopic. Împreună cu tonometria, gonioscopia este timpul cel mai important al examenului. Gonioscopia poate fi făcută cu ajutorul unui microscop operator şi cu sticla de contact Goldmann sau sticla Köeppe modificată de R. N. Schaffer. Copilul este culcat pentru a avea o bună viziune asupra unghiului. Dacă corneea este transparentă examenul gonioscopic este uşor de făcut, camera anterioară fiind profundă şi unghiul fiind larg deschis la 45°. Pentru a avea o bună vizualizare se recomandă a se înlătura întîi epiteliul cor-

Scanned with OKEN Scanner

nean cu un tampon cu alcool de 90° menținut cîteva secunde pe cornee. Epiteliul cornean se tulbură, se separă ușor de straturile subiacente, apoi se îndepărtează prin spălare cu ser fiziologic, se șterge cu un tampon umed corneea care după aceste proceduri devine clară.

Examenul gonioscopic arată prezența la nivelul unghiului a unui țesut mezodermic embrionar sau o pseudoinserție înaltă a irisului :

– linia lui Schwalbe este un important punct de reper gonioscopic indicînd joncțiunea membranei lui Descemet cu țesutul trabecular. În unele cazuri inelul marginal anterior al lui Schwalbe poate fi mult accentuat și observat atît gonioscopic cît și cu lampa cu fantă ca o dungă albă pe fața posterioară a corneei. Aceasta este cunoscută sub denumirea de embriotoxon posterior și este fără semnificație patologică. Dar în unele cazuri de embriotoxon posterior se vede și o displazie mezodermică a unghiului ;

– spațiul cuprins între linia lui Schwalbe și linia de inserție anterioară a irisului este ocupat de țesut mezodermic sub forma unei membrane translucide (membrana lui Barkan). Ea ascunde banda ciliară, pintenul, canalul lui Schlemm, dar nu ajunge niciodată pînă la inelul lui Schwalbe. Această suprafață cu transparența pierdută este translucidă și galbenă, de lărgime variabilă, de la caz la caz și nu permite să se distingă detalii ale unghiului ;

– pentru unii oftalmologi, există un defect de dezvoltare a pintenului, iar fibrele longitudinale ale mușchiului ciliar se inseră înainte pe rețeaua trabeculară. Baza irisului în loc să se încline în urmă pentru a forma unghiul camerular, rămîne orizontală și dă aspectul unei inserții înalte a irisului (inserție orizontală). În glaucomul congenital irisul este inserat normal, dar acest aspect gonioscopic unde vîrful unghiului a dispărut sau periferia stromei iriene vine să se insere aparent înainte, ascunde complet pintenul și partea filtrantă al trabeculului ;

– se pot vedea trabeculi irieni ce ocupă unghiul în unele regiuni și care sînt vestigii ale ligamentului pectineu. Atunci cînd sînt mai numeroase aceste procese iriene pot constitui ca număr și mărime un obstacol în scurgerea umoarei apoase ;

– banda ciliară, în mod normal este foarte dezvoltată. În glaucomul congenital ea este scurtă, trunchiată și nu are lărgimea obișnuită ;

– la rădăcina irisului se pot vedea zone de atrofie cu foița pigmentată vizibilă prin transparența stromei hipoplaziate ;

– canalul lui Schlemm este normal, uneori însă apare turtit și invizibil. În caz de dubiu, el poate fi văzut prin compresiunea jugularelor.

Interpretarea rezultatelor diferă de la un bolnav la altul și chiar în același ochi de la un sector la altul. Etienne afirmă că nu există glaucom congenital fără prezența membranei lui Barkan. Se pot vedea însă hipertensiuni oculare secundare cu aniridie, microftalmie, dar fără membrana Barkan.

Examenul oftalmoscopic. Se practică înaintea gonioscopiei și se notează existența sau absența unei excavații glaucomatoase, paloarea papilei și asimetria celor două papile.

S-a afirmat că glaucomul congenital este un glaucom anterior, contrar celui al adultului și că distensia parietală ar avea un rol protector pentru papilă. Dar copiii, deși au o vascularizație bună spre deosebire de adulți, nu suportă o presiune anormală și de aceea în cîteva luni de ascensiuni tensionale papila nou-născutului se degradează foarte ușor. Astfel

Scanned with OKEN Scanner

în citeva săptămîni de evoluţie se poate constata o excavaţie papilară netă.

Prima modificare constă în lărgirea şi accentuarea excavaţiei fiziologice. Un semn precoce îl constituie împingerea nazală a vaselor cu marginea abruptă şi tendinţă de a se accentua într-o excavaţie a cărui diametru nu depăşeşte jumătate din diametrul papilar. Excavaţia poate retroceda dacă hipertensiunea este tratată, lucru care nu se întîlneşte niciodată în glaucomul adultului din cauza tulburărilor circulatorii. Weekers (1947) recomandă, dat fiind modificările rapide ale excavaţiei papilare în glaucomul congenital, să se facă o schiţă a papilei la primele examene şi să se noteze diametrul excavaţiei şi gradul de înclinare al marginilor.

Este greu de stabilit o corelaţie între aspectul papilei şi starea vederii. Există cazuri unde papila este puţin modificată cu scădere mare a vederii şi cu normalizarea tensiunii post-operator. În alte cazuri se constată excavaţii mari cu un cîmp vizual normal fără nici un scotom. Cînd apare decolorarea papilei cîmpul vizual este alterat în toate cazurile.

Se observă o anizometropie şi un grad de ambliopie. Explorarea funcţională nu se poate face la sugari, de aceea un semn de glaucom îl constituie descoperirea unei asimetrii papilare, în general nou-născuţii avînd papile simetrice.

Forme clinice

Sînt descrise forme fruste care corespund stadiilor incipiente diagnosticate din ce în ce mai precoce. Rezultatele terapeutice sînt cu atît mai bune cu cît diagnosticul a fost stabilit mai precoce. În formele grave, corneea măsoară 15–18 mm, este opalescentă, irisul întrezărindu-se cu greutate prin transparenţa sa. Chiar dacă se clarifică corneea post-operator, canalul lui Schlemm nu este vizibil la gonioscopie.

După vîrstă sînt descrise glaucoame congenitale foarte precoce. Hidroftalmia se întîlneşte în 1/3 din cazuri de la naştere ; în primul an 3/4 din cazuri devin manifeste, iar între 1–3 ani 17% . Restul de 8% sînt diagnosticate după 3 ani. Precocitatea apariţiei nu constituie neapărat un element de prognostic grav. Atunci cînd corneea este opacă de la naştere prognosticul devine grav.

Formele unilaterale se întîlnesc în 1/3, 1/4 din cazuri. Totdeauna trebuie însă suspectat un glaucom incipient şi la celălalt ochi.

Ca forme asociate, cu alte anomalii oculare ale segmentului anterior, se citează embriotoxon posterior Axenfeld, anomalia Peters, sclero-corneea, sindrom Rieger, cataractă, angiomatoză. Acestea sînt considerate ca forme asociate după Duke-Elder sau forme de glaucom secundar după Leydhecker. De asemenea sînt citate frecvent anomalii somatice asociate, cardiace, neurologice, scheletice, renale.

Diagnosticul diferenţial

Se face cu :

– megalocorneea care este o creştere a diametrului cornean strict izolată şi fără a se însoţi de nici un semn funcţional. Corneea rămîne perfect transparentă, nu există anomalii ale unghiului, iar tensiunea oculară este normală. Afecţiunea este genetic determinată, nu este evolutivă şi în toate cazurile se impune o anchetă familială. Tonometrizările la un bolnav cu megalocornee se recomandă să se repete pînă la vîrsta de 30–40 ani, deoarece megalocorneea poate constitui numai o etapă preliminară în evoluţia glaucomului congenital tardiv. În caz de dubiu, trebuie repetate examenele şi se impune urmărirea evoluţiei pen-

Scanned with OKEN Scanner

tru a evita o intervenție intempestivă care riscă ea însăși să determine o hipertonie care nu exista ;

– distrofia corneeană congenitală. Există aici o mare disproporție între opacifierea corneei și dimensiunea ei normală. Tensiunea oculară și tonografia sînt normale ;

– rupturi ale corneei prin forceps, dar aici diametrul cornean este normal ;

– edemele congenitale ale corneei descrise la copiii cu embriopatii sau fără o etiologie netă. De asemenea cu opacifieri corneene centrale tip Peters sau posterioare ca în embriotoxonul posterior ;

– sclerocorneea nu se complică cu mărirea segmentului anterior și nici cu creșterea tensiunii oculare ;

– cheratopatia din rubeolă, dar diagnosticul diferențial rămîne dificil deoarece în rubeolă pot să apară și cazuri de glaucom ;

– stafiloamele congenitale sau căpătate ale corneei se pot însoți de hipertonii secundare, dar în acest caz diagnosticul diferențial pierde din importanță dat fiind prognosticul grav al acestora ;

– colobom al nervului optic. Excavația papilară nu este sinonimă cu glaucomul și de aceea trebuie făcut un diagnostic diferențial în excavațiile papilare fără semne de creștere de volum ale globului ocular.

Patogenie

Două modificări își dispută întîietatea.

Delimitarea incompletă a camerei anterioare. Hipertensiunea în glaucomul congenital rezultă din persistența țesutului mezodermic patologic care ocupă fundul unghiului camerular de la inelul lui Schwalbe pînă la rădăcina irisului. Această malformație este datorită fie unei rezorbții incomplete a țesutului mezenchimatos, a cărui prezență este normală în camera anterioară în cursul vieții fetale, fie unei absențe a clivajului acestui țesut. Unghiul păstrează astfel un aspect de tip fetal corespunzător pentru vîrsta de 6–8 luni perioadă la care se situează tulburarea în dezvoltarea ochiului. În realitate însă anomaliile care provoacă glaucomul congenital apar mult mai precoce și anume între a 7-a și a 8-a săptămînă de viață intrauterină.

Inserția anormală a fibrelor longitudinale ale mușchiului ciliar, constatată anatomopatologic, nu pe pintenul scleral ci înaintea lui la partea posterioară a trabeculului. Succesul goniotomiei s-ar explica printr-o simplă ruptură a acestor inserții.

Absența canalului lui Schlemm a fost mult timp considerată drept cauză principală a hidroftalmiei, dat fiind că la examenele anatomopatologice se găsea întotdeauna o atrezie a canalului. Astăzi această atrezie este considerată secundară hipertensiunii ca și atrofia de iris, de corp ciliar sau de coroidă.

Etiologie

S-au descris factori teratogeni extrinseci ca rubeola, gripa, toxemia gravidică. Scheie (1958) a putut stabili etiologia la 20 persoane cu glaucom din 108 și anume 3 cazuri după gripă, 4 după rubeolă, 3 după toxemie, 8 după metroragii și 2 după viroze. Weiss (1966) stabilește etiologia rubeolică în 8 cazuri de glaucom congenital din 250 copii infectați cu virusul rubeolei. Geltzer (1967) în epidemia rubeolică din 1964–1965 găsește 8% cazuri de glaucom.

S-au descris alterări ale țesutului mezodermic din unghiul camerular în unele aberații cromozomiale ca trisomia D, mozaic xx/xo și translocație E/G (François, 1967). În aceste cazuri glaucomul congenital este asociat cu

Scanned with OKEN Scanner

malformații multiple, debilitate mintală, mongolism.

Din punct de vedere genetic afecțiunea se transmite recesiv autozomal. În 15% din cazuri se găsesc forme ereditare, restul cazurilor fiind sporadice. Pentru recesivitate pledează studiul genealogic al descendenților care arată transmiterea la o singură generație. Sînt citate totuși cîteva observații interesînd două și chiar trei generații (Delmarcelle, Van der Helm) îmbrăcînd un aspect de pseudo-dominanță. François arată că dacă penetranța și expresivitatea genei patologice este slabă sau nulă, ereditatea este de tip recesiv, iar dacă este pu-

Algan arată că din căsătoria a două persoane cu hidroftalmie au rezultat doi copii cu aceeași afecțiune. Delmarcelle prezintă 23 de cazuri, din care la două hidroftalmia s-a transmis cu aspect de pseudo-dominanță pînă la a treia generație.

Boala se poate manifesta la descendenți sub diferite grade de intensitate, de la forme complete și grave pînă la forme inaparente puse în evidență prin probe de provocare. Afecțiunea este recesivă și la animale de experiență (iepuri). Studiul gemenilor homozigoți arată că ambii subiecți sînt afectați în timp ce perechile de

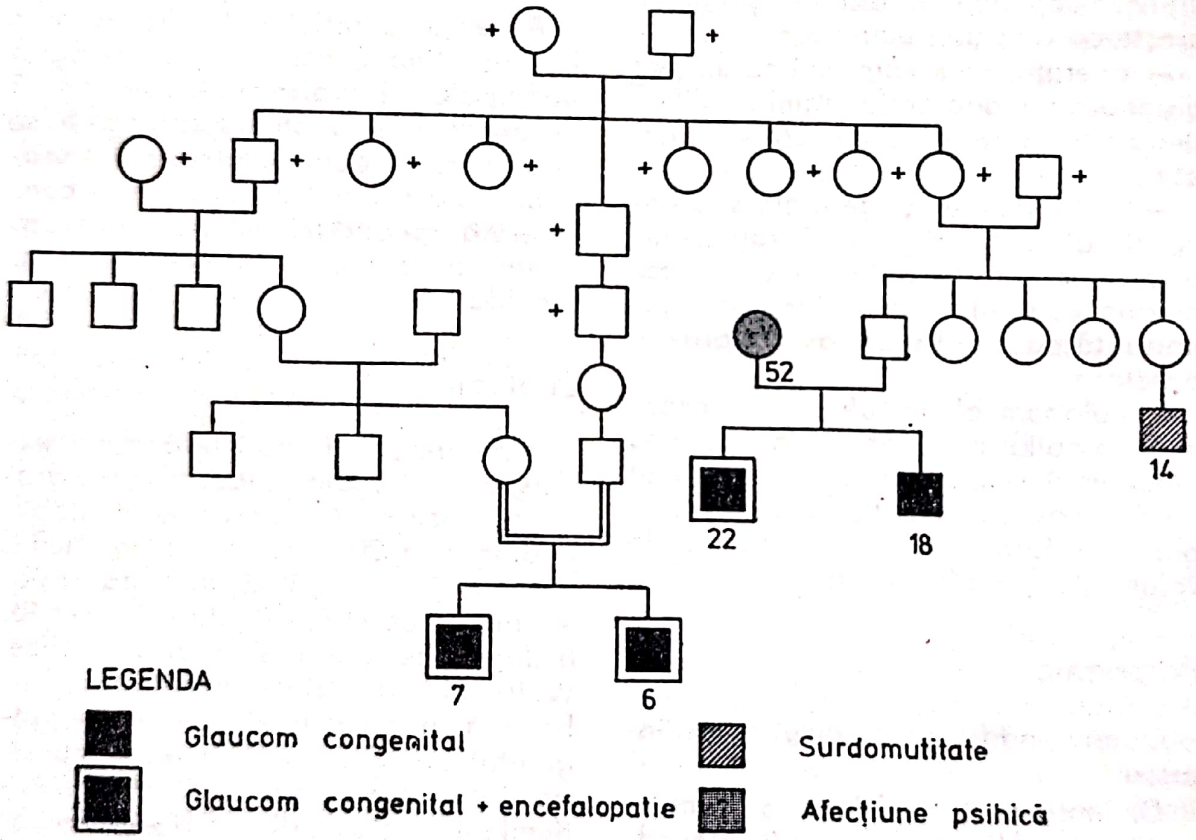

Fig. 150 — Transmiterea recesivă în glaucomul congenital (observație C. Constantin).

ternică va avea aspect de pseudo-dominanță. Waardenburg arată că în aceste cazuri rezultă unirea între un homozigot și un heterozigot recesiv.

gemeni dizigoți arată că un singur copil este bolnav.

Cercetarea familiilor consanguine în Danemarca de către Westerlung

Scanned with OKEN Scanner

arată o frecvență a afecțiunii de 10,7% din cazuri din care 5,8% la veri primari. Penetranța genei patologice a fost de 40%.

În ceea ce privește relația hidroftalmiei cu alte forme de glaucom, ele sînt sporadic menționate în literatură. În familia descrisă de Löhlein se constată o alternanță de glaucom congenital tardiv la trei frați și hidroftalmie la a patra soră.

Anatomie patologică

În cazurile avansate se descrie o atrofie cu subțierea tuturor membranelor. Corneea prezintă plisări ale membranei Descemet cu soluții de continuitate ale endoteliului și edem. Se constată dehiscențe ale epiteliului și prezența de stafiloame. Irisul și corpul ciliar sînt atrofiate, cromatoforele își pierd prelungirile, iar foița



Fig. 151 — Glaucom infantil nebuftalmic. Atrezia cristalinului, cornee fetală, nerv optic neatrofiat (Magitot).

pigmentară se subțiază și pune în libertate pigmentul.

În cazurile avansate se vede sutură Knies totală și completă la nivelul unghiului. Cristalinul rămîne redus de volum. Retina prezintă o reducere a celulelor ganglionare cu apariția de zone lacunare și vacuolizarea retinei la ora serrata ; scleroză cu atrofie a vaselor retiniene. Nervul optic se atro-

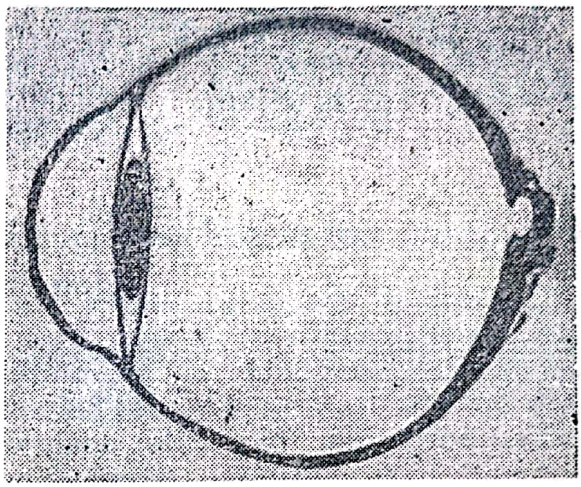

Fig. 152 — Degenerescența lacunară a nervului optic (Magitot).

fiază, iar fibrele nervoase se reduc. Fundul excavației corespunde la lama criblată. Cavități lacunare sînt prezente și în spatele lamei criblate. Se constată o proliferare a țesutului nevroglic (fig. 151 și 152).

Complicații

Apar în stadiile avansate de boală :

— opacifierea totală a corneei ;

— ulcere trofice dureroase cu fotofobie accentuată ;

— limbul se destinde mult și produce iridodonezis și luxare de cristalin ;

— sclerotica subțiată se poate rupe. La cel mai mic traumatism se produc hemoragii în camera anterioară și vitros ;

— decolare de retină.

Prognosticul

Este grav și se apreciază că 6,4% din cazurile de orbire sînt date de glaucomul congenital. Ca frecvență se

Scanned with OKEN Scanner

situează pe al treilea loc după cataracta congenitală cu 9,5% și retinopatia pigmentară cu 8,5%.

Tratamentul

Este exclusiv chirurgical. Tratamentul medical cu miotice și inhibitori ai anhidrazei carbonice este ineficace și el nu face decît să întîrzie operația.

Glaucomul congenital tardiv

Glaucomul congenital tardiv sau glaucomul juvenil este interpretat ca un glaucom congenital cu o evoluție în a doua sau a treia decadă. Se caracterizează prin biometrie oculară normală fără creșterea diametrelor corneei, profunzimea camerei anterioare normală și fără alungirea globului. Gonioscopic se constată aceleași modificări ca și în glaucomul congenital precoce ca : membrană Barkan, atrofia rădăcinii irisului etc. Hipertensiunea oculară nu este de la început accentuată. În absența examenului gonioscopic aceste cazuri sînt adesea considerate în mod eronat glaucoame cu unghi deschis.

Deși modificările unghiului sînt congenitale rezistența la scurgere a umoarei apoase crește tardiv, secundar unor migrări pigmentare cu punct de plecare de la nivelul țesutului mezodermic și cu acumularea progresivă a produșilor de dezintegrare în emonctorii. Pentru aceasta diagnosticul diferențial între glaucomul congenital tardiv și glaucomul pigmentar, chiar după un examen atent gonioscopic, nu este întotdeauna cert. Ereditatea este recesivă. Este vorba de un glaucom congenital ale căror emonctorii, permeabile la naștere, se obstruează în cursul adolescenței. Se descrie și o formă dominantă în sindromul Axenfeld sau Rieger cu simptomatologie limitată numai la unghiul irido-corneean.

Diagnosticul glaucomului congenital tardiv este mai dificil decît acela al glaucomului congenital precoce deoarece în această boală nici o modificare a dimensiunilor segmentului anterior nu atrage atenția bolnavului sau anturajului. Alterările cîmpului vizual atrag atenția bolnavului. Ele sînt asemănătoare cu cele din glaucomul cu unghi deschis și apar sub formă de mărire a petei oarbe, scotom Seidel, scotom arciform cu plecare de la pata oarbă, strîmtorare nazală a cîmpului vizual și într-un stadiu avansat persistența a două insule de vedere, una centrală, iar cealaltă temporală.

Acuitatea vizuală centrală rămîne mult timp bună, fapt ce întîrzie diagnosticul atunci cînd subiectul nu observă alterările cîmpului vizual periferic. Evoluția este mult mai lungă întrucît acționează numai factorul presional nu și cel vascular fiind vorba de bolnavi tineri. Atunci cînd perimetria arată existența deficitelor glaucomatoase în cîmpul vizual la o persoană tînără se impune un examen gonioscopic obligator. El arată adesea alterări mezodermice la care se adaugă o migrare pigmentară mai accentuată în partea declivă.

Oftalmoscopia arată existența unei excavații și o atrofie papilară a cărei importanță surprinde atunci cînd diagnosticul a fost pus tardiv.

Tonometria confirmă diagnosticul decelînd hipertensiunea. Cu toată tensiunea crescută la 40–50 mm Hg nu se constată dureri oculare și nici cefalee. Excepțional se constată prezența inelelor colorate deoarece corneea nu este edematiată.

Diagnosticul diferențial se poate face cu :

– glaucomul cu unghi închis, care apare precoce la persoane a căror cameră anterioară este mică ;

– glaucomul pigmentar la miopi cu iris brun și fus Kruckenberg ;

Scanned with OKEN Scanner

– megalocorneea rămasă fără hipertensiune în timpul adolescenței și care se complică tîrziu cu un glaucom;

– glaucomul cu unghi deschis cu apariție precoce cu atît mai mult cu cît biometria glaucomului congenital tardiv este puțin modificată. În toate aceste cazuri, gonioscopia clarifică diagnosticul.

Tratamentul medicamentos normalizează excepțional tensiunea care este mult crescută. În toate cazurile se impune un tratament chirurgical imediat după diagnostic.

Goniotomia nu dă rezultate. Trabeculotomia este indicată ca primă intervenție, dar experiența căpătată prin această operație este limitată, intervenția fiind relativ recent intrată în practică și glaucoamele congenitale tardive fiind rare.

Trabeculectomia cu protecție scleralã este o operație preferată în cazul cînd trabeculotomia este insuficientă. Avantajele constau într-o repartizare uniformă a umoarei apoase sub lamboul scleral și din acest punct de vedere cicatricea devine puțin jenantă pentru bolnav. Tensiunea post-operatorie se va considera normală atunci cînd atinge valori de 8–12 mm Hg.

Glaucomul congenital al adultului

Este vorba de subiecți care au adesea o megalocornee sau o mărire diferită a celor două cornei. Korte arată că mama a doi copii cu buftalmie avea glaucom cu unghi deschis. Berg ci-

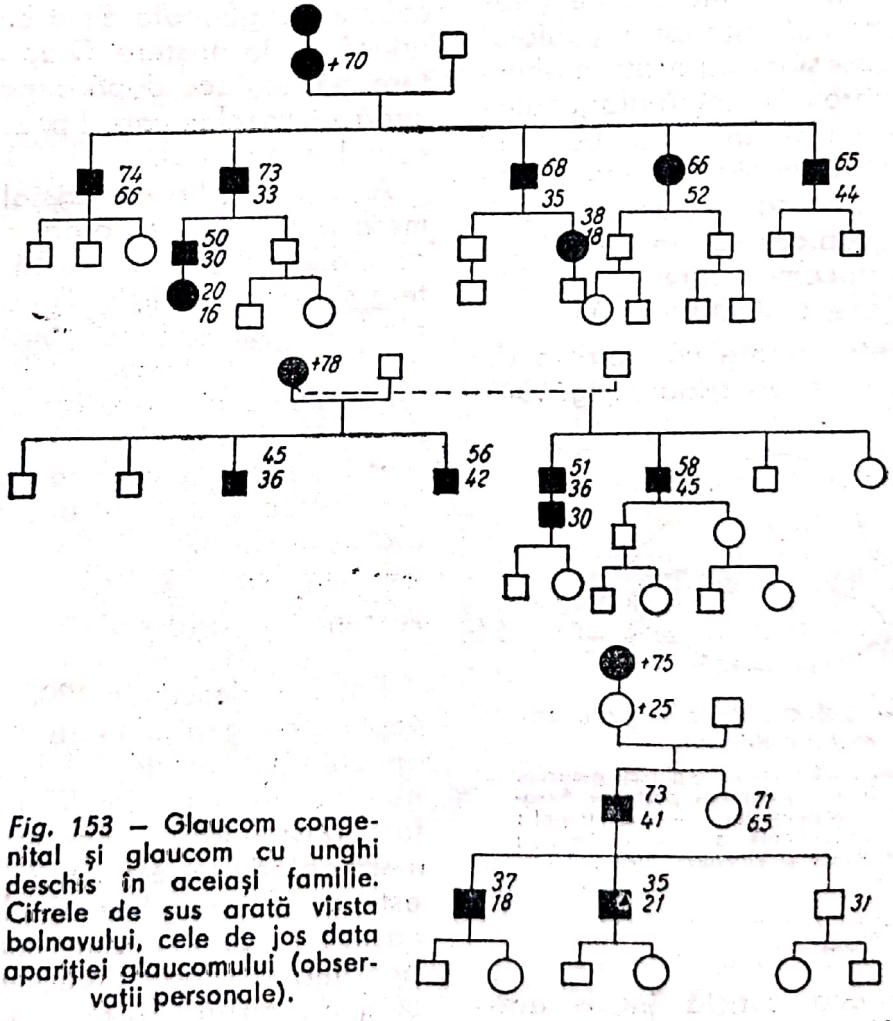

Fig. 153 – Glaucom congenital și glaucom cu unghi deschis în aceiași familie. Cifrele de sus arată vîrsta bolnavului, cele de jos data apariției glaucomului (observații personale).

Scanned with OKEN Scanner

tează o familie cu 16 bolnavi cu glaucom din care doi cu buftalmie.

Gonioscopia arată anomalii congenitale ale unghiului și în aceste cazuri banda ciliară apare foarte redusă ceea ce impune o analiză amănunțită a unghiului. Unii autori recomandă în aceste cazuri goniotomie chiar la subiecți de peste 50 ani cu condiția ca anomalia să fie netă.

Glaucoame congenitale asociate cu alte afecțiuni oculare

Disgenezii irido-corneene cu glaucom congenital

Tulburările în dezvoltare care interesează segmentul anterior al ochiului sînt numeroase și cuprind atît malformații grave care determină glaucoame congenitale cît și anomalii benigne descoperite întîmplător biomicroscopic. Este necesar ca aceste anomalii gonioscopice, să fie cunoscute deoarece glaucomul survine în 70% din cazuri (Reese și Ellsworth).

Ele sînt interpretate ca defecte de clivaj ale camerei anterioare (fig. 154).

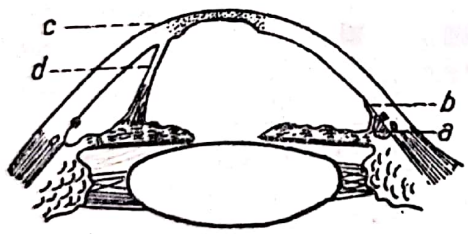

Fig. 154 — Defecte de clivaj ale camerei anterioare.

a — țesut mezenchimatos în unghi cu glaucom congenital ; *b* — embriotoxon posterior Axenfeld ; *c* — keratocon posterior — Von Hippel ; *d* — sinechii congenitale anterioare Peters ; (după Reese și Ellsworth, 1966).

Sclerocorneea

Sclerocorneea constă într-o anomalie de diferențiere a țesutului cornean, de origine congenitală, care face imposibilă o delimitare netă între cornee și sclerotică. Termenul de sclero-cornee a fost propus în 1974 de Franceschetti pentru a arăta starea de scleralizare a corneei. În forma periferică ea nu antrenează glaucom decît atunci cînd există anomalii ale unghiului irido-cornean cu aderențe iriene.

Sclerocorneea totală

Sclerocorneea totală se caracterizează prin cornee albă, porțelanie. Ea poate fi parcursă de vase fine a căror dispoziție în arcadă au vîrful la centrul corneei. Antrenează adesea o hipertonie, fapt ce explică confuzia cu atît mai mult cu cît există unele glaucoame congenitale cu o cornee total opacă de la naștere. Diagnosticul diferențial se face după aspectul în arcadă al vaselor care lipsesc în glaucomul congenital.

Atunci cînd lipsesc cristalinul și camera anterioară se produc hipertonii asociate. Acestea nu există de la naștere și apar mai tîrziu. Tratamentul lor rămîne dificil atunci cînd nu există cameră anterioară. Sclerocorneea totală se asociază cu buză de iepure, anomalii ale extremităților, oligofrenie. Sînt interpretate ca fenocopii, iar trabeculectomia ar da unele rezultate (Saraux, 1973).

Anomalia Peters

Peters a descris în 1906 o anomalie oculară congenitală caracterizată prin opacifiere centrală bilaterală a corneei cu aderența circulară a irisului la fața posterioară a acestei zone. Camera anterioară examinată la periferie este plată sau absentă. Majoritatea cazurilor descrise sînt bilaterale. Hipertonia însoțește sindromul Peters în 50% din cazuri. Ea nu este totdeauna evidentă de la naștere și apare mai tîrziu. Mai rar se întîlnesc malformații și în alte părți ale globului : cristalin,

Scanned with OKEN Scanner

relicve embrionare, displazie retiniană. Ca anomalie la distanță se citează tulburări ale sistemului nervos central, anomalii cardiace și renale. Pouliquen (1971) arată absența descemetului și a endoteliului în contactul corneei cu pilierii irieni ; remanierea stromei corneene cu fascicule neregulate și dezordonate, cheratocite înconjurate de mucopolizaharide acide, absența membranei lui Bowman și neregularități ale epiteliului. Afecțiunea este ereditară cu transmitere recesiv autosomală. S-au descris și anomalii cromosomiale.

Embriotoxon posterior — sindrom Axenfeld

Axenfeld (1920) descrie o anomalie care constă dintr-un inel translucid retro-corneean concentric cu limbul în contact cu irisul printr-o serie de pilieri ce traversează camera anterioară. Această opacifiere delimitează un striu circular la aproximativ 1 mm de limb. Este o membrană vitroasă semi-opacă, cenușie, aderentă la fața profundă a corneei, marginală și paralelă cu limbul și se termină sub forma unei proeminențe în camera anterioară (fig. 155).

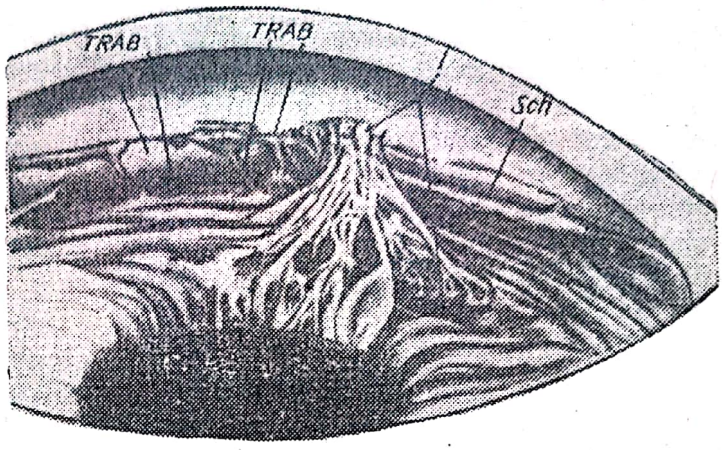

Fig. 155 — Anomalia unghiului camerular în sindromul Axenfeld, i — iris ; sch — inelul Schwalbe hipertrofiat ; trab — trabecul (după Schaffer).

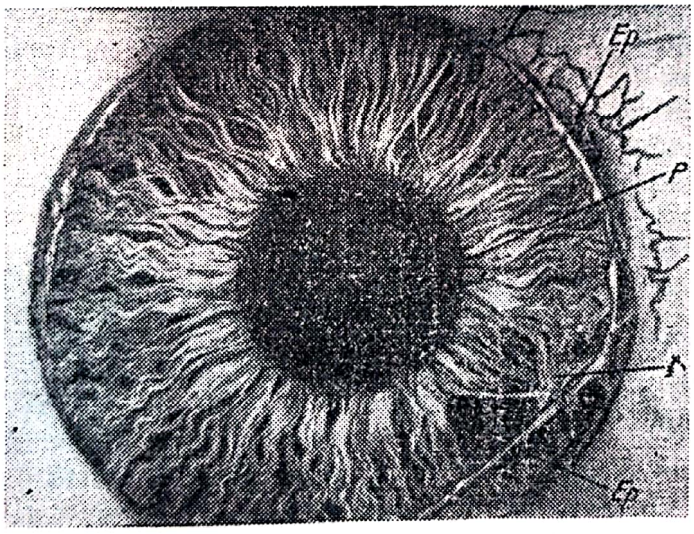

Fig. 156 — Embriotoxon posterior al corneei. Ep. — embriotoxon posterior ; i — iris ; p — pupilă (după Schaffer).

Inelul translucid retro-corneean este o formațiune hialină care face corp comun cu descemetul și proemină în camera anterioară. Irisul este atrofiat, aderent la inel de obicei și deformează pupila cu corectopie. Uneori este o aniridie totală. Glaucomul este frecvent asociat dar nu în mod constant. Poate coexista cu un glaucom congenital existent de la naștere sau cu un glaucom congenital tardiv care domină apoi toată simptomatologia clinică. Embriotoxonul nu reprezintă decît stadiul embrionar al unghiului camerular la un embrion de 14–17 mm (Fischer) (fig. 156).

Ca tratament în caz de glaucom se recomandă trabeculotomie. Dar, pentru că în multe cazuri nu se găsește canalul lui Schlemm normal se opiniază pentru trabeculectomie.

Scanned with OKEN Scanner

Sindromul Rieger

Este un sindrom complex, caracterizat prin : disgenezia mezodermică a irisului şi corneei asociată cu resturi mai mult sau mai puţin complete ale membranei pupilare, cu grade variabile de atrofie iriană cu pseudopolicorie ; adesea asociată cu o linie albă la faţa posterioară a corneei tip Axenfeld şi cataractă polară anterioară însoţite frecvent de hipertonie oculară. Hipertonia oculară este simptomul funcţional, dar nu constant. Modificările oculare se asociază cu anomalii dentare (oligodonţie şi anodonţie), displazii ale extremităţilor.

Rezumînd toate aceste malformaţii ale unghiului camerular Delmarcelle (1968) arată că dacă hipertonia survine precoce realizează tabloul buftalmiei tipice.

Dacă survine mai tîrziu, la pubertate sau chiar la 25—30 ani îmbracă aspectul glaucomului congenital tardiv. Sînt şi cazuri fără hipertensiune cu o rezistenţă la scurgerea normală. Aceste cazuri se vor urmări, deoarece oricînd se poate instala hipertonia. Prognosticul goniotomiei este mai puţin bun decît în glaucomul congenital. Scheie (1962) şi Haye (1965) arată că goniotomia este ineficace şi indică operaţii filtrante. Uneori sînt necesare mai multe intervenţii. Schaffer (1965) apreciază în toate malformaţiile mezodermale ale unghiului camerular complicaţii hipertonice în 50% din cazuri.

Glaucomul din angiomatoza trigemino-facială

În forma sa completă angiomatoza encefalo-oculo-facială este cunoscută sub denumirea de sindrom Sturge-Weber-Krabbe şi se caracterizează prin angiom facial, turburări neurologice cu epilepsie şi glaucom congenital. În mod obişnuit există o simetrie între localizarea angiomatozei şi aceea a glaucomului. Dacă angiomatoza este bilaterală, glaucomul afectează ambii ochi. S-au descris însă şi forme atipice în care glaucomul evoluează contralateral faţă de localizarea angiomului (Woringer şi Baumgartner, 1954 ; Duhamel şi Goetz, 1954 ; Santori şi Pinotti, 1967).

Atunci cînd este o angiomatoză difuză cu leziuni cerebrale şi renale decizia terapeutică pentru afecţiunea oculară va fi luată în funcţie de şansele de supravieţuire ale bolnavului.

Din punct de vedere clinic atunci cînd hipertensiunea apare de la naştere ea provoacă o creştere de volum a globului ocular şi realizează tabloul clinic al buftalmiei. Dar, într-un număr mare de cazuri, diagnosticul nu se pune decît tardiv cînd bolnavul observă scăderea progresivă a vederii. De cele mai multe ori tensiunea oculară este puţin crescută peste valoarea superioară a normalului. Diagnosticul precoce impune deci determinări tonometrice precise ţinînd seama de mărimea razei de curbură a corneei şi de rigiditatea sclerală. Retinografii succesive pun în evidenţă lărgirea progresivă a excavaţiei papilare şi confirmă existenţa unor dereglări ale oftalmotonusului.

Debutul glaucomului este în funcţie de gradul şi întinderea leziunilor trabeculare sau din canalul lui Schlemm. Distensia globului atrage atenţia părinţilor în special în formele unilaterale unde la megalocornee se asociază întotdeauna o miopie (fig. 157 şi 158). Dar dacă debutul hipertensiunii este mai tardiv, globul ocular poate avea dimensiuni normale.

Examenul gonioscopic arată modificări caracteristice pentru glaucomul congenital. Weekers menţionează persistenţa unui ţesut mezodermic abundent, asemănător aceluia din oricare

Scanned with OKEN Scanner

ochi cu buftalmie. Banda ciliară este ocupată de un țesut vascularizat, care nu depășește pintenul scleral. Deoarece nu se vede angiomatoză la nivelul unghiului Klein și Franceschetti

Fig. 157 — Bolnav în vîrstă de 15 ani cu angiomatoză trigemino-facială și buftalmie la ochiul sting.

arată că leziunile sînt la nivelul canalului lui Schlemm. În unele cazuri canalul lui Schlemm se prezintă sub forma unui inel roșu, larg, ca și cum canalul ar fi înlocuit de un plex format din elemente multiple.

Stroma iriană apare hipoplaziată, mai fină și mai omogenă decît de partea sănătoasă. Examenul fundului de ochi poate pune în evidență angioame coroidiene și retiniene. Histologic se descriu frecvent angioame coroidiene pe ochi enucleați. Tonografia arată o creștere a rezistenței la scurgere. Există din acest punct de vedere o eroare importantă în studiul tonografic al glaucomului din angiomatoza trigemino-facială atunci cînd există un angiom coroidian. Angiomul coroidei nu poate fi pus în evidență la examenul oftalmoscopic decît foarte rar. În realitate el este mult mai frecvent și trebuie suspectat ori de cîte ori

Fig. 158 — Bolnava P. G. de 35 ani, angiom tuberos al feței mai accentuat de partea dreaptă, megalocornee bilaterală și glaucom congenital tardiv la ochiul drept.

există o diferență mare între tensiunea oculară în orto- și clinostatism în sensul că în poziție culcată tensiunea oculară este net crescută. Pe tonogramă apare o cădere bruscă a curbei în primele minute, ceea ce determină o interpretare falsă a facilității la scurgere : o reducere a acesteia nereală, cu creșterea în consecință tot nereală a rezistenței la scurgere (Etienne). În acest caz rezistența la scurgere care apare crescută pledînd pentru un obstacol în trabecul, nu poate fi luată în considerare.

Ca patogenie prezența unor capilare dilatate cu existența unor angioame la nivelul irisului și corpului ciliar a determinat pe unii autori să atribuie hipertensiunea unei hipersecreții. Verin (1965) prin tonografie pune în evidență oscilații rapide și regulate cu aspect de pletismogramă ca în fistula carotido-cavernoasă și incriminează un mecanism patogenic asemănător

Scanned with OKEN Scanner

cu acela din glaucomul produs prin afecțiuni vasculare extraoculare. Deci tensiunea oculară crescută ar putea fi explicată prin creșterea presiunii venoase episclerale.

mul congenital al feței și conjunctivei un glaucom acut.

Tratamentul glaucomului din angiomatoza trigemino-facială rămîne dificil. Pilocarpina și în general trata-

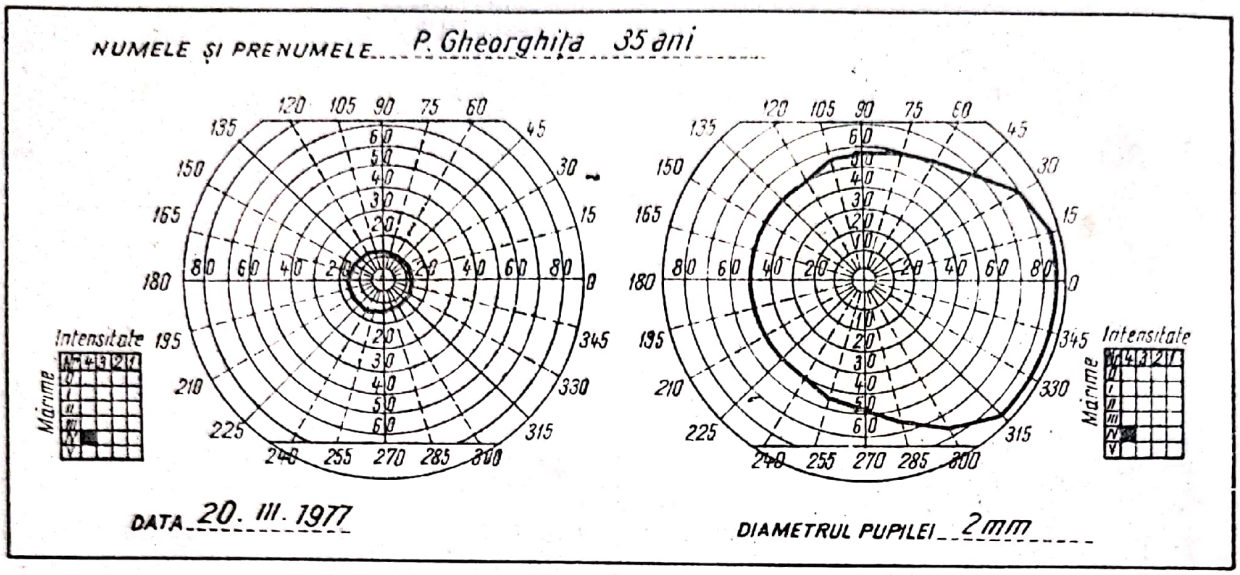

Fig. 159 — Bolnava P. G. Cîmpul vizual redus la ochiul drept la o insulă centrală, și de aspect normal la ochiul sting.

Dar creșterea rezistenței la scurgere în toate cazurile apropie glaucomul din angiomatoza trigemino-facială de celelalte forme de glaucom. Weekers arată persistența unui abundent țesut mezodermic în unghi încît patogenia este aceeași ca în orice ochi cu buftalmie cu alterări în trabecul sau canalul lui Schlemm.

Ca forme clinice particulare se menționează evoluția angiomatozei trigemino-faciale cu pseudo-glaucom care clinic se manifestă prin atrofie optică cu excavație glaucomatoasă a papilei fără hipertensiune. La un asemenea bolnav comunicat de Calmettes s-a presupus o angiomatoză a nervului optic înapoia lamei criblate.

O altă entitate clinică, cunoscută sub numele de sindrom Sturge-Weber-Krabbe-Kalinscher asociază la angio-

mentul medical este ineficace. În formele unilaterale, atunci cînd ochiul opus este normal bolnavul vine la medic de obicei într-un stadiu tardiv, cu excavație glaucomatoasă și atrofie optică. Dacă vederea este scăzută sub limita utilității practice, toată atenția trebuie îndreptată spre ochiul sănătos. Dacă sînt diseminări angiomatoase difuze cerebrale și renale rămîne de discutat o eventuală intervenție chirurgicală oculară. Goniotomia nu dă rezultate. Trabeculotomia a fost indicată ca și goniotomia fiind mai puțin traumatizante pentru a evita hemoragiile, dar rezultatele nu au fost mulțumitoare. Operațiile filtrante rămîn contraindicate atunci cînd se întîlnește un angiom scleral. În cazurile de glaucom dureros poate fi utilizată ciclodiatermia neperforantă.

Scanned with OKEN Scanner

Glaucom și neurofibromatoză

În forma tipică glaucomul congenital precoce sau tardiv este asociat cu nevrom palpebral vizibil și palpabil (fig. 160).

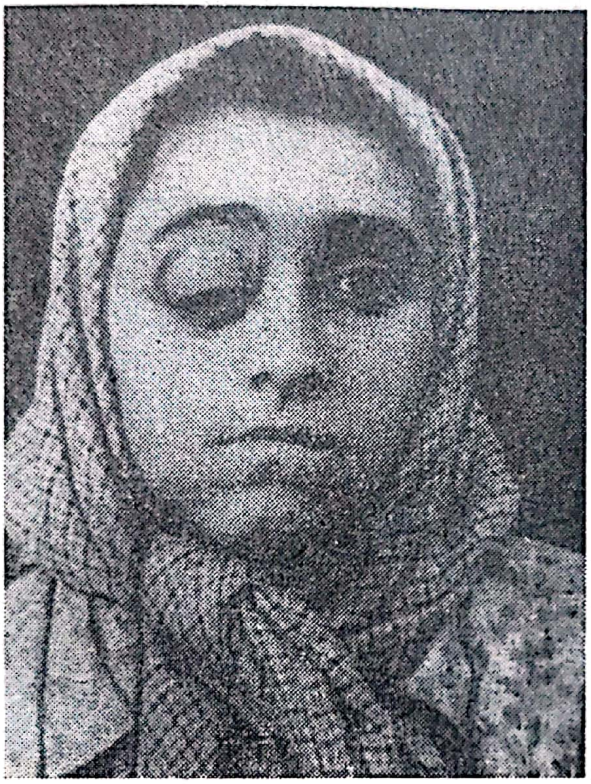

Fig. 160 — Glaucom congenital tardiv asociat cu neurofibromatoză.

Glaucomul se produce :

— fie prin infiltrarea unghiului camerular cu noduli neurofibromatoși ;

— fie prin noduli ai corpului ciliar care împing irisul înaintea trabeculului determinînd o închidere secundară a unghiului.

Glaucom și aniridie

După cum arată numele ne-am aștepta ca irisul să lipsească în totalitate. Dar în realitate rădăcina irisului există. În funcție de tensiunea oculară se pot deosebi trei forme :

— cu presiune oculară normală. Porțiunea filtrantă a unghiului este liberă deși rădăcina irisului acoperă banda ciliară și pintenul ;

— presiunea oculară intermitent crescută atunci cînd stroma irisului acoperă 1/3 sau 1/2 din suprafața unghiului ;

— presiunea oculară crescută permanent atunci cînd stroma iriană acoperă unghiul camerular pe toată întinderea.

În una din observațiile noastre, glaucomul congenital s-a asociat cu aniridie, colobom cristalinian și uveal, miopie forte (Vancea P., Cernea P., Vancea P. P.).

Glaucom și hipoglicemie congenitală

H. Scheie, R. Rubenstein și D. Albert (1964) au publicat 17 cazuri de hipoglicemie congenitală din care în 2 observații era și glaucom. Observații asemănătoare au fost menționate de J. Alfano și D. Platt (1966) la care glaucomul a fost declanșat de corticoterapie.

Glaucom și cataracta congenitală

Cuprinde două sindroame :

— sindromul Lowe, Terrey și Mc Lachlan ;

— embriopatia rubeolică.

Sindromul Lowe, Terrey și Mc Lachlan se caracterizează prin aminoaciduri organică cu manifestări oculocerebrorenale cu caracter adesea familial și afectează numai băieții. Afecțiunea evoluează cu glaucom și cataractă,

Scanned with OKEN Scanner

rahitism vitamino-rezistent, iar umoral cu hipofosfatemie, acidoză hipercloremică asociată cu hiperaminoaciduria globală, hiperfosfaturie, hipercalciurie, glicozurie intermitentă, proteinurie moderată și urini alcaline.

Embriopatia rubeolică se caracterizează prin cataractă, surditate, leziuni cardiace, întîrziere mintală, glaucom congenital. Virusul întîrzie dezvoltarea ochiului cu un aspect incomplet maturizat. Rădăcina irisului nu este net separată de rețeaua trabeculară. Diagnosticul se pune pe antecedente, prezența unilaterală a glaucomului, iar la ochiul congener prezintă o cataractă sau o retinopatie pigmentară.

Glaucom și fibroplazie retrocristaliniană

În cadrul fibroplaziei retrocristaliniene se pot produce goniosinechii cu creșterea tensiunii oculare. De asemenea fibroplazia aplatizează camera anterioară și blochează unghiul.

Glaucom congenital asociat cu malformații somatice diverse

Glaucomul congenital poate fi asociat cu numeroase malformații extraoculare. Westerlund (1947) arată asocierea cu microftalmie, buză de iepure, gură de lup, surdo-mutitate, ichtioză. W. Reis (1905) cu polidactilie ; Pesme și Dagret (1946) cu hidrocefalie ; Zeeman (1935) cu edem trofic conge-

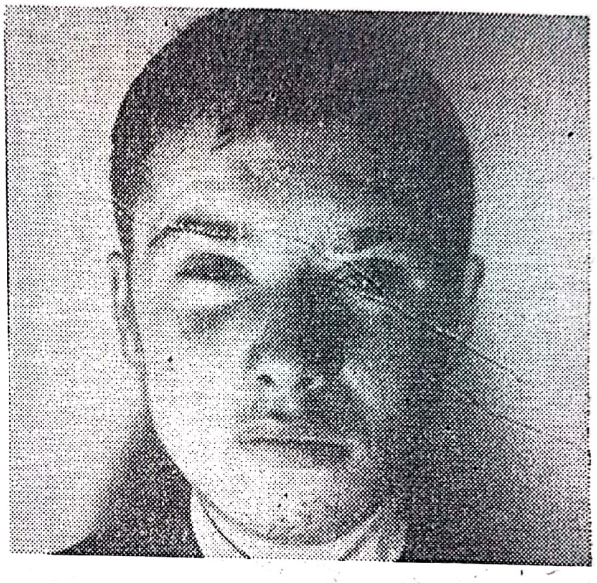

Fig. 161 — Glaucom congenital tardiv la ochiul stîng asociat cu hipertelorism, debilitate mintală și malformații ale extremităților.

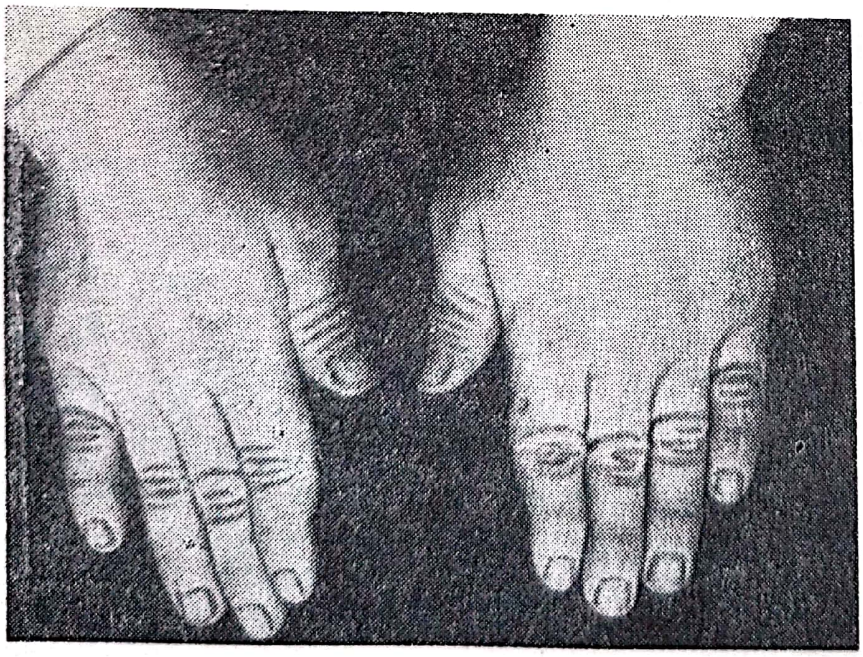

Fig. 162 — Brahidactilie prin brahimetacarpie la același bolnav.

Scanned with OKEN Scanner

nital ; Weekers (1950) cu arahnodactilie, iar noi cu hipertelorism, oligofrenie și malformații ale extremităților cu brahidactilie (fig. 161–163).

Rezultă deci că malformațiile congenitale ale unghiului camerular se pot asocia și cu alte malformații somatice.

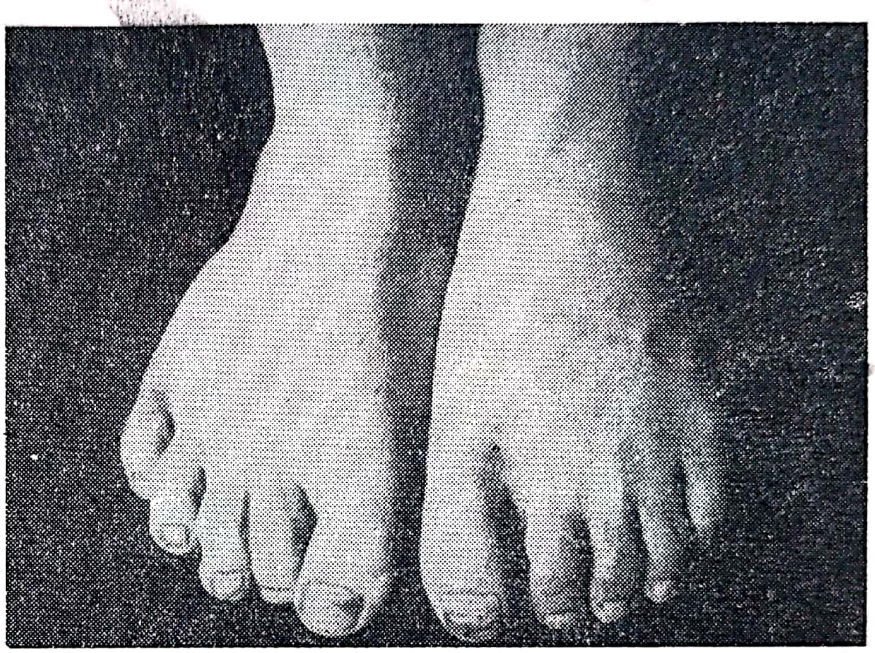

Fig. 163 — Scurtarea accentuată a degetelor cu sindactilie membranoasă între al doilea și al treilea deget.

Scanned with OKEN Scanner

XXVI

Glaucoame secundare unor uveite

Glaucomul secundar poate apare ca o complicaţie a unei uveite, în atrofia esenţială de iris, heterocromia complicată Fuchs.

Glaucoame secundare unor uveite sînt reduse astăzi ca frecvenţă prin tratamentul corect al uveitelor care nu mai ajung la blocaj pupilar sau trabecular.

Tensiunea oculară crescută în cursul unei uveite depinde fie de o creştere a debitului secretor, fie de o creştere a rezistenţei la scurgere. Cînd în cursul uveitei tensiunea oculară scade, aceasta înseamnă că este o reducere de secreţie apoasă. Dacă tensiunea oculară se menţine normală, atunci această reducere este „compensată" printr-o uşoară creştere a rezistenţei. Dacă presiunea oculară este mult crescută atunci rezistenţa la scurgere este anormală şi ea nu este datorită faptului că corpul ciliar ar produce prea multă umoare apoasă.

Toate inflamaţiile acute şi cronice ale tractusului uveal pot modifica oftalmotonusul. Vom urmări succesiv :

– hipertensiunea oculară precoce din cursul uveitelor hipertensive acute ;

– hipertensiunea secundară sau glaucomul post-inflamator din uveitele cronice ;

– trabeculitele nodulare.

Hipertensiunea oculară precoce apare în cursul uveitelor acute. Dereglarea oftalmotonusului survine frecvent în cursul unei uveite şi este determinată de leziuni inflamatorii. Se constată o cameră anterioară profundă, iar hipertensiunea este determinată de vasodilataţia ţesuturilor şi de circulaţia diminuată a umoarei apoase. La nivelul trabeculului se constată edem şi congestie a pereţilor emonctoriilor, exsudate şi migrări pigmentare în lumenul deschiderilor trabeculare, canalul Schlemm şi reţeaua intrasclerală. Această obstrucţie se face prin proteine, fibrină şi celule. Dacă tratamentul nu este aplicat corect, aceste leziuni inflamatorii se organizează şi apare tabloul clinic al iridociclitelor hipertensive. Dar de cele mai multe ori, leziunile sînt reversibile şi regresează odată cu vindecarea uveitei.

Diagnosticul iritei este uşor de stabilit prin prezenţa durerii, congestie pericheratică, miozis, Tyndall pozitiv cu celule mobile în camera anterioară ; dacă este şi o participare a corpului ciliar apariţia de fine precipitate.

Tensiunea oculară trebuie cercetată sistematic. Examenul gonioscopic poate să nu arate modificări în stadiul incipient cînd nu există leziuni ale emonctoriilor. Goniosinechiile într-un stadiu mai tardiv sînt sechele ireversibile ale unei uveite acute şi grave

Scanned with OKEN Scanner

sau cronice și trenante. Ele pot lua un aspect fibrilar, triunghiular, trapezoid sau inelar. Tonografia arată o creștere a rezistenței la scurgere. Ea constituie proba funcțională cea mai utilă, chiar mai utilă decît gonioscopia. Atunci cînd debitul nu este modificat, datele tonometrice și tonografice sînt concordante. Dar unele uveite se însoțesc de o diminuare a debitului cu creșterea rezistenței.

Cîmpul vizual prezintă modificări în funcție de gradul și întinderea leziunilor. De cele mai multe ori se observă o strîmtorare concentrică a izopterelor.

Diagnosticul diferențial trebuie făcut cu o criză de glaucom acut prin închiderea unghiului. În glaucomul cu unghi închis segmentul anterior al ochiului este mic, irisul convex, pupila ușor dilatată, unghiul închis. Diagnosticul diferențial este mai greu după atac atunci cînd unghiul este semideschis.

Tratamentul se face cu midriatice și corticosteroizi. Hipertensiunea oculară se tratează cu epinefrină și acetazolamidă pînă se reduce. Tonografia în acest caz este singurul element care poate arăta o valoare prognostică. Mioticele sînt pericuolase și pot duce la sinechii cu ocluzie și secluzie pupilară.

Tratamentul antiinflamator și etiologic reușește în general să normalizeze tensiunea oculară.

Nu trebuie uitat că o tensiune de 30–40 mm Hg mai multe săptămîni este periculoasă pentru nervul optic. Intervenția fistulizantă pe un ochi inflamat rămîne periculoasă. Singura intervenție acceptată este o iridectomie sectorială în iminența de secluzie pupilară.

În uveitele hipertensive virale se va limita pe cît posibil utilizarea corticoizilor care vor fi înlocuiți cu un tratament antiviral. Dat fiind frecvența hipertoniei în cursul cheratitei herpetice nu se va ezita practicarea tonometriei.

Hipertensiunea secundară din uveitele cronice. În aceste cazuri se produce o creștere mare a rezistenței la scurgere datorită leziunilor cicatriceale care devin definitive. Resorbția exsudatelor fibrinoleucocitare constituie sursa aderențelor între iris și planurile profunde :

— sinechiile pot fi anterioare și periferice între baza irisului și unghi sub formă de goniosinechii.

Dacă interesează o mare porțiune din circumferința unghiului ele pot duce la glaucom secundar prin închiderea inflamatorie a unghiului ;

— sinechii posterioare, între marginea pupilară și cristalin. Ele pot interesa orificiul pupilar în totalitatea sa și determină secluzie pupilară. Umoarea apoasă se acumulează înapoia irisului, împinge irisul înainte și dă aspectul caracteristic de iris bombat (iris în tomată). Dacă exsudatul se organizează în cîmpul pupilar, atunci formează un văl fibrinos, apoi conjunctiv, constituind ocluzia pupilară. Sinechiile sînt cu atît mai numeroase cu cît recidivele sînt mai frecvente.

Hipertensiunea se instalează cu atît mai repede cu cît unghiul este mai strîmt.

Ele pot fi determinate fie de o uveită acută și gravă, fie de o uveită cronică și recidivantă.

Tonometrita arată creșterea tensiunii oculare, iar tonografia decelează creșterea rezistenței la scurgere. Uneori presiunea oculară este normală prin debitul scăzut al umoarei apoase, dar rezistența crescută compensează scăderea debitului.

Deficitele cîmpului vizual sînt consecința hipertensiunii și au aspectul

Scanned with OKEN Scanner

și forma acelora din glaucomul cu unghi deschis.

Diagnosticul diferențial se face cu sindromul Posner Schlossmann, heterocromia complicată Fuchs, uveitele din maladia Besnier-Boeck-Schaumann și inflamațiile din *pars planite*.

În uveitele cronice și recidivante, între crize, tensiunea oculară se poate normaliza, dar cu timpul ea se menține. Tratamentul trebuie individualizat în funcție de forma clinică și valoarea tensiunii oculare. Se recomandă a nu se mai scădea debitul umoarei apoase. Se pot utiliza cu prudență miotice colinergice dar nu și anticolinesterazice care sînt congestive. Cel mai frecvent vom utiliza tot midriatice și cortizon. Corticosteroizii rămîn indicați atît timp cît este un proces inflamator. Operațiile fistulizante duc la agravarea inflamației post-operator, uneori cu pierderea globului. În caz de iris bombat este indicată iridectomia sau transfixia irisului. Dacă după iridectomie, hipertensiunea persistă se vor face operații filtrante protejate. Dacă presiunea oculară se menține crescută și cristalinul este cataractat se va extrage cristalinul cu trabeculectomie sub corticoterapie.

Trabeculita nodulară. Constă într-o neregularitate a trabeculului cu mici ridicături roșiatice, inflamatorii, fără alte elemente iriene sau de corp ciliar. Peretele irian se apropie din loc în loc de trabecul, semn al unui proces inflamator localizat la rădăcina irisului. Sînt noduli inflamatori atribuiți sarcoidozei de către P. A. Chandler și Morton Grant, confirmat și de către R. Etienne. În general în maladia Besnier-Boeck-Schaumann nodulii irieni apar la periferia irisului și pot foarte ușor să adere de fața externă a unghiului camerular cu modificarea filtrării trabeculare și apariția de glaucom secundar.

Glaucom secundar prin atrofie esențială de iris

Atrofia esențială progresivă a irisului este o afecțiune degenerativă care după o evoluție de 2–3 ani se poate complica cu glaucom secundar. A fost individualizată în forma actuală de către Schweinitz (1916).

Apare unilateral în jurul vîrstei de 30–40 ani și se manifestă sub forma unor zone de atrofie iriană mai mult sau mai puțin întinse, formînd pe alocuri adevărate găuri în iris. Pierderea funcției vizuale este determinată de hipertonia secundară, ireductibilă prin progresarea leziunilor la nivelul unghiului irido-cornean. Afecțiunea se întîlnește mai frecvent la sexul feminin. Astfel în statistica lui Miron (1961), 42 bolnavi erau de sex feminin și 20 de sex masculin.

De la început a fost exclusă etiologia traumatică sau inflamatorie. P. Vancea (1960) atribuie în etiologie tulburări trofice. Larmande și Arroyo (1953) o atribuie unor leziuni simpatice apropiind-o de maladia lui Fuchs. Pau (1962), la un bolnav de 22 ani, cu atrofie esențială a irisului și glaucom secundar, constată la mama bolnavului o hipoplazie a stromei iriene cu corectopie și glaucom și-i atribuie un caracter ereditar.

Boala se instalează insidios, asimptomatic și evoluează în trei stadii :

— stadiul pseudo-colobomatos sub forma unei simple deformări pupilare care atrage atenția bolnavului. Aceasta este datorită tracțiunii stromei iriene care descoperă epiteliul, se retractă în unghi și tinde a se acola la trabecul așa cum se constată gonioscopic. Tensiunea oculară este încă normală ;

— stadiul de pseudo-policorie, cînd atrofia se întinde atît în suprafață cît și în profunzime și face să dispară vasele iriene. Adevărata pupilă este totdeauna bine recunoscută căci

Scanned with OKEN Scanner

sfincterul este intact şi cu reflexe păstrate. În acest stadiu apare hipertonia ;

— stadiul de pseudo-aniridie cînd găurile confluează şi fac să dispară tot irisul. Hipertensiunea este mare şi se instalează atrofia optică.

Hipertensiunea oculară este o complicaţie aproape inevitabilă într-un stadiu tardiv, atunci cînd leziunile tenţei. Gonioscopia pune în evidenţă prezenţa lentă şi progresivă a goniosinechiilor ce determină închiderea completă a unghiului comerular. De obicei se constată o sinechie mare şi întinsă în zona pseudo-colobomului pupilar, mărginită de alte sinechii mai mici. Canalul Schlemm nu este totdeauna vizibil, fiind mascat de depozite pigmentare.

Fig. 164 — Atrofia stromei iriene (observaţie personală).

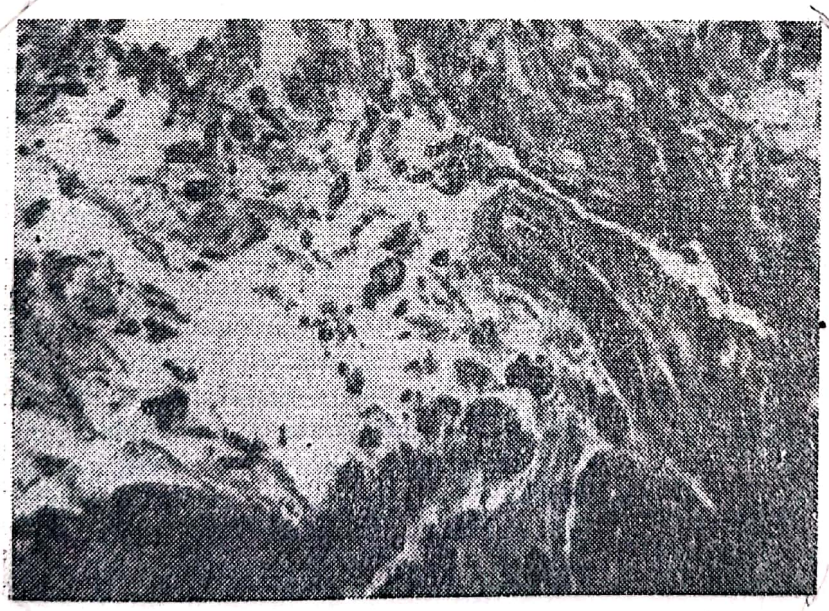

Fig. 165 — Zone de atrofie iriană. Celule atrofiate cu protoplasmă redusă pe alocuri cu aspect vacuolar. Migrări pigmentare.

interesează unghiul irido-cornean şi împiedică scurgerea umoarei apoase. Tonografia arată o creştere a rezis-

Într-un stadiu mai avansat rădăcina irisului este sudată de trabecul şi uneori chiar pe faţa posterioară a

Scanned with OKEN Scanner

corneei pe o întindere mai mult sau mai puţin mare. S-au descris şi leziuni degenerative în trabecul de către Teng, Paton şi Katzin (1955). În afara regiunii unde se dezvoltă sinechiile, toasă hipertensiunea oculară precede cu mult apariţia leziunilor iriene.

Prognosticul este grav din cauza cecităţii la care se ajunge în timp. Proliferarea epiteliului pigmentar

Fig. 166 — Hialinizarea pereţilor vasculari. Vasele pe alocuri sînt complet obstruate.

precum şi la celălalt ochi, unghiul camerular este deschis şi are aspect normal. Glaucomul absolut şi cheratita buloasă reprezintă ultimul stadiu.

Histologic se constată leziuni obstructive ale vaselor prin degenerescenţă hialină a pereţilor. Atrofia stromei; datorită obliterării vaselor, creează o tracţiune a membranei spre rădăcina irisului cu formare de goniosinechii care blochează unghiul (fig. 164–166).

Blocajul angular este atribuit resturilor de ţesut irian sau prin pigment, fapt explicat de prezenţa goniosinechiilor. Leziunile degenerative, atunci cînd interesează unghiul camerular, determină formarea de goniosinechii întinse cu închiderea completă a unghiului.

Diagnosticul diferenţial este uşor de făcut cu atrofiile secundare. Astfel, atrofia senilă nu ajunge niciodată la perforarea irisului ; în atrofiile postinflamatorii se constată sechele de iridociclită cu precipitate descemetice şi exsudate, iar în atrofia glaucomaexplică şi aspectul neoformativ, pigmentat, observat uneori la examenul gonioscopic. În 10% din cazuri afecţiunea evoluează bilateral.

Tratamentul se face cu miotice, iar la nevoie operaţii fistulizante protejate.

Sindromul Chandler

Chandler descrie în 1958 o distrofie iriană asemănătoare atrofiei progresive esenţiale a irisului, unde atrofia iriană se asocia cu semne de distrofie a endoteliului cornean. Aceasta creează o predispoziţie particulară la edem şi creşterea tensiunii oculare. Tulburările subiective şi percepţia halourilor colorate apar aici mai precoce.

Iridoschizis şi glaucom

Termenul de iridoschizis a fost creat în 1945 de către A. Löewestein şi J. Forester şi arată o distrugere par-

Scanned with OKEN Scanner

țială a stromei iriene. Afecțiunea se însoțește în 50% din cazuri cu glaucom secundar. La noi primul caz de iridoschizis asociat cu glaucom a fost publicat de A. Radian și A. L. Radian (1963).

Iridoschizisul este o distrofie a straturilor anterioare mezodermice ale stromei iriene care se separă de foița posterioară ectodermică. Această dezagregare a straturilor anterioare ale irisului și separarea lor de straturile posterioare musculare și pigmentate, are drept consecință o eliberare parțială a fibrelor radiare atrofice, care flotează liber în umoarea apoasă, în timp ce la rădăcina irisului rămîn aderente. Aspectul de iridoschizis rămîne uneori limitat numai la sectorul inferior al irisului (A. Radian, A. L. Radian).

În partea inferioară a unghiului camerular se acumulează produse iriene din stroma alterată formînd uneori un pseudo-hipopion.

P. Bernard și H. Bouchardon (1962) arată bilateralitatea în 21 din 37 cazuri. Iridoschizisul se poate asocia și cu alte afecțiuni degenerative ale polului anterior ca heterocromie iriană, cataractă, ectopie de cristalin, precipitate descemetice torpide, degenerescență endotelială Fuchs sau chiar a polului posterior cu retinopatie pigmentară sau atrofii coroidiene.

Glaucomul a fost încriminat de unii autori ca factor etiologic al bolii, în timp ce alții îl consideră ca secundar blocării unghiului prin resturi de țesut irian distrus. P. Bernard și H. Bouchardon îl menționează în 56% din cazuri, în timp ce Mc Culloch în 40%. Hipertensiunea este gravă și nu răspunde la tratamentul cu miotice. Anatomopatologic schizisul începe în stratul intermediar al irisului între țesutul mezodermic și cel epitelial prin resorbția țesutului conjunctiv care normal unește cele două foițe. Din cauza solicitărilor mecanice, prin variații continue ale întinderii foiței stromale, se produce clivajul celor două straturi.

Löewenstein (1948) recomandă iridectomie în sectorul fibrelor distruse în timp ce Forsius și colab. (1961) recomandă operații filtrante.

Heterocromia complicată Fuchs

Sindromul irian descris de Fuchs se compune din :

– heterocromie și atrofie iriană ;

Fig. 167 – A. S., 18 ani. Heterocromie iriană cu sindrom Fuchs la ochiul stîng (observație personală).

– precipitate pe fața posterioară a corneei ce survin precoce ;

– cataractă într-un stadiu tardiv ;

– glaucom secundar în 4% din cazuri (R. Weekers, 1958).

Hipocromia iriană este congenitală. Ochiul prezintă o culoare mai deschisă și este mai decolorat (fig. 167).

Scanned with OKEN Scanner

Atrofia interesează mai mult epiteliul pigmentar și mai puțin stroma iriană. Se constată dispariția guleraşului pigmentar care este înlocuit cu un fel de membrană translucidă. Atrofia este bine vizibilă uneori și pe straturile anterioare ale irisului, cînd se vede epiteliul posterior prin transiluminare.

Precipitatele sînt albe, rotunde sau stelate și nu se pigmentează. Extracția cristalinului le face să dispară. Permeabilitatea fluoresceinică este crescută. Puncția camerei anterioare face să apară în partea opusă o mică hemoragie.

Hipertensiunea se instalează insidios, fapt care impune măsurarea sistematică a tensiunii oculare. Unghiul camerular este larg deschis dar se constată anomalii ale țesutului mezodermic embrionar cu exagerare a numărului de procese iriene, anomalii în inserția irisului și vase radiare care se îndreaptă spre trabeculul scleral. Histologic trabeculul este acoperit de o membrană hialină.

Tensiunea oculară poate să ajungă la 80 mm Hg. Extracția cristalinului nu scade tensiunea oculară.

Diagnosticul diferențial se face cu sindromul Posner-Schlossmann și uveitele hipertensive. Extracția cristalinului se face cu trabeculectomie. Tratamentul cu miotice este ineficace.

Scanned with OKEN Scanner

XXVII

Glaucoame alergice. Sindromul Posner-Schlossmann

În 1948, Posner și Schlossmann au descris în legătură cu 9 cazuri clinice o entitate aparte pe care au denumit-o glaucom ciclitic. Afecțiunea se caracterizează printr-o criză de hipertensiune oculară acută cu ochiul alb, cu unghiul camerular deschis, fine precipitate descemetice. Creșterea tensională mare contrastează cu absența semnelor funcționale și cu lipsa tensiunii între crize.

Afecțiunea a fost descrisă și înainte de ei dar interpretată diferit. Astfel Terrien și Veil (1922) prezintă 7 cazuri de hipertonie acută cu midriază discretă sau absentă, fără congestie pericheratică cu edem cornean moderat și ciclită. Evoluția a fost cu remisiune, fără sechele, fapt care făcea să se creadă că era vorba de crize de glaucom ciclitic.

În 1935, Kraupa prezintă la fel, 4 observații ale unor afecțiuni oculare prelungite și periodice care simulează un glaucom primar. După retrocedarea tensiunii oculare criza evoluează ca o ciclită. Kraupa propune pentru această afecțiune denumirea de glaucom alergic. Weekers și Barac (1936) și Weekers (1937) grupează un număr de afecțiuni asemănătoare sub denumirea de edem alergic paroxistic al globului ocular. La noi în țară cazuri asemănătoare au fost descrise de I. Păcurariu și colab. (1957), P. Vancea și colab. (1960) T. Bușneag și E. Niculescu (1976).

Afecțiunea interesează adultul tînăr între 30 și 50 ani, mai frecvent la bărbat decît la femeie, și se caracterizează printr-o creștere mare a tensiunii oculare cu prezența pe fața posterioară a corneei de precipitate celulare albe, puțin numeroase, cu unghiul camerular deschis. Evoluția este unilaterală, interesînd întotdeauna același ochi. Creșterea tensiunii oculare persistă 2–4 săptămîni, fără cerc pericheratic, apoi episodul acut retrocedează. Crizele se pot repeta la intervale regulate timp de cîțiva ani, fără a antrena leziuni degenerative la nivelul nervului optic.

În timpul crizelor vederea este normală sau ușor tulburată, iar în unele cazuri bolnavul percepe cercuri colorate în jurul unei surse luminoase. Ochiul este alb, fără congestie pericheratică, vasele conjunctivale sînt ușor dilatate. Edem cornean. Camera anterioară are profunzime normală. Pupila este în ușoară midriază cu reflexul fotomotor diminuat. Fundul de ochi este normal. Cîmpul vizual poate prezenta o mărire a petei oarbe. Hipertonia oscilează între 50 și 80 mm Hg. Rezistența la scurgere este normală (Bușneag, 1976) sau crescută (Grant, 1951, Delmarcelle, 1956). Gonioscopic, unghiul este deschis, fără sinechii și exsudate. Reacția uveală se manifestă prin prezența de celule în suspensie în camera anterioară și cîteva mici precipitate albe și plate pe fața posterioară a corneei.

Scanned with OKEN Scanner

Nu se constată congestie pericheratică şi nici sinechii posterioare. Precipitatele apar a 3-a—a 4-a zi de la creşterea tensiunii, sînt mici, rotunde, albicioase, în număr de 5—20. Ele sînt precedate de un Tyndall discret.

Diagnosticul pozitiv

Diagnosticul pozitiv se pune pe hipertensiunea oculară fără midriază, cu semne funcţionale moderate, unghiul camerular deschis şi prezenţa precipitatelor.

Diagnosticul diferenţial

Diagnosticul diferenţial se face cu :

— glaucomul cu unghi închis. Dar aici camera anterioară este profundă, unghiul deschis şi normal conformat, semnele funcţionale sînt atenuate, iar vindecarea este fără sechele. Edemul epitelial este comun pentru ambele afecţiuni, dar probele de provocare sînt negative ;

— uveita hipertensivă prin semne inflamatorii discrete şi hipertonia care precede ciclita. Nu sînt sinechii posterioare şi nici goniosinechii ;

— heterocromia Fuchs, dar aici există o decolorare iriană, unghiul prezintă o vascularizaţie anormală. În sindromul Fuchs corticoizii nu modifică tensiunea oculară.

Evoluţie

Ca evoluţie criza hipertensivă durează de la cîteva zile la cîteva săptămîni şi apoi se vindecă spontan fără sechele anatomice sau funcţionale. Recidivele sînt frecvente după lungi perioade de remisiune. Presiunea oculară nu este influenţată nici de miotice, nici de midriatice, ci numai de instilaţii de corticosteroizi care pot să scadă tensiunea oculară şi să facă să dispară precipitatele. Se menţionează uneori o hipertensiune relativă şi heterocromie iriană. După crize, tonografia este normală. Recidivele apar primăvara şi toamna.

Etiopatogenie

Etiopatogenia este încă incertă. Posner şi Schlossmann o consideră ca fiind determinată de o dereglare nervoasă centrală printr-o leziune a centrului simpatic diencefalic. Pentru aceasta ar pleda asocierea cu paralizia acomodativă, tulburări ale reflexelor pupilare, midriază şi heterocromie. Originea alergică este admisă de majoritatea autorilor. Afecţiunea a fost deseori asociată cu erupţie urticariană, migrene, edem Quincke, prurit, astm, alergie nicotinică. Tot pentru aceasta pledează şi caracterul brusc al crizelor, uneori fără prodroame, cedarea rapidă fără sechele, caracterul recidivant, apariţia în special la persoane tinere cu evoluţie sezonieră primăvara şi toamna. Nu a fost demonstrată existenţa unei sensibilităţi specifice.

Deoarece alergia se datoreşte unei reacţii antigen-anticorp s-au căutat metode pentru a se pune în evidenţă prezenţa anticorpilor. Determinarea puterii histaminopexice a serului sanguin care la normal este de 30% în sindromul Posner-Schlossmann este scăzută la zero în timpul crizelor ca şi în alergie şi mult scăzută între crize (Agoston, 1963 ; Algan 1964 ; Jacques, 1967 ; Haut, 1970). Se crede că afecţiunea ar fi produsă printr-un edem al trabeculului cu creşterea rezistenţei la scurgere şi hipertonie. Dar nici originea inflamatorie nu a fost abandonată. Masuda şi colab. (1970) arată că în cursul crizelor glaucomato-ciclitice există o creştere a

Scanned with OKEN Scanner

prostaglandinelor în umoarea apoasă și că o terapeutică antiinflamatorie pe bază de indometacin și aspirină determină scăderea tensiunii oculare.

Prognostic

Prognosticul este relativ benign, exceptînd unele forme atipice în care se menționează degradarea funcțiilor vizuale. Dacă crizele se repetă frecvent, se produce o hipertonie cronică care nu mai poate fi controlată numai prin tratamentul medical și se impune tratament chirurgical.

Tratament

Tratamentul are ca scop să oprească criza și să evite repetarea ei. Prezența ciclitei face ca mioticele să fie contraindicate și să se apeleze la midriatice pentru a pune irisul și corpul ciliar în repaus. Unghiul fiind deschis, midriaticele nu determină creșteri ale tensiunii oculare. Cortizonul este utilizat regulat pînă la normalizarea tensiunii. Acetazolamida rămîne indicată pentru a se coborî tensiunea oculară. În cazul crizelor repetate și al hipertoniei persistente se recomandă operații fistulizante protejate.

Scanned with OKEN Scanner

XXVIII

Glaucom secundar unor leziuni retiniene

Glaucomul și decolarea de retină

Dezlipirea de retină evoluează de obicei cu o hipotensiune oculară prin diminuarea secreției ciliare. Schepens constată asocierea cu glaucomul în 6% din cazuri. În aceste cazuri trebuie cercetat dacă nu este un glaucom cu unghi deschis care a precedat dezlipirea. De aceea, la toate glaucoamele tratate cu miotice trebuie examinată periferia retinei și în cazul prezenței unor leziuni degenerative se vor evita mioticele puternice.

Sînt cazuri de glaucom cu unghi deschis cu rupturi retiniene fără decolare. În unele observații obliterarea rupturilor duce la normalizarea tensiunii și Schepens crede că în aceste cazuri sînt puseuri exsudative corioretiniene care fac să crească tensiunea oculară. În toate aceste cazuri trebuie examinat ochiul congener și făcute probe de provocare pentru a vedea dacă nu este un glaucom incipient și în cel de al doilea ochi aparent normal.

În unele situații, atît glaucomul cît și dezlipirea de retină au aceeași cauză : traumatică sau inflamatorie.

De reținut că în glaucomul cu unghi deschis trebuie examinată periferia retinei în timpul tratamentului cu miotice și în toate cazurile de glaucom și dezlipire de retină se va examina sistematic și ochiul aparent sănătos.

Glaucom și retinopatia pigmentară

Asocierea acestor afecțiuni este de mult timp menționată în literatură (Galezowski, 1862). În general se admite o frecvență de 3% glaucom în retinopatia pigmentară : Wibaut în 1931 indică 3,2% ; Ciotola în 1950 dă 3,1% ; Raimondo și Gennaro în 1955 3,1%, Margareta Ionescu (1978) 3%.

Dieterle și Avanza (1959) arată că atunci cînd retinopatia pigmentară este unilaterală glaucomul afectează numai ochiul bolnav. I. Păcurariu și A. Radian descriu 15 cazuri de retinopatie pigmentară asociată cu glaucom și acceptă posibilitatea unei relații genetice. Gartner și Schlossmann (1949) găsesc o ereditare autozomal recesivă pentru ambele boli. Salvi (1953) arată că, deși ambele afecțiuni se aflau în aceeași familie, numai degenerescența pigmentară era ereditară.

Au fost semnalate și unele cazuri de glaucom acut după implantare subconjunctivală de placentă (Legroux, 1951) sau după extracție dentară la bolnavi cu cameră anterioară mică și retinopatie pigmentară.

Scanned with OKEN Scanner

Gartner și Schlossmann nu găsesc depozite pigmentare în căile de excreție și cred că la baza creșterii tensiunii oculare este un proces de scleroză a regiunii trabeculare.

De menționat și cheratoconul care se întîlnește în 10% din cazurile de retinopatie pigmentară (Esente și Doni, 1955) și care ar putea fi determinat și el de creșterea tensiunii intraoculare. Cazuri asemănătoare cu retinopatie pigmentară și cheratocon au fost descrise de Knoll (1955), Cambiaggi (1955) care consideră că există o înrudire genetică între aceste două afecțiuni.

Scanned with OKEN Scanner

XXIX

Glaucoame prin afecțiuni vasculare

Sub numele de hipertensiune oculară secundară de natură vasculară, sau glaucoame neovasculare, sînt grupate glaucoamele secundare unor obstrucții vasculare cu o dezvoltare a vaselor de neoformație de la nivelul irisului și trabeculului. Această proliferare vasculară pe suprafața anterioară a irisului și în unghiul camerular este cunoscută sub denumirea de rubeoză și este consecința hipoxiei în circulația uveală și retiniană. Autorii francezi denumesc această formă glaucom hemoragic, iar autorii englezi glaucom trombotic. Formele cele mai frecvent întîlnite sînt după retinopatie diabetică sau ocluzie de venă centrală a retinei. Sînt forme grave de glaucom și multe din ele evoluează spre glaucom absolut dureros ce necesită enucleația globului ocular.

Glaucom secundar prin tromboză de venă centrală

Prima observație de glaucom hemoragic prin tromboză de venă centrală aparține lui Von Michel în 1878. Astăzi se admite că glaucomul secundar prin tromboză de venă centrală se întîlnește în 20% din cazurile de tromboză. Vannas și Tarkhanen (1960) pe 100 de ochi cu tromboză de venă centrală arată în 12 cazuri glaucom hemoragic.

Tromboza de venă centrală se complică cu glaucom secundar prin alterații progresive și ireversibile ale trabeculului și căilor de scurgere. Nu se întîlnesc glaucoame secundare după obstrucții de ram. De la apariția trombozei și pînă la creșterea rezistenței la scurgere poate să treacă un timp variabil de la 3 săptămîni pînă la 3 ani. Se admite în general termenul de 3 luni și de aceea glaucomul mai este denumit „glaucom de 100 zile".

Etiopatogenie

În tromboza de venă centrală se produce o infarctizare roșie a retinei prin leziuni arteriale de scleroză în teritoriul venos respectiv. Hayreh (1965) în urma unor experiențe practicate pe maimuța Rhésus a arătat că hemoragiile nu apar decît în ocluzii avansate ale arterei și venei centrale a retinei. Ocluzia numai a venei centrale după ieșirea din tecile nervului optic nu se însoțește decît de o turgescență și o sinuozitate a venelor retiniene care dispare între a 15-a și a 30-a zi. Dacă permeabilitatea trunchiului venos este restabilită direct sau indirect prin colaterale, hemoragiile și edemul dispar. În caz contrar apar zone de necroză și se constituie exsudate cu conținut lipidic, cu o dispoziție circinată. Apar vase de neoformație în straturile interne ale retinei care pot depăși limitanta internă ajungînd în vitros. Vasele de neoformație care caracterizează rubeoza pri-

Scanned with OKEN Scanner

mară sînt diferite de simpla dilatare a vaselor normale care constituie rubeoza secundară și arată un stadiu evolutiv al unui glaucom preexistent. Apariția vaselor de neoformație este la început pe suprafața stromei iriene între coleretă și sfincter sub forma unor vase fine, sinuoase, ale căror brațe se anastomozează pentru a forma un inel în jurul pupilei. Rubeoza iriană se caracterizează prin prezența pe fața anterioară a irisului a unei membrane de țesut conjunctiv neoformat, hipervascularizat. Acest țesut cu celule alungite, fuziforme este retractil și produce un ectropion la marginea pupilei și midriază, fenomene care se întîlnesc constant în stadiile avansate. Acest țesut fibrovascular ocupă de asemenea și rădăcina irisului unde formează o coroană continuă de goniosinechii, foarte vascularizată, ce accentuează hipertonia. Apariția vaselor de neoformație arată un prognostic grav cu o evoluție spre pierderea globului ocular. Pe 870 globi examinați după enucleație Schulze (1965) arată prezența rubeozei în 12% din cazuri. Rubeoza este produsă de hipoxia țesuturilor oculare sub efectul metaboliților care difuzează în special în partea anterioară a globului ocular. Predominanța vaselor de neoformație la marginea pupilară a irisului se explică prin faptul că această zonă nu are o circulație colaterală și este mai sensibilă la anoxie ischemică.

Anatomie patologică

Anatomia patologică a permis să explice reacția tisulară ce determină rubeoza. Într-un stadiu inițial apar vase fine cu celule mezenchimatoase provenite din vase iriene aparent normale. La nivelul stromei iriene și în unghi apare un răspuns inflamator atenuat și cronic concomitent cu o evoluție spre atrofie. Treptat, pe măsură ce afecțiunea evoluează, se individualizează o membrană fibrovasculară care interesează suprafața semilunară a irisului unde atrofia cuprinde toate straturile. Membrana fibrovasculară poate depăși marginea pupilară a cristaloidei, dar niciodată nu se vede la nivelul epiteliului pigmentar. În unghi, rubeoza trage fața anterioară a irisului și formează o goniosinechie extensivă unde se oprește rubeoza. Mărimea vaselor de neoformație este între 8 și 100 microni diametru, dar ele tind să crească în timpul evoluției. Peretele acestor vase este subțire. Vasele stromei păstrează dispoziția lor normală. La nivelul retinei se produce o proliferare glială în straturile interne, în timp ce vasele retiniene se transformă în tractusuri hialine scleroase. Macrofage hemosiderinice înlocuiesc vechile hemoragii și apar depozite hemosiderinice în jurul vaselor retiniene trombozate.

Simptome

La început, cînd apare tromboza de venă centrală, tensiunea oculară este normală sau se constată chiar o hipotonie prin stop secretor. Pe măsură ce edemul retinian se resoarbe, hemoragiile se decolorează și apar vasele de neoformație de supleanță, tensiunea oculară crește progresiv și ireversibil. Ea devine foarte ridicată și se însoțește de cele mai multe ori de dureri ce merg de la o senzație continuă de greutate la nevralgii intense.

Tonografia arată o întrerupere totală a scurgerii umoarei apoase. Examenul biomicroscopic evidențiază edem cornean cu bule subepiteliale și ulcerații ; congestie ciliară pericheratică. Camera anterioară este profundă. O hiphemă mai mult sau mai puțin importantă poate ocupa camera anterioară uneori cu caracter recidivant. Irisul devine atrofic cu vase de

Scanned with OKEN Scanner

neoformație pe suprafața sa ale căror brațe se anastomozează pentru a forma un inel complet în jurul pupilei. Gonioscopic, unghiul este deschis cu o dilatare a vaselor la rădăcina irisului. Într-un stadiu tardiv se constată goniosinechii care cresc progresiv pentru a se ajunge în final la blocarea unghiului. Vîrful unghiului ajunge la inelul lui Schwalbe.

Tratamentul

Tratamentul medical este fără rezultat. Deschiderea chirurgicală a globului nu este indicată din cauza hemoragiilor intraoculare masive. De aceea singurele intervenții se adresează diminuării debitului ciliar. Într-un stadiu tardiv de glaucom absolut se practică enucleația.

În prezența unui glaucom hemoragic după tromboză de venă centrală la un ochi trebuie examinat sistematic ochiul adelf.

Glaucom după embolia de arteră centrală

A fost menționat prima dată de Bussola (1930) apoi de Beton (1953) și Winter (1957). Weiss și Leopold (1961) adună din literatură 34 cazuri. Glaucomul apare în cazurile de obstrucții incomplete și are același mecanism de hipoxie cu apariția de vase de neoformație și gliază reacțională. În obstrucțiile totale este o atrofie a straturilor interne ale retinei și nu se produce glaucom. Timpul de apariție este ceva mai scurt, de 8–9 săptămîni. În unghiul camerular se observă o membrană fină fibrovasculară. Obstrucțiile arteriale sînt mai rar determinate de embolii din afecțiuni mitrale sau endocardite ; mai frecvent se întîlnesc scleroze arteriolare sau embolusuri ateromatoase și calcare provenite din ateroame aortice.

Glaucom prin tromboză de carotidă internă

A fost menționat sporadic. Henderson și Schneider (1958) și Weiss și Leopold (1961) menționează glaucom hemoragic după ligatura de carotidă internă pentru anevrism arterio-venos. Ravaut (1961) arată două cazuri din care unul cu hemiplegie.

Glaucom prin rubeoză iriană diabetică

A fost descris prima dată de Salus (1928). Este forma cea mai frecventă dintre glaucoamele neovasculare. Glaucomul hemoragic survine în stadii avansate de retinopatie diabetică cu retinită proliferantă. A. Radian și A. L. Radian (1968) arată o frecvență de cinci ori mai mare a glaucomului la diabetici față de persoanele de aceeași vîrstă nediabetice. Este o complicație gravă a diabetului și apare după o evoluție de mai mulți ani a bolii. De aceea glaucomul crește ca frecvență odată cu prelungirea vîrstei diabeticilor.

Diagnosticul precoce constă în supravegherea continuă a bolnavilor cu retinopatie diabetică. La început examenul biomicroscopic al irisului arată prezența de vase de neoformație într-un sector limitat al sfincterului. Această rețea vasculară crește și progresează continuu formînd un guleraș ce interesează și trabeculul. Gonioscopia arată existența într-o parte a unghiului a unei rețele de capilare neoformate. Acestea se întind progresiv și interesează în final tot unghiul iridocornean. Într-un stadiu tardiv rădăcina irisului se lipește de trabecul și unghiul dispare în spatele rădăcinii irisului.

Rezistența la scurgere crește progresiv pe măsură ce se extind leziunile vasculare. Ea ajunge în perioada

Scanned with OKEN Scanner

de stare la o valoare destul de ridicată. Tensiunea oculară crește paralel cu rezistența la scurgere. Rădăcina irisului ajunge pînă la inelul lui Schwalbe. Vase mari radiare se văd dispuse anarhic pe fața anterioară a irisului. Apar dureri mari oculare.

Tratamentul medical este ineficace din cauza leziunilor diabetice asociate. Ohrt (1961), Lee și Field (1966) arată rezultate bune, dar inconstante, prin hipofizectomie. Se produce o dispariție a rubeozei cu scăderea tensiunii. Nu se produce însă nici o ameliorare a facilității și nici o modificare a goniosinechiilor fapt care arată că scăderea tensională nu este decît tranzitorie. Operațiile fistulizante expun la hemoragii grave intraoculare cu obstrucția fistulei. Singurele intervenții rămîn diatermia ciliară și retrociliară.

Scanned with OKEN Scanner

XXX

Glaucoame de natură cristaliniană

Sînt reunite aici toate hipertensiunile oculare în care cristalinul este cauza hipertoniei și anume :

– glaucom prin intumescența cristalinului ;

– glaucom facolitic ;

– glaucom facotoxic ;

– glaucom prin anomalii de formă sau de poziție a cristalinului.

Glaucom prin intumescența cristalinului

Mecanismul de producere a glaucomului prin intumescența cristalinului este mecanic, asemănător cu acela al glaucomului cu unghi închis. Reducerea unghiului camerular este un fenomen ce apare cu vîrsta și este mai accentuat la hipermetropi. La aceștia spațiul care separă rădăcina irisului de fața posterioară a corneei este foarte redus și cea mai mică împingere înainte a diafragmului irido-cristalinian provoacă închiderea unghiului. Normal cu vîrsta se produce o deshidratare a cristalinului ; dar în unele condiții patologice, în locul deshidratării, se produce o hidratare bruscă. Prin degradarea moleculelor proteice mari, cristaliniene, în molecule mai mici se determină o hidratare a cristalinului, manifestată clinic prin miopie sau diminuarea unei hipermetropii anterioare și intumescența lentilei. Mărirea de volum a cristalinului este suficientă în ochii predispuși să provoace închiderea unghiului irido-cornean, creșterea rezistenței la scurgere și hipertensiune oculară. Aceasta poate fi permanentă sau periodică și poate să nu se manifeste decît în momentul unei dilatări pupilare spontane sau provocate.

Afecțiunea evoluează de obicei unilateral și examenul la lampa cu fantă arată o diferență de profunzime a camerei anterioare la cei doi ochi. De partea cataractei intumescente, camera anterioară este redusă, iar planul irido-cristalinian este venit anterior. Gonioscopia arată la ochiul sănătos unghiul deschis, normal, în timp ce pe ochiul cataractat irisul este convex și ascunde unghiul camerular. După o ședere în obscuritate sau dilatare medicamentoasă se poate declanșa atacul acut. Deci factorii care determină atacul acut sînt aceiași care intervin și în glaucomul primitiv prin închiderea unghiului, căci am văzut că mecanismul de producere este același. Tonometrii repetate și anamneza clarifică diagnosticul. Tonografia completează determinările tonometrice și dă relații asupra integrității căilor de scurgere după criza hipertensivă. Persistența unei rezistențe crescute după deschiderea unghiului prin medicație osmotică și pilocarpină impune efectuarea unei intervenții fistulizante pentru crearea unor noi emonctorii.

Diagnosticul diferențial se face cu glaucomul cu unghi deschis, la care

cristalinul este necataractat, camera profundă și probele de provocare nu produc închiderea unghiului.

Ca tratament, deoarece inițial este un proces congestiv, este prudent să se reducă tensiunea oculară cu alcool retrobulbar, medicație osmotică, inhibitori ai anhidrazei carbonice etc. Nu se vor începe instilații de miotice care cresc blocajul pupilar. Dacă hipertonia este mai mare și antrenează semne congestive este prudent să se temporizeze intervenția pentru a scădea tensiunea oculară. După dispariția crizei se va practica extracția cristalinului cataractat cu iridectomie bazală. Prepararea bolnavului se face cu perfuzii de manitol și ederen. Dacă prin criza hipertensivă s-a produs o alterare a căilor de scurgere cu creșterea rezistenței la scurgere, extracția cristalinului va fi precedată de trabeculectomie.

Glaucom prin hipermaturitatea cataractei (glaucom facolitic)

Sub numele de glaucom facolitic Klocks, Littwin și Zimmermann (1955) individualizează o formă particulară de glaucom secundar care se manifestă sub o formă acută în ochi cu unghiul camerular deschis și în prezența unei cataracte supramature morganiene. Mecanismul de produce este chimic prin difuziunea protenilor cristaliniene patologice prin cristaloidă. Deși produșii de lichefiere ai corticalei cristalinului trec lent, în doze mici, în camera anterioară, se produce o reacție inflamatorie acută.

Clinic, afecțiunea evoluează sub forma unei crize hipertensive de glaucom acut la un bolnav cu cataractă morganiană. Subiectiv apar dureri oculare și orbitare, cefalee, vărsături, stare de prostrație. Ochiul este congestionat, corneea este edematiată. Biomicroscopic se constată camera anterioară profundă cu Tyndall pozitiv, uneori discret, cu elemente celulare flotante în umoarea apoasă. Nu sînt precipitate și nici sinechii iriene sau goniosinechii. Midriaza arată cataractă hipermatură cu nucleul mai întunecat, mobil în sacul cristalinian. Uneori se pot constata fisurări ale cristaloidei anterioare. Dacă acestea nu se văd pe fața anterioară, ele vor fi cercetate pe fața posterioară după extracția cristalinului. Hipertensiunea oculară atinge 50–80 mm Hg. Hipertensiunea agravează deficitul preexistent al funcțiilor vizuale. În timpul crizelor acuitatea vizuală este redusă, la percepție luminoasă uneori abolită. Unghiul camerular este deschis și normal. De cele mai multe ori, celălalt ochi este afac.

Ca patogenie, mecanismul de producere este chimic. Prin capsula cristaliniană subțiată sau fisurată pătrund în umoarea apoasă mase proteice degenerate care determină apariția de macrofage. Acestea pot fi puse în evidență în umoarea apoasă, în cripte, în stroma iriană, pe suprafața capsulei, în unghiul camerular, precum și în spațiile intertrabeculare. Prezența substanțelor cristaliniene și macrofagelor produce un obstacol în scurgerea umoarei apoase, blocînd temporar trabeculul cu creșterea rezistenței la scurgere și antrenînd pe neașteptate o creștere a tensiunii oculare. Consecința acestui fenomen este apariția unui glaucom acut sau subacut cu unghi camerular deschis și cameră anterioară profundă. La microscopia electronică, Moro, Sanfilippo și Cavallara (1973) pun în evidență în spațiile interfibrilare ale trabeculului mici mase cristaliniene de natură proteică. Secundar migrează un mare număr de celule histiocitare care blochează temporar trabeculul. Concomitent se eliberează și granule de pigment din stratul pigmentar al irisului antrenate de macrofage sub forma unor depozite pigmentare. Unghiul este deci

Scanned with OKEN Scanner

cristalinul este necataractat, camera profundă şi probele de provocare nu produc închiderea unghiului.

Ca tratament, deoarece iniţial este un proces congestiv, este prudent să se reducă tensiunea oculară cu alcool retrobulbar, medicaţie osmotică, inhibitori ai anhidrazei carbonice etc. Nu se vor începe instilaţii de miotice care cresc blocajul pupilar. Dacă hipertonia este mai mare şi antrenează semne congestive este prudent să se temporizeze intervenţia pentru a scădea tensiunea oculară. După dispariţia crizei se va practica extracţia cristalinului cataractat cu iridectomie bazală. Prepararea bolnavului se face cu perfuzii de manitol şi ederen. Dacă prin criza hipertensivă s-a produs o alterare a căilor de scurgere cu creşterea rezistenţei la scurgere, extracţia cristalinului va fi precedată de trabeculectomie.

Glaucom prin hipermaturitatea cataractei (glaucom facolitic)

Sub numele de glaucom facolitic Klocks, Littwin şi Zimmermann (1955) individualizează o formă particulară de glaucom secundar care se manifestă sub o formă acută în ochi cu unghiul camerular deschis şi în prezenţa unei cataracte supramature morganiene. Mecanismul de produce este chimic prin difuziunea protenilor cristaliniene patologice prin cristaloidă. Deşi produşii de lichefiere ai corticalei cristalinului trec lent, în doze mici, în camera anterioară, se produce o reacţie inflamatorie acută.

Clinic, afecţiunea evoluează sub forma unei crize hipertensive de glaucom acut la un bolnav cu cataractă morganiană. Subiectiv apar dureri oculare şi orbitare, cefalee, vărsături, stare de prostraţie. Ochiul este congestionat, corneea este edematiată. Biomicroscopic se constată camera anterioară profundă cu Tyndall pozitiv, uneori discret, cu elemente celulare flotante în umoarea apoasă. Nu sînt precipitate şi nici sinechii iriene sau goniosinechii. Midriaza arată cataractă hipermatură cu nucleul mai întunecat, mobil în sacul cristalinian. Uneori se pot constata fisurări ale cristaloidei anterioare. Dacă acestea nu se văd pe faţa anterioară, ele vor fi cercetate pe faţa posterioară după extracţia cristalinului. Hipertensiunea oculară atinge 50–80 mm Hg. Hipertensiunea agravează deficitul preexistent al funcţiilor vizuale. În timpul crizelor acuitatea vizuală este redusă, la percepţie luminoasă uneori abolită. Unghiul camerular este deschis şi normal. De cele mai multe ori, celălalt ochi este afac.

Ca patogenie, mecanismul de producere este chimic. Prin capsula cristaliniană subţiată sau fisurată pătrund în umoarea apoasă mase proteice degenerate care determină apariţia de macrofage. Acestea pot fi puse în evidenţă în umoarea apoasă, în cripte, în stroma iriană, pe suprafaţa capsulei, în unghiul camerular, precum şi în spaţiile intertrabeculare. Prezenţa substanţelor cristaliniene şi macrofagelor produce un obstacol în scurgerea umoarei apoase, blocînd temporar trabeculul cu creşterea rezistenţei la scurgere şi antrenînd pe neaşteptate o creştere a tensiunii oculare. Consecinţa acestui fenomen este apariţia unui glaucom acut sau subacut cu unghi camerular deschis şi cameră anterioară profundă. La microscopia electronică, Moro, Sanfilippo şi Cavallara (1973) pun în evidenţă în spaţiile interfibrilare ale trabeculului mici mase cristaliniene de natură proteică. Secundar migrează un mare număr de celule histiocitare care blochează temporar trabeculul. Concomitent se eliberează şi granule de pigment din stratul pigmentar al irisului antrenate de macrofage sub forma unor depozite pigmentare. Unghiul este deci

Scanned with OKEN Scanner

obliterat prin macrofage ce conțin mase eozinofile ale proteinelor cristaliniene și granule de pigment. La nivelul cristalinului se constată lichefierea cortexului, leziuni degenerative la nivelul capsulei și a epiteliului, prezența de cortex lichefiat pe cristaloidă și în camera anterioară. În 84% din cazuri Weekers arată că nu este ruptă capsula.

Diagnosticul diferențial se face cu uveita hipertensivă și cataracta, dar aici nu se văd sinechii și nu sînt semne de cataractă hipermatură. Absența sinechiilor posterioare și a goniosinechiilor opinează pentru glaucom facolitic. Diagnosticul diferențial se mai face cu glaucomul prin intumescența cristalinului și glaucomul cu unghi închis.

Ca profilaxie se recomandă extracția cristalinului înainte de a ajunge la hipermaturitate. Corticoizii locali rămîn indicați pentru a diminua reacția histiocitară.

Ca tratament curativ se practică extracția cristalinului. Durerea aduce imediat pe bolnav la spital așa încît nu este timp să se instaleze leziuni trabeculare ireversibile. Prin extracția cristalinului se elimină sursa de producere a materialului proteic degenerat. Chiar în cazurile care evoluează de mai mult timp, bolnavul recuperează repede vederea, iar ochiul își regăsește totdeauna calmul după extragerea cristalinului.

Glaucomul facolitic poate să apară și în cadrul unei cataracte nemature. În unele cazuri deși cataracta nu este matură, cortexul posterior se lichefiază primul și se stabilește o filtrare la acest nivel. În această stiuație diagnosticul diferențial este mai dificil între o uveită primitivă cu cataractă și glaucom și cataractă cu reacția facolitică. Dacă tratamentul inflamației nu dă rezultate, se recomandă extracția cristalinului și se va controla cristaloida posterioară dacă nu este fisurată.

Glaucom facotoxic

Ruptura cristaloidei cu ieșirea maselor cristaliniene în camera anterioară este adesea cauza unei uveite hipertensive. Aceasta se întîlnește în special după extracții extracapsulare ale cristalinului, cînd prin spălare nu au fost îndepărtate toate masele cristaliniene, sau după contuzii ale segmentului anterior cu ruptura cristaloidei. Cîteva zile ochiul se menține inflamat, cu congestia pericheratică, Tyndall pozitiv, celule flotante în camera anterioară sau dispuse pe descemet ; nu apar goniosinechii. Presiunea oculară este ridicată ; histologic se constată o infiltrație considerabilă a trabeculului prin limfocite, plasmocite iriene și macrofage mononucleare. Ca evoluție, dacă nu se intervine la timp, trabeculul își pierde capacitatea funcțională. Inflamația duce la formarea unei membrane ce sudează irisul de cristaloidă și vitros. De aici apare un blocaj pupilar supraadăugat. În final se instalează un edem cornean cronic care duce la pierderea vederii.

Tratamentul este chirurgical și constă în eliminarea tuturor maselor cristaliniene din camera anterioară. Această intervenție trebuie practicată înaintea apariției goniosinechiilor. Chiar dacă nu s-a intervenit la timp pentru rezolvarea tensiunii oculare și a inflamației ochiului, se va ridica toată capsula închisă prin mase cristaliniene prin cheratotomie largă. Pericolul nu este vitrean căci hialoida sau neohialoida formată este densificată prin inflamație și rezistentă prin aderența pe care masele cristalinului și capsula o fac cu irisul. Rezultatul va fi bun dacă se obține controlul tensiunii oculare și al reacției inflamatorii deși dacă intervenția a fost practicată tîrziu, nu se mai obțin rezultate vizuale. Integritatea trabeculului suferă ori de cîte ori se întîrzie prea mult.

Scanned with OKEN Scanner

Nu am avut cazuri de glaucom facoanafilactic cu semne inflamatorii pe ochiul opus după cataractă traumatică, sau resturi cristaliniene post-operatorii și de aceea, această formă de glaucom secundar nu o mai discutăm.

Glaucom secundar prin anomalii de formă sau poziție ale cristalinului transparent

Microsferofachia se caracterizează prin prezența bilaterală a unui cristalin mic și sferic. Cristalinul apare redus ca dimensiuni cu diametrul anteroposterior mărit, ocupînd porțiunea centrală a camerei anterioare în care proemină. Prin această proeminență împinge irisul înainte în partea sa centrală, unde camera anterioară este foarte mică, în timp ce la periferie rămîne profundă, iar irisul fără suportul cristalinian prezintă ușor iridodonezis. Atît oprirea în dezvoltare cît și luxarea sa secundară sînt determinate de o displazie congenitală și ereditară a mezenchimului corpului ciliar care determină concomitent o displazie a zonulei. Glaucomul este o complicație frecvent întîlnită și de aceea, periodic, în această afecțiune trebuie cercetată tensiunea oculară, pentru a putea interveni în timp util. Cristalinul fiind mic se inclavează în pupilă și determină un blocaj pupilar, la care ulterior se adaugă un blocaj trabecular. În stadiul de blocaj pupilar, o simplă iridectomie periferică face să scadă tensiunea oculară. Mioza relaxează zonula și determină creșterea tensiunii oculare în timp ce midriaza face să scadă tensiunea oculară. Extracția cristalinului suprimă teoretic blocajul pupilar, dar practic, duce la ieșire de vitros și dezlipire de retină. De aceea este preferabilă o simplă iridectomie bazală cu lăsarea pe loc a cristalinului. La cel mai mic semn de hipertensiune oculară se recomandă extracția cristalinului sau discizie la copil. Dacă s-a ajuns la stadiul ireversibil, este indicată o operație filtrantă protejată sub anestezie generală și hipotonizare.

Ectopiile de cristalin. Se întîlnesc în sindromul Marfan și homocistinurie. Sindromul Marfan este o displazie a țesutului mezodermic cu talie mare, alungirea exagerată a membrelor, hipoplazie musculară, scolioză, torace în pîlnie, leziuni congenitale ale aparatului cardio-vascular.

Homocistinuria este un sindrom metabolic prin deficit de cistationinsintetază, cu transmitere recesiv autozomală. Metionina nu se mai transformă în cisteină, ci este oprită în stadiul de homocisteină. Cristalinul poate fi subluxat de la naștere sau mai tîrziu. Gonioscopic inițial nu sînt modificări în unghi, dar cu timpul apar goniosinechii inelare cu creșterea rezistenței la scurgere. Debutul acestui glaucom este insidios și de aceea trebuie supravegheat bolnavul pentru a putea fi depistat într-un stadiu precoce. Inițial cristalinul este transparent, dar în scurt timp se opacifică. Într-un stadiu tardiv, chiar dacă se scoate cristalinul, tensiunea nu cedează. Luxarea cristalinului în camera anterioară determină leziuni ale endoteliului cornean cu modificări ireversibile, fapt ce impune intervenția. Atunci cînd luxarea este posterioară procesul de alterare progresivă al unghiului camerular se accelerează rapid și apariția glaucomului secundar este de neînlăturat. Pînă la vîrsta de 15 ani intervenția ideală în cristalinul ectopic este discizia cu 2 ace ; cu un cuțit Knapp se fixează lentila, în timp ce cu celelalte se dilacerează cristalinul. Dacă resorbția este dificilă, se repetă la nevoie discizia. Între 15 și 30 ani este prea tîrziu pentru o discizie și riscant pentru o extracție totală, rămînînd de preferat extracția cu ansa. După

Scanned with OKEN Scanner

30 ani se face extracția totală cu refrigerarea criodului *in situ*.

Cristalinul se mai poate luxa în vitros atunci cînd există o zonulă friabilă cu pseudoexfoliere capsulară sau la bătrîni. În toate cazurile de luxare posterioară prezența de vitros în camera anterioară poate determina un blocaj pupilar. Vitrosul apare ca o ciupercă ce bombează în camera anterioară care blochează cîmpul pupilar. Dacă pupila este dilatată se vede cum vitrosul aderă pe fața posterioară a irisului, iar dacă se injectează fluoresceină, se vede cum umoarea apoasă este blocată și nu pătrunde în camera anterioară. În aceste cazuri este indicată o iridectomie bazală sau sectorială, iar în cazurile avansate o hialoidotomie anterioară sau posterioară efectuată cu dublu cuțit. Glaucomul este în general controlat prin extracția cristalinului. De amintit că uneori există și reacția inflamatorie facolitică cu prezența de macrofage în camera anterioară și în unghiul camerular.

Scanned with OKEN Scanner

XXXI

Glaucomul secundar după operația de cataractă

Autori mai vechi susțineau că nu există nici o metodă operatorie care să asigure că după operația de cataractă nu va apare o creștere a tensiunii oculare. Astăzi se poate afirma că după operația de cataractă glaucomul secundar nu trebuie să apară, iar atunci cînd mai apare el arată defecte de tehnică operatorie sau complicații post-operatorii.

În prezența unui glaucom secundar după operația de cataractă se va face diagnostic diferențial cu un eventual glaucom cu unghi deschis incipient, latent sau nediagnosticat care apare la afac. Considerăm glaucom secundar după operația de cataractă toate cazurile în care glaucomul nu s-ar fi instalat dacă nu s-ar fi practicat intervenția. El este determinat de modificările post-operatorii ale segmentului anterior al ochiului.

În prezența unui glaucom după operația de cataractă, două cauze majore pot produce hipertensiunea :

– un blocaj al unghiului camerular ;

– un blocaj pupilar.

Cel mai frecvent glaucomul este determinat de un blocaj al unghiului camerular.

Ca frecvență, glaucomul secundar după operația de cataractă scade de la 5% în statistica lui Weekers (1957) la 1,77% în observațiile noastre (1976) (tabelul XLI).

TABELUL XLI

FRECVENȚA GLAUCOMULUI SECUNDAR DUPĂ OPERAȚIA DE CATARACTĂ

Autorul	Anul	Procent %
De Saint Martin	1935	4,2
Pos Harpel	1955	7
Weekers	1958	5
Hilding-Klein	1962	2,5
Cernea, Constantin, Teghe	1976	1,77

TABELUL XLII

FORME CLINICE ȘI FRECVENȚA GLAUCOMULUI SECUNDAR IN 900 OPERAȚII DE CATARACTĂ

Forma clinică	Nr. cazuri	Procent% din operații de cataractă	Frecvența %
1) Întîrziere în formarea camerei anterioare	5	0,55	31,25
2) Invazie epitelială	2	0,22	12,5
3) Hemoragie post-operatorie	1	0,11	6,2
4) Blocaj vitrean	2	0,22	12,5
5) Iridociclită post-operatorie	7	0,66	37,5

Scanned with OKEN Scanner

La copii după operația de cataractă congenitală procentul glaucomului secundar este de 7–8%.

Etiologia acestor forme este complexă, în final ducînd la blocarea unghiului camerular (tabel XLII).

Glaucom secundar prin întîrziere prelungită de refacere a camerei anterioare

Dispariția camerei anterioare sau atalamia după operația de cataractă poate fi precoce la 2–4 zile de la operație, sau tardivă la 3–4 săptămîni ; ochiul este de obicei liniștit, cu corneea transparentă, mai rar se constată un edem cornean. Segmentul anterior prezintă hiperemie și manifestări subiective acute cu durere, fotofobie, lăcrimare. Acestea apar într-un stadiu tardiv atunci cînd nerefacerea camerei anterioare persistă mai mult de 2–3 săptămîni. Hipertensiunea oculară apare după trei săptămîni. Guillaumat consideră un pericol minim pînă în a opta zi, hipertensiunea survenind în 50% din cazuri între a 10- și a 15 zi.

Cîmpul vizual poate să rămînă intact mult timp și acuitatea vizuală nu scade decît foarte tîrziu, cînd cifrele tensionale sînt mari. Biomicroscopic se observă modificări anatomice ale segmentului anterior deplasat înainte, uneori lipit de fața posterioară a corneei sau separat de ea printr-o lamă subțire de umoare apoasă. Se mai constată eventuale dehiscențe ale plăgii operatorii, incluzii de țesuturi în plagă, suturi perforante. Examenul gonioscopic arată goniosinechii mai frecvent dispuse de-a lungul liniei de incizie.

Cauzele care ar putea realiza această complicație sînt :

– un exces de filtrare determinat de dehiscența plăgii operatorii prin defect de incizie sau de sutură ;

– incluzii de țesuturi între buzele plăgii (vitros, iris, conjunctivă) ;

– suturi perforante, malpoziții ale buzelor plăgii ;

– un stop secretoriu al umoarei apoase legat de traumatismul operator ;

– un blocaj pupilar în cazurile în care pupila se dilată greu sau incomplet, marginea iriană aderînd la hialoidă ;

– o decolare de coroidă vizibilă la oftalmoscopie, care este cauza cea mai frecventă. Umoarea apoasă se evacuează pe cale posterioară în spațiul supracoroidian, ca în ciclodializă.

Incidența dezlipirii de coroidă variază de la un autor la altul : Jayle și colab. arată 12,8% ; Dollfus 10% ; Guillaumat 6% ; Arruga 1,4%, iar în observațiile noastre 2,9%. Proporția crește în extracțiile intracapsulare. Castren arată că de la 3% în extracțiile extracapsulare frecvența crește la 10% în cele intracapsulare. Evoluția atalamiei este variabilă : uneori camera anterioară poate rămîne dispărută 2–3 zile și se reface spontan, alteori persistă 1–2 săptămîni fără existența vreunei fistule sau decolări de coroidă.

Decolarea de coroidă influențează negativ raporturile anatomice ale segmentului anterior, dinamica scurgerii umoarei apoase și poate duce la o reacție inflamatorie uveală favorizînd apariția sinechiilor și a leziunilor trabeculare care vor duce în final la glaucom secundar.

Tratamentul profilactic al glaucomului secundar prin întîrziere în refacerea camerei anterioare trebuie început preoperator, continuat intraoperator și făcut obligatoriu post-operator pentru prevenirea complicațiilor.

Pentru prevenirea decolării de coroidă se recomandă hipotonizante osmotice preoperator (glicerină, manitol), iar intraoperator se recomandă

Scanned with OKEN Scanner

refacerea volumului globului ocular prin introducerea de aer sau ser în camera anterioară. Bula de aer nu trebuie să depășească în diametru 6 mm pentru a nu jena drenarea umoarei apoase la nivelul unghiului. Pentru prevenirea fistulelor post-operatorii se recomandă incizii regulate cu suturi netransfixiante și respectarea corespondenței celor două buze ale plăgii. Aplicarea a cinci fire de sutură și acoperirea conjunctivală sînt absolut necesare. Postoperator, în caz de nerefacere a camerei anterioare, în eventualitatea că aerul a blocat pupila sau este plasat retroirian, se va extrage și se va plasa corect. Se verifică prin instilarea de fluoresceină unele puncte de filtrare și în funcție de acestea se reface sutura. Se prelungește și durata pansamentului ocular.

Dacă pupila este rotundă, fără iridectomie se poate administra acetazolamidă, deoarece circulația între camere poate fi precară. Dacă este practicată o iridectomie bazală, acetazolamida nu are indicații deoarece reduce mai mult debitul secretor. Dacă atalamia persistă și apar fenomene inflamatorii se face puncție scleralș și refacerea camerei anterioare cu aer sau ser la limb sau prin ciclodializă anterioară la 4 mm de pintenul scleral. Dacă nu se intervine la timp, goniosinechiile progresează cu acolarea rădăcinii irisului la cornee obstruînd și iridectomia bazală. Se impune atunci o nouă iridectomie bazală sau o iridectomie totală cu o comunicare largă între camera posterioară și cea anterioară. Dacă hipertensiunea persistă, se practică o operație fistulizantă protejată. Alături de tratamentul chirurgical se adaugă tratamentul medical antiinflamator, midriatic și hipotonizant.

Glaucom secundar prin invazia epitelială a camerei anterioare

Prin invazie epitelială a camerei anterioare se înțelege pătrunderea accidentală traumatică sau operatorie în camera anterioară și dezvoltarea unui epiteliu de suprafață. Pătrunderea epiteliului se face la nivelul plăgii operatorii, atunci cînd închiderea nu este corectă, sau mai rar epiteliul este introdus direct cu instrumentele de incizie. Celule epiteliale pot fi de origine corneană dar de cele mai multe ori sînt de origine conjunctivală.

Este o afecțiune rară dar foarte gravă deoarece în majoritatea cazurilor duce la pierderea funcțională și chiar anatomică a globului ocular prin glaucom secundar.

M. Appelmans (1969) arată că două elemente contribuie la invadarea epitelială a camerei anterioare după intervenții pe glob ;

– dehiscența prelungită a plăgii operatorii, o sutură perforantă, o inclavare accidentală a irisului, un rest de capsulă cristaliniană sau de fibre vitreene ;

– potențialul mare de regenerare al epiteliului corneo-conjunctival.

Theobald și Hass arată o frecvență de 0,11% studiind 8 062 ochi operați de cataractă la care găsesc 9 epitelizări ale camerei anterioare. N. Zolog și Rugescu găsesc un procent de 0,5% la 1 400 cataracte operate, iar noi la 900 cataracte operate un procent de 0,22%.

Invazia epitelială poate îmbrăca două forme clinice :

– invazie epitelială simplă ;
– invazie epitelială chistică.

Invazia epitelială simplă constă în proliferarea epiteliului de la nivelul cicatricei corneo-sclerale. Biomicroscopic se vede o membrană fină, semitransparentă, care acoperă treptat fața posterioară a corneei. Această

Scanned with OKEN Scanner

membrană are în partea ei inferioară un fin lizereu cenușiu, dantelat, care coboară pe membrana lui Descemet. Corneea este edematiată, iar cîteva vase profunde o invadează radiar de la limb. În formele avansate, cînd fața posterioară a corneei este ocupată în întregime, membrana de neoformație ocupă unghiul irido-cornean și fața anterioară a irisului. Poate pătrunde prin orificiul de iridectotomie și în camera posterioară, cuprinzînd și fața posterioară a irisului.

Anatomopatologic membrana este formată din 1–2 straturi de celule epiteliale care tapetează în întregime unghiul camerular. Celulele de tip bazal sînt situate de partea corneană, iar cele de tip pavimentos spre camera anterioară. Endoteliul cornean lipsește complet la nivelul invaziei și reapare în porțiunile neinvadate. Atunci cînd epitelizarea cuprinde și fața anterioară a irisului, celulele tapetează stroma iriană fără ca aceasta să sufere aparent, angajîndu-se în același fel ca și la cornee. Colonizarea irisului se face mai repede decît a corneei datorită stratului vascular subiacent.

Epitelizarea chistică apare ca o masă translucidă sau cenușie, bine circumscrisă, localizată în mijlocul sau aproape de cicatricea corneeană. Poate interesa camera anterioară, irisul, camera posterioară și corneea.

Debutul invaziei epiteliale poate fi de la cîteva săptămîni, la cîteva luni, sau chiar ani de la operația de cataractă. Apare în special după intervenții care s-au însoțit de incidente intraoperatorii ca incizie imperfectă, pierderi de vitros, suturi incorecte sau cel mai frecvent sînt legate de existența unei fistule la nivelul plăgii operatorii. Materialul de sutură prin natura sa, sau prin plasarea incorectă, poate să ducă la formarea unei fistule pe traiectul unui fir.

Semnele clinice diferă în funcție de stadiul evolutiv ; de la simpla congestie pericheratică cu lăcrimare, fotofobie, dureri moderate, la scăderi mari ale vederii și dureri oculare violente determinate de glaucomul secundar.

Tensiunea oculară urcă la 30–35 mm Hg cu o rezistență crescută pînă la 19, C = 0,12–0,05 și raportul Po/C pînă la 580 în observațiile noastre.

Prognosticul este grav în formele simple și rezervat în cele chistice, deoarece acestea au o evoluție mai lentă neafectînd mai mulți ani funcțiile vizuale.

După Paufique și Hervouet singura terapie eficientă și rațională constă în măsurile de profilaxie care se impun în operația de cataractă ca : utilizarea unor instrumente perfecte, incizii drepte, neanfranctuoase, cu acoperire conjunctivală obligatorie. Se recomandă suturi perfecte cu catgut cromat sau nylon care sînt bine tolerate. Cînd se utilizează fire de mătase, acestea vor fi ridicate în a 15-a zi. Suturile nu trebuie să depășească în profunzime o treime din parenchimul cornean sau corneo-scleral, să fie puse față în față la aceeași profunzime în ambele buze ale plăgii, să nu fie prea strînse pentru a nu produce o strivire de țesuturi care facilitează dezvoltarea fistulelor.

Tratamentul constă în ablația chistului, dar extirparea epiteliului este urmată de recidive. Se recomandă radioterapie 2 500–3 000 r cu rezultate inconstante. Puncția chistului urmată de introducerea de substanțe caustice (alcool iodat 1%, fenol 1%, acid tricloracetic) riscă să producă leziuni intraoculare. Diatermocoagularea și electroliza nu au dat rezultate. François recomandă puncția chistului urmată de fotocoagulare.

Scanned with OKEN Scanner

Glaucom secundar unei hemoragii în camera anterioară și vitros

O hemoragie în camera anterioară sau vitros poate să provoace o hipertensiune oculară tranzitorie sau definitivă dacă se produce organizarea fibrinei la nivelul spațiilor trabeculare.

Hemoragia în camera anterioară poate provoca o pigmentare hematogenă a corneei în cîteva săptămîni.

Hemoragiile, deși sînt frecvent întîlnite, au totuși un prognostic bun prin terapeutica de care dispunem. Hemoragiile vitreene mari lasă deseori opacifieri care reduc mult acuitatea vizuală. B. Georgariou (1956) arată că în 70% din cazuri ele sînt de origine traumatică prin închiderea bruscă a pleoapelor, traumatisme accidentale post-operatorii, iar în 30% sînt spontane și survin între a patra și a șasea zi de la operație.

Frecvența acestei complicații variază :

— după procedeul operator, fiind mai numeroase după extracțiile intracapsulare decît după cele extracapsulare ;

— după sediul inciziei, fiind mai rare în inciziile corneene ;

— în raport cu tulburările de coagulare ale sîngelui. De aceea, ca măsură de prevenire, se impune cercetarea tulburărilor de coagulare, a timpului de protrombină și o medicație adecvată cu transfuzii de sînge proaspăt, plasmă, înlocuitori de factori VIII, IX și XI.

G. J. Bellows și R. T. Belonis (1974) recomandă, pentru prevenirea hemoragiilor, midriază cu punerea irisului în repaus. În caz de hemoragie, mioticele favorizează resorbția, suprafața irisului fiind mai mare.

Hemoragiile din vitros reacționează bine la perfuzii de manitol. Tratamentul general are însă o eficiență slabă din cauza metabolismului foarte lent al vitrosului. Cînd hemoragia nu se resoarbe se pot face :

— puncții transsclerale ale vitrosului ;

— puncții repetate ale camerei anterioare la 8—10 zile după hemoragie ;

— înlocuirea vitrosului cu o soluție cloruro-sodică izotonică sau alți substituenți ai vitrosului ca acid hialuronic. Dacă tensiunea se menține se face o operație fistulizantă protejată.

Glaucom secundar prin blocaj vitrean pupilar sau trabecular

Se utilizează termenul de blocaj pupilar atunci cînd trecerea umoarei apoase din camera posterioară în camera anterioară întîlnește o rezistență la nivelul pupilei. La un ochi normal există un mic blocaj fiziologic datorită căruia presiunea din spatele irisului este superioară celei din camera anterioară. Aceasta nu jenează trecerea umoarei apoase în camera anterioară.

Blocajul pupilar patologic are drept consecință o hipertensiune în camera posterioară prin acumulare de umoare apoasă cu împingerea irisului înainte, făcînd să dispară camera anterioară și lipind rădăcina irisului de trabecul.

Afecțiunea evoluează în două etape :

— o primă etapă cînd iridectomia nu lasă să treacă decît puțină umoare apoasă și cu timpul deloc. În această fază în mod reflex prin inhibarea temporară a secreției ciliare, presiunea oculară nu este modificată ;

— o a doua fază, în absența unui tratament corect, o constituie blocajul trabecular total, ceea ce va realiza o formă de glaucom secundar numită și glaucom obstructiv al afacului.

Circumstanțele de apariție ale blocajului pupilar sînt :

— după extracție totală corectă a cristalinului cataractat, dacă hialoida

Scanned with OKEN Scanner

este intactă şi herniază în cîmpul pupilar cu acumulare de umoare apoasă în spatele irisului (fig. 168) ;

— după extracţii extracapsulare cu evacuarea incompletă a maselor,

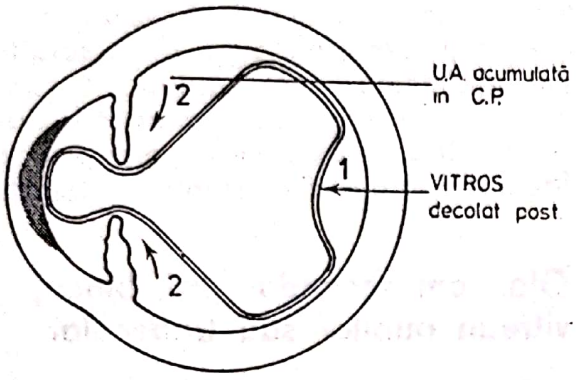

Fig. 168 — Constituirea blocajului pupilar prin hernie de vitros.

acestea putînd bloca pupila şi iridectomia ;

— după luxarea cristalinului in vitros sau camera anterioară ;

— după injectarea unei bule de aer prea voluminoasă cu diametrul mai mare de 7 mm ;

— după injecţia unei cantităţi mari de aer în camera anterioară cu un diametru mai mare de 7 mm, aerul lipeşte irisul de hialoidă şi aceasta aderă cu formare de sinechii.

Dintre factorii predispozanţi amintim :

— absenţa iridectomiei sau iridotomiei ;

— iridectomie care nu este bazală ;

— prezenţa chiagurilor sanguine generatoare de fibrină şi aderenţe fibrinoase ;

— prezenţa de fragmente capsulozonulare ;

— aderenţa de marginea iridectomiei a feţei interne a corneei ;

— inflamaţii post-operatorii.

Clinic afecţiunea evoluează în două faze. O primă fază cînd hipertensiunea oculară nu a apărut, se constată o întîrziere în refacerea camerei anterioare între a 7-a şi a 21-a zi. Ochiul este moale, prezintă decolare de coroidă, camera anterioară este plată şi vitrosul este deplasat înainte. O a doua fază, cînd apare hipertensiunea, încep dureri oculare şi cefalee, camera anterioară se menţine de profunzime inegală sau este inexistentă.

Examenul gonioscopic arată că iridectomia nu este bazală şi ea lasă o bandă tisulară iriană periferică ce aderă la faţa anterioară a vitrosului. Se văd marginile colobomului aderente la vitros. Dacă există o hernie a vitrosului se pot vedea pilierii colobomului irian şi hialoida prinsă în cicatricea de cheratotomie. Hialoida capătă un aspect albicios de la periferie pînă la aderenţe şi progresiv se acoperă de un fin exsudat. Camera anterioară este plată, iar unghiul este blocat. Se compară apariţia fluoresceinei în umoarea apoasă la cei doi ochi. În ochiul afac normal fluoresceina apare între marginea pupilară şi hialoidă şi are un aspect uniform. Dacă există un blocaj pupilar, fluoresceina nu pătrunde în camera anterioară. Este mai greu de interpretat atunci cînd există semne inflamatorii iriene căci atunci fluoresceina va difuza prin iris.

În cazul în care în momentul intervenţiei s-a produs o hernie de vitros va rezulta o reacţie inflamatorie. Postoperator ochiul va rămîne dureros, roşu şi adesea vitrosul va adera de faţa posterioară a corneei dînd naştere unei distrofii edematoase şi trabeculare. Vitrosul aderă la cornee şi tot ce rămîne din irisul superior în afara iridectomiei este blocat de acesta şi nu mai lasă nici un fragment de unghi liber. În observaţiile noastre tensiunea oculară a crescut repede la 60–70 mm Hg cu o rezistenţă la scurgere peste 8, C între 0,12–0,05, iar Po/C între 241 şi 700.

Scanned with OKEN Scanner

Timp de cîteva săptămîni camera anterioară rămîne profundă şi se constituie sinechii irido-hialoidiene.

Hialoida nu mai păstrează aspectul său transparent, se acoperă de o peliculă inflamatorie albicioasă care aderă de marginea pupilară.

Un alt mecanism de formare este prin condensarea şi retracţia întregului vitros cu retractarea hialoidei posterioare. Umoarea apoasă se acumulează în urma vitrosului şi vitrosul acţionează ca şi un cristalin intumescent.

Ca profilaxie se recomandă :

– utilizarea unei tehnici de cheratotomie şi a unui mod de sutură îngrijit care să diminueze riscul de atalamie post-operatorie ;

– se injectează aer în camera anterioară sau de preferat ser. Dacă se injectează aer, bula de aer să nu depăşească 7 mm diametru, iar iridectomia bazală trebuie să fie în contact cu umoarea apoasă sau cu ser şi nu cu aer ;

– practicarea a două iridectomii bazale şi acestea se recomandă să nu fie prea mici (Etienne) ;

– în cazul că se pierde vitros în cursul extracţiei cristalinului să nu ezităm să practicăm iridectomie, sfincterotomie inferioară, secţiunea bridelor vitreene intraocular, restabilirea volumului globului şi să închidem bine plaga operatorie. După 15 zile se poate urmări calitatea cicatricei prin gonioscopie. Se va urmări dacă mai este vitros în unghi, dacă irisul nu este pensat, unghiul este deschis, neohialoida normal constituită şi dacă menţine vitrosul în spatele irisului.

Ca tratament se recomandă utilizarea precoce a midriaticelor, perfuzii de manitol, glicerol per os. Dacă după cîteva zile nu se obţin rezultate se practică incizia scleralã în cadranul temporal inferior pentru evacuarea lichidului din decolarea de coroidă şi refacerea planurilor anatomice. Este cea mai bună metodă de profilaxie a glaucomului secundar la afac.

Sub corticoterapie şi antibiotice reacţia inflamatorie este diminuată şi bolnavul poate să vină prea tîrziu după 1–2 ani cu hipertonie ireversibilă. Dacă după 6 luni se menţine o colecţie de umoare apoasă posterior, aceasta antrenează ireversibil un eşec (Hamard). Puncţia se face în *pars plana* la 7 mm de limb şi se evacuează umoarea apoasă. Paufique arată că în cazul în care nu iese umoarea apoasă să se puncţioneze şi coroida pentru a se ajunge în plin vitros posterior unde este punga apoasă.

Glaucom secundar post-inflamator

O iridociclită post-operatorie poate să devină hipertensivă datorită leziunilor inflamatorii pe care le produce la nivelul căii de scurgere a umoarei apoase. Iridociclita determină formarea de goniosinechii cu distrugerea structurii trabeculare, acumularea de umoare apoasă în spatele irisului şi

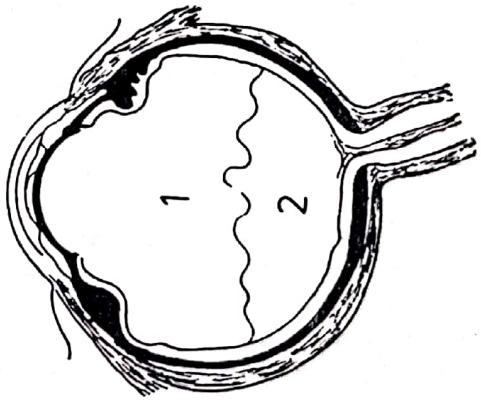

Fig. 169 – Glaucom secundar post-inflamator. 1 – vitros ; 2 – umoare apoasă retrovitreană.

glaucom secundar (fig. 169). Goniosinechiile se întind progresiv din aproape în aproape ducînd la instalarea unei hipertensiuni ireversibile.

Scanned with OKEN Scanner

Dacă aceste leziuni devin ireversibile, hipertensiunea persistă chiar după vindecarea iridociclitei cu constituirea glaucomului secundar post-inflamator.

O iridociclită poate fi consecința unei hernii sau inclavări a irisului în plagă sau a unor resturi capsulare și cristaliniene. Iridociclitele post-inflamatorii sînt mai frecvente după extracții extracapsulare decît intracapsulare. Astăzi frecvența lor a scăzut considerabil prin perfecționarea metodelor operatorii și a măsurilor de profilaxie preoperator. Prezența goniosinechiilor impune efectuarea a două iridectomii bazale de o parte și de alta a lor. Persistența tensiunii oculare crescute necesită o operație filtrantă protejată. Ciclodializa nu dă rezultate deoarece goniosinechiile sînt rezultatul inflamației. Prin ruperea aderențelor se intervine pe un țesut inflamat ceea ce agravează mai mult situația. În caz că nu se mai poate deschide camera anterioară se va recurge la angiodiatermie, singura operație posibilă.

Scanned with OKEN Scanner

XXXII

Hipertonii de origine toxică

Glaucom epidemic

Maynard (1909) a descris în India, la indigenii denutriți, o hipertensiune oculară prin intoxicații cu un alcaloid, Sanguinarin, conținut în uleiul de semințe de *Argemone mexicana* L., o formă vestigială de *Papaveracea*. Uleiul din sămînța de *Argemone* este conținut în uleiul de muștar utilizat în India la alimentație și ca revulsiv. Kirwan (1934, 1935) descrie creșterea tensiunii oculare sub forma unei adevărate epidemii care a cuprins mai mult de 1 200 cazuri. Sanyal (1950) crede că hipertensiunea oculară este dată de consumarea de ulei de Argemone deoarece amestecul accidental de Argemone și muștar produce glaucom. Uleiul din sămînța de Argemone este ieftin deoarece planta crește sălbatic și conține mai mult ulei decît muștarul.

Afecțiunea începe cu diaree, febră și evoluează cu anemie, edeme și o dilatare generală a capilarelor cu telangiectazii. Interesează adulții tineri între 20 și 25 de ani. Tensiunea oculară crește bilateral peste 70 mm Hg cu edem cornean și diminuarea vederii. Camera anterioară este de profunzime normală, iar unghiul camerular este deschis. Vederea scade treptat pînă la cecitate cu modificări caracteristice de cîmp vizual și fund de ochi. Kirwan a pus în evidență în umoarea apoasă o substanță de tip histaminic și un prag crescut de albumine. Rareori glaucomul evoluează fără creșterea presiunii oculare (Sanyal, 1951).

Patogenie

Mecanismul creșterii tensiunii oculare a fost cercetat de Hakim (1954) care a izolat sanguinarina, un alcaloid ce provine din uleiul de *Argemone mexicana* L. Cu această substanță el a obținut creșteri ale tensiunii oculare la maimuță, șoarece, cobai și iepure. La maimuță se produce glaucom asemănător cu al omului după administrarea de ulei de Argemone. Leach (1955) arată că în afară de reacția histaminică cu vasodilatație și edem se produce o proliferare a endoteliului de la nivelul micilor vase și trabeculului cu degenerarea vaselor și edem irian.

Tratamentul

Este medical prin dezintoxicare. Ca adjuvante se administrează calciu, vitamina C. Local se instilează miotice care însă scad puțin tensiunea oculară. Dacă tensiunea oculară nu cedează se fac intervenții decompresive.

Alte forme de glaucom toxic

Alimentația prelungită cu portocale și citronadă produce modificări histologice la nivelul trabeculului cu creșterea tensiunii oculare (Lloyd, 1955). Nu s-a efectuat însă o verificare pe animale (Leydhecker, 1973).

Scanned with OKEN Scanner

XXXIII

Glaucoame secundare prin tumori intraoculare

Mecanismul de producere al hipertensiunii în tumorile intraoculare este multiplu. Tumorile intraoculare determină creşterea tensiunii atunci cînd comprimă emonctoriile. În unele observaţii cu localizări posterioare căile de scurgere sînt obstruate prin celule tumorale. Se produc şi fenomene toxice prin necroza tumorală care determină reacţii inflamatorii uveale şi trabeculare. Obstrucţia poate fi şi prin macrofage încărcate cu pigment. Toţi aceşti factori se intrică, antrenînd creşterea tensiunii oculare. Se admite că glaucomul apare cu atît mai precoce cu cît tumoarea intraoculară este situată mai anterior şi este mai difuză.

Gravitatea afecţiunii iniţiale domină tabloul clinic şi hipertensiunea nu constituie decît o complicaţie secundară.

Frecvenţa

Tumorile uveale melanice se complică cu glaucom secundar într-un procent de 30% din cazuri. Dunnington (1938) arată o frecvenţă medie de 27%. Frecvenţa mai mare de 30% este pentru melanosarcoamele coroidei faţă de 12,5% pentru cele ale irisului : Martin-Jones (1946) arată o frecvenţă medie de 43%, iar Jensen (1963) de 31%.

Yanoff (1970) arată că glaucomul secundar apare cu o frecvenţă de 41% pentru localizările anterioare şi 14% pentru cele posterioare. Dar nu numai localizarea tumorii contribuie la creşterea tensiunii oculare. Cu cît tumoarea este mai mare, cu atît tensiunea apare mai precoce. Yanoff, pe 19 ochi enucleaţi pentru melanom malign şi hipertonie şi 77 ochi pentru melanom malign fără hipertonie, ajunge la concluzia că tensiunea oculară creşte în 31% din cazuri în tumorile voluminoase care reduc spaţiul intraocular faţă de numai 15% pentru tumorile mici nevoluminoase. Analizînd decolarea de retină tumorală din 12 ochi cu decolare de retină, 10 au făcut glaucom.

Patogenie

Rolul cel mai important în producerea glacomului îl are creşterea tumorii cu reducerea spaţiului intraocular. Parson (1908) atribuia creşterea tensiunii prin comprimarea de către tumori a venelor vorticoase, deoarece experimental ligatura venelor vorticoase la animale producea glaucom. Sattler (1926) a demonstrat prezenţa de celule neoplazice pe suprafaţa irisului şi în unghiul camerular. Rones şi Zimmermann (1957) au putut să facă examenul a 60 globi cu melanom malign al irisului şi glaucom. Hipertensiunea a fost consecinţa obstrucţiei căilor de scurgere prin celule tumorale. Yanoff (1970) arată că există un obstacol trabecular atît prin acţiunea

Scanned with OKEN Scanner

toxică cu formarea de goniosinechii cît şi obstrucţia cu celule tumorale a unghiului camerular. Hipertensiunea oculară poate să fie şi prin blocaj pretrabecular atunci cînd volumul tumorii este mare şi împinge cristalinul înainte.

Prezenţa unor infiltraţii limfoplasmocitare difuze la nivelul coroidei, corpului ciliar şi irisului, dispuse în jurul vaselor, arată în unele observaţii o reacţie inflamatorie la toxinele tumorale şi celulele tisulare distruse (fig. 170, 171).

Se văd celule necrotice uveale care determină reacţii iriene limfo-plasmocitare cu goniosinechii. Aceasta se produce atît la pigment melanic distrus cît şi la toxine (fig. 172, 173).

Obstrucţia poate fi şi prin macrofage încărcate cu pigment asemănător fenomenelor întîlnite în glaucoamele facolitice sau în glaucomul hemolitic. De aceea el a fost numit şi glaucom melanocitic (Bessière, 1975).

În caz de dezlipire de retină apar şi reacţii inflamatorii la nivelul irisului şi al unghiului, cu rubeoză şi goniosinechii. În unele observaţii se pot asocia şi sinechii posterioare cu iris în tomată ca urmare a unor reacţii ciclitice.

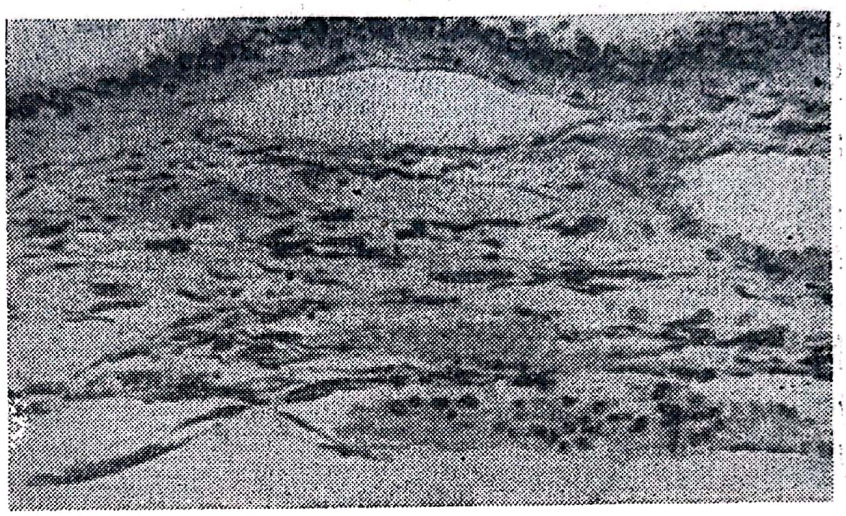

Fig. 170 — Dilatare vasculară şi edem interstiţial cu reacţie inflamatorie uveală în melanomul malign coroidian (observaţie personală).

Fig. 171 — Infiltrat inflamator cronic perifascicular. Embolie neoplazică intravasculară (observaţie personală).

Scanned with OKEN Scanner

Sarcoamele coroidei

Sarcoamele coroidei se complică frecvent cu hipertonii, chiar dacă nu sînt voluminoase, atunci cînd sînt situate anterior şi au un caracter infiltrativ. Diseminarea precoce a celulelor tumorale se vede în criptele irisului şi interstiţiile ligamentului pectineu ducînd la ocluzia canalului Schlemm. Celulele migratorii proemină pe suprafaţa irisului şi în unghi. Ele pot fi recunoscute la biomicroscop sub formă de precipitate brune pe faţa posterioară a corneei sau mai tîrziu sub formă de neoformaţii de aceeaşi culoare ca şi tumoarea din care provin la nivelul unghiului. Weekers (1958) insistă asupra relaţiilor care există între glaucom şi melanomul malign difuz al irisului. Tabloul clinic este acela al unei hiperpigmentări căpătate a irisului complicată cu hipertensiune. Heterocromia se instalează lent. Gonioscopia arată un unghi irido-cornean foarte pigmentat. În toate cazurile de glaucom unilateral asociat cu hiperpigmentare iriană căpătată trebuie suspectat un melanom difuz al irisului. Weekers recomandă intervenţia antiglaucomatoasă cu biopsie iriană. Sarcomul plat inelar este adesea însoţit de hipertensiune. El este mult timp cu o evoluţie liniştită şi se



Fig. 172 — Edem interstiţial şi reacţie inflamatorie uveală în melanomul malign coroidian (observaţie personală).

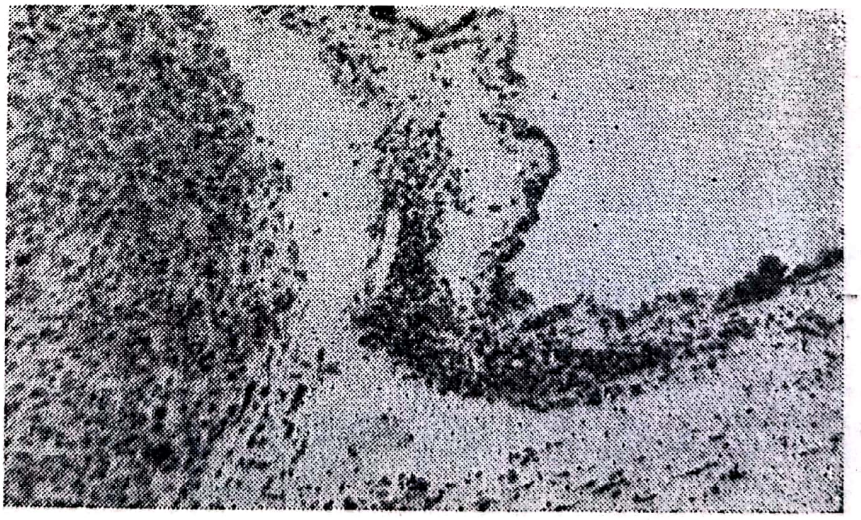

Fig. 173 — Tumoare melanică cu situaţie retrociliară. Reacţie inflamatorie cronică cu aspect nodular (observaţie personală).

Scanned with OKEN Scanner

exteriorizează cu ocazia unei crize hipertensive atunci cînd unghiul și rădăcina irisului sînt total invadate.

Tumorile ce interesează epiteliul ciliar pot da ascensiuni tensionale prin infiltrarea rădăcinii irisului și prin diseminare precoce a celulelor tumorale în umoarea apoasă.

Orice ochi ce evoluează cu glaucom unilateral și opacifieri ale mediilor oculare trebuie examinat sistematic prin ecografie, scintigrafie, transiluminare și suspectată o tumoare intraoculară.

Retinoblastomul

La copil, retinoblastomul poate evolua sub forma unui glaucom congenital cu fotofobie, lăcrimare, tulburări corneene și chiar megalocornee. El poate închide unghiul, mecanic, antrenînd hipertonie în stadiul II de evoluție. Într-un stadiu avansat el disemnează celulele tumorale care blochează unghiul camerular. Dacă se complică cu iridociclită, exsudatele inflamatorii duc la blocarea unghiului.

Tumorile nemelanice ale irisului și corpului ciliar

Tumorile nemelanice ale irisului și corpului ciliar pot produce hipertonii prin creșterea lor. Amintim astfel chisturi congenitale sau căpătate, maladia Besnier-Böeck-Schaumann. De asemenea xanto-granulomul juvenil poate evolua sub forma unui glaucom congenital tardiv fără megalocornee, cu edem cornean și cute ale descemetului. Pot apare hemoragii în camera anterioară și noduli galbeni irieni. Se va face întotdeauna o biopsie cutanată fără a mai fi necesară biopsia iriană. Radioterapia face să dispară în acest caz nodulii irieni.

Scanned with OKEN Scanner

XXXIV

Glaucom secundar prin hemopatii

Glaucoamele secundare prin hemopatii recunosc trei mecanisme de producere :

— o hemoragie produsă în hemoglobinopatii, anemii şi diateze hemoragice ;

— infiltraţie leucemică la nivelul unghiului cu creşterea rezistenţei la scurgere în leucemii ;

— tulburare cantitativă şi calitativă a proteinelor sanguine şi umoarei apoase în disproteinemii cu creşterea rezistenţei.

Hemoglobinopatii

Sînt afecţiuni ereditare în care tulburarea de bază este situată la nivelul sintezei hemoglobinei, consecinţă a unei anomalii genetice în formarea globinei şi care clinic se poate manifesta ca anemie hemolitică şi mai rar ca cianoză şi poliglobulie. Hemoglobinopatiile calitative şi cantitative ca boli genetice sînt incurabile şi nu beneficiază decît de un tratament simptomatic. Au fost semnalate cazuri de glaucom secundar în hemoglobinoza S, cu hemoragii ale vitrosului sau hemoragii retiniene şi retinopatie proliferantă, de către Lieb şi colab. (1959) şi Boniuk şi colab. (1964). Se recomandă administrarea de acid folic şi chelatori al fierului (desferal, EDTA), pentru întîrzierea apariţiei hemosiderozei.

Anemiile

Se însoţesc de glaucom atunci cînd se produc hemoragii mari la nivelul retinei şi vitrosului. Pierderi mari din masa sanguină, peste 30%, determină o hipoxie tisulară cu eliberare de substanţe vasoactive şi metaboliţi acizi cu tulburări de permeabilitate capilară şi hemoragii.

De menţionat şi leziunile de endotelită inflamatorie prin depunere de substanţe complexe imune (hemoragii recidivante în vitros) la care se adaugă activarea coagulării cu depuneri de fibrină pe pereţii vaselor ce determină rupturi ale hematiilor. Acestea iau forme variate, îşi modifică raportul volum/suprafaţă prin scăderea suprafeţei, pierd elasticitatea şi se hemolizează. Sînt cunoscute cazuri de glaucom secundar prin hemoragii recidivante în vitros. Kulczycka (1961) a descris în cursul unei anemii aplastice cu anemie şi sindrom hemoragic o tromboză de sinus cavernos cu exoftalmie bilaterală şi glaucom acut bilateral.

Purpura senilă

Purpura senilă are la bază un deficit de ciment care uneşte celulele endoteliale capilare. Poate apare sub forma unei hemoragii masive intravitreene după operaţia de cataractă cu glaucom secundar aşa cum am observat şi noi într-un caz.

Scanned with OKEN Scanner

Leucemii

În leucemiile acute sindromul hemoragic apare în 70% din cazuri cu hemoragii meningo-cerebrale și oculare care pot constitui și manifestări de debut ale afecțiunii. Sindroamele hemoragice se produc prin trombocitopenie determinate de coagularea intravasculară printr-un factor tromboplastinic eliberat de leucoblaștii maligni. Glaucomul secundar poate apare prin hemoragii retiniene și infiltrații leucemice ale limbului sclerocornean cu aspect proeminent și violaceu ca urmare a turgescenței venelor episclerale. Pot să apară și pseudoiridociclite leucemice.

Reticuloze

Cooke (1954) menționează hipertensiunea oculară ca prim semn al unui limfosarcom intraocular. Boala Hodgkin, afecțiune malignă a sistemului limfohistiocitar, se caracterizează prin proliferare celulară malignă cu prezența de celule Sternberg-Reed și reacție inflamatorie granulomatoasă. În funcție de infiltrațiile tumorale se produc creșteri ale tensiunii oculare. Beltz și colab. (1954) semnalează glaucom acut în maladia Hodgkin.

Hemofilia

Are la bază un defect de coagulare plasmatică cu lipsa unei globuline antihemofilice și se caracterizează printr-o simptomatologie clinică asemănătoare. Glaucomul secundar este produs prin hemoragii intraoculare și apare uneori la traumatisme minime.

Disproteinemii

Macroglobulinemia Waldenström se caracterizează printr-o hiperplazie difuză a sistemului limfoplasmocitar cu formare de imunoglobuline M în exces care pot reprezenta pînă la 70% din proteinele totale și inhibarea sintezei celorlalte imunoglobuline. La fundul de ochi apar vene dilatate, hemoragii, mai rar exsudate. Se menționează tromboza de venă centrală prin hipervîscozitatea serului, datorită cantității crescute de macroglobuline precum și de volumul mare al moleculei de imunoglobulină M. Depunerea imunoglobulinei M în pereții capilarelor produce o creștere a permeabilității acestora cu producerea de hemoragii. Cagianut (1958) a semnalat glaucom secundar prin exsudat proteic camerular la un bărbat de 46 ani. Mc Lenachan și colab. (1965) menționează o hipertonie prin hipervîscozitatea umoarei apoase cu creșterea rezistenței.

Mielomul multiplu

Mielomul multiplu sau boala Kahler poate determina glaucom prin hemoragii intraoculare (Donnely, 1959).

Scanned with OKEN Scanner

XXXV

Glaucoame posttraumatice

Glaucoamele posttraumatice sînt hipertonii oculare secundare, ce survin după un traumatism accidental deschis sau închis cu interesarea ochiului şi a anexelor sale sau acţionînd de la distanţă. Studiul lor capătă o importanţă deosebită deoarece :

– ele sînt frecvent întîlnite datorită creşterii ca număr a traumatismelor oculare ;

– există un polimorfism apreciabil al simptoamelor clinice în funcţie de traumatism, fapt care impune o supraveghere continuă a bolnavilor ;

– există dificultăţi terapeutice care necesită uneori intervenţii chirurgicale complexe ;

– ridică probleme medico-legale.

Ele pot fi sistematizate în :

– glaucoame prin plăgi perforante ale globului ;

– glaucoame prin contuzii.

Glaucoame prin plăgi perforante ale globului

Plăgile perforante sînt generatoare de hipertonii oculare în 8% din cazuri după Cornand (1971). Ele sînt provocate de agenţi diferiţi : corpi ascuţiţi (ace, foarfece), proiectile (arme de foc, jocuri cu explozibile), accidente de circulaţie (parbriz).

Aceste hipertonii pot surveni după orice plagă penetrantă a globului ocular, cu sau fără reţenţie de corp străin. Plăgile perforante ale segmentului anterior sînt însă acelea care expun ochiul la glaucom secundar. Penetrarea unui corp străin intraocular constituie un factor suplimentar de gravitate. Creşterea tensiunii oculare poate apare precoce sau tardiv.

Hipertoniile precoce au o evoluţie acută sau subacută şi cedează în general după îndepărtarea cauzei care le-a produs. Aceste cauze pot fi :

– fenomene infecţioase cu iridociclită post-traumatică ;

– cauze cristaliniene atunci cînd s-a produs ruperea cristaloidei anterioare cu cataractă traumatică.

Ca simptome, cîteva zile după accident bolnavul prezintă aspectul unei hipertensiuni acute cu reacţie inflamatorie, congestie pericheratică, edem cornean, camera anterioară invadată prin mase cristaliniene care acţionează fie prin blocaj pupilar, fie printr-o acţiune toxică ca în glaucomul facolitic. Creşterea tensiunii oculare este proporţională cu :

– forma unghiului camerular înainte de perforare ;

– gradul de reacţie inflamatorie după traumatism ;

– durata atalamiei ;

– întinderea şi poziţia sinechiilor.

Diagnosticul precoce întîmpină dificultăţi prin deformări cicatriceale ale corneei, care pot influenţa măsurătorile tonometrice, precum şi prin tulburări secretorii ale corpului ciliar cu

Scanned with OKEN Scanner

diminuarea debitului. Hipertensiunea oculară se produce fie prin blocaj pupilar, în special atunci cînd și cristalinul a fost lezat, fie prin blocaj trabecular prin sinechii anterioare periferice atunci cînd camera anterioară a fost mai mult timp absentă.

Hipertonii tardive apar după o perioadă de la cîteva luni, la cîțiva ani după traumatism. Clinic, glaucomul secundar evoluează în funcție de leziunile anatomice secundare plăgilor perforante sau a prezenței corpilor străini intraoculari.

Leziunile anatomice ale segmentului anterior determină un obstacol în scurgerea umoarei apoase prin :

– sinechii irido-cristaliniene sau vitreene ;

– secluzie și ocluzie pupilară ;

– inclavare sau alipirea irisului în plagă ;

– leucom aderent ;

– prolaps vitrean în plagă ;

– proliferări epiteliale cu epitelizarea camerei anterioare sau prezența de chisturi intracameriene ;

– goniosinechii care duc la sutură Knies.

Glaucomul secundar ca urmare a acestor leziuni grave ale segmentului anterior, are o evoluție rapidă și duce la excavație și decolorare papilară mai mult sau mai puțin rapid.

Corpii străini intraoculari, provoacă în timp glaucom secundar. De aceea în prezența unei hipertensiuni oculare unilaterale trebuie cercetată sistematic prezența unui corp străin intraocular rămas necunoscut. Corpii străini acționează :

– fie prin simpla prezență a lor. Din acest punct de vedere corpii străini nemetalici proveniți din explozii sînt mai periculoși. Situația lor în vecinătatea unghiului determină goniosinechi și fenomene inflamatorii, fapt care impune întotdeauna extragerea lor ;

– fie prin natura lor chimică determinînd prin descompunere glaucom calcozic (depuneri de cupru) sau siderotic.

Woillez și colab. (1961) arată apariția glaucomului secundar după sideroza globului în 35% din cazuri. Timpul de apariție este variabil, de la 1 la 20 ani. La gonioscopie se văd depozite galbene la nivelul unghiului sau ale proceselor ciliare. Electroretinograma confirmă diagnosticul. Evoluția este gravă, globul ocular ajungînd la glaucom absolut sau atrofie.

Ca evoluție, închiderea unghiului camerular este lentă și instalarea tensiunii insidioasă. Alterarea funcțională a emonctoriilor nu este decelată decît mult mai tîrziu, uneori în stadiul aproape de glaucom absolut. Se va controla totdeauna prezența unui corp străin în camera anterioară. Bucăți de sticlă prin spargere de parbriz pot trece neobservate, căci indicele lor de refracție este asemănător cu acela al structurilor oculare și transparența lor le face puțin vizibile.

Prognosticul rămîne grav și tensiunea oculară este greu de controlat. Cele mai multe glaucoame secundare duc la cecitate și enucleație.

Tratamentul profilactic are aici o importanță capitală. Sutura și refacerea globului trebuie făcute minuțios, în echipă operatorie și pe cît posibil sub microscop. În funcție de finețea suturilor corneene se vor evita fistulele ulterioare și atalamii generatoare de sinechii inelare. Cercetarea minuțioasă și perfectă a camerei anterioare, reperajul și extragerea precoce a corpului străin sînt cea mai bună garanție împotriva glaucomului secundar precoce sau tardiv. Se va face :

– etanșeitatea cît mai perfectă a plăgii cu fire neperforante, cea mai sigură fiind efectuarea și a unei acoperiri conjunctivale ;

– eliberarea irisului de orice aderență anterioară a corneei pentru a

Scanned with OKEN Scanner

preveni sinechiile anterioare care duc în timp şi la sinechii trabeculare ;

– dacă cristaloida este ruptă se face extracţia maselor cristaliniene printr-o incizie limbică independentă sau prin plaga corneană ;

– utilizarea unui material chirurgical de cea mai mare finețe ;

– sutura corneei să fie precedată de o iridectomie bazală sau totală ;

– prezența unui corp străin în camera anterioară impune extragerea sa înainte de a provoca goniosinechii. Odată instalată hipertensiunea, extragerea sa nu mai poate influența oftalmotonusul ;

– refacerea camerei anterioare cu aer sau ser. În cazul aerului, el trebuie să fie departe de unghiul camerular.

Tratamentul medical este cu atropină, dionină, adrenalină, ca în glaucoamele secundare post-inflamatorii. Tratamentul chirurgical rămîne dificil ; ochiul fiind în general afac, alegerea operației este limitată. Ciclodializa dă rezultate tranzitorii. Intervențiile fistulizante sînt dezastruoase din cauza globilor dezorganizați. Atunci cînd nu ne putem adresa cauzei glaucomului recurgem la ciclodiatermie.

Glaucomul post-contuzional

Hipertoniile post-traumatice pot fi cu sau fără leziuni obiective aparente ale globului ocular.

Hipertonii post-traumatice fără leziuni obiective aparente ale globului ocular se observă în contuzii directe ale globului.

Forme simptomatice :

– forma acută este asemănătoare atacului acut de glaucom cu scăderea vederii, dureri orbito-oculare, edem cornean, midriază şi creşterea tensiunii la 50–60 mmHg ;

– forma subacută cu o hipertonie mai discretă, Tyndall hematic, mobilizări pigmentare în umoarea apoasă cu ascensiuni sau scăderi ulterioare ale tensiunii ;

– forma cronică cu o creştere de tensiune lentă şi progresivă dar cu evoluția glaucomului, ca şi în cel cu unghi deschis, pînă în stadiul de glaucom absolut, cu singura diferență că rămîne unilateral.

Ca patogenie, în hipertensiunile precoce, creşterea bruscă a oftalmotonusului este datorită unei creşteri a conținutului globului ocular. Se produce un edem acut al corpului ciliar şi vitrosului, supraîncărcarea rapidă a rețelei vasculare uveale prin vasodilatație şi stază ce determină un blocaj al unghiului camerular. Fiecare din aceste mecanisme poate fi cauza directă sau o verigă intermediară. Acest dezechilibru afectează în special ochii predispuşi, hipermetropi, cu unghi irido-cornean mai strîmt. Atunci cînd hipertensiunea apare mai tîrziu, ea este determinată de goniosinechii mai mult sau mai puțin întinse.

Ca tratament se recomandă injecții retrobulbare cu xilină sau alcool 70°, medicație osmotică, inhibitori ai anhidrazei carbonice. Local se recomandă midriatice pentru evitarea goniosinechiilor. Mioticele nu sînt indicate fiind congestive.

Hipertonii post-traumatice cu leziuni obiective sînt cele mai importante şi cele mai frecvent întîlnite. Ele recunosc trei mari cauze :

– recesiunea unghiului camerular ;

– hemoragii intraoculare ;

– cauze cristaliniene.

Recesiunea unghiului camerular

O lovitură puternică deprimă corneea. Presiunea umoarei apoase creşte, aplică irisul pe cristalin şi împiedică astfel ieşirea umoarei apoase prin pupilă. Reducerea volumului camerei anterioare prin înfundarea corneei împinge cristalinul înapoi iar vitrosul este deplasat pe margine spre

Scanned with OKEN Scanner

rădăcina irisului. Prin revenire cristalinul este deplasat brusc înainte, fibrele zonulare se rup și cristalinul se poate subluxa, iar la nivelul unghiului se produc rupturi. Atunci cînd bolnavii erau examinați numai biomicroscopic, se descria iridodializa ca semn principal în contuziile polului anterior. Astăzi se recomandă ca în toate cazurile să se practice o gonioscopie atentă pentru individualizarea leziunilor din unghi. Manifestările clinice ale recesiunii unghiului camerular pot fi discrete sau evidente. Compararea sistematică, cadran cu cadran, cu unghiul irido-cornean al ochiului congener, dă o semnificație a simptomelor discrete, care la o simplă examinare a ochiului traumatizat ar rămîne necunoscute sau fără o interpretare.

O recesiune discretă a rădăcinii irisului se traduce în primul rînd printr-o elongație apoi printr-o ruptură a trabeculului. Gonioscopic se pot întîlni :

— rupturi ale trabeculului cu prezența unor fisuri în partea mijlocie și mici hemoragii ;

— rupturi ale inserției mușchiului ciliar la nivelul pintenului scleral cu un unghi camerular mai profund la acest nivel ;

— rupturi ale corpului ciliar la început mascate de edem și urmate apoi de atrofie ciliară ;

— dezinserția rădăcinii irisului ce descoperă unul sau mai multe procese ciliare și eventual ecuatorul cristalinian. Ea poate permite ieșirea de vitros în camera anterioară.

Se produc modificări, precoce sau tardive, de tonus ocular. După contuzie se poate produce o hipotensiune :

— fie printr-o ruptură a trabeculului care să facă să comunice camera anterioară direct cu canalul Schlemm ;

— fie prin o diminuare a debitului ;

— fie prin efectul unei ciclodialize cu apariția unei zone de clivaj între sclerotică și corpul ciliar și resorbția umoarei apoase în rețeaua coroidiană.

Hipotensiunea cedează în 2—3 săptămîni. Ea poate trece în hipertensiune și în acest caz, hipertensiunea se explică printr-un edem trabecular. Această ipoteză pare a-și găsi confirmarea prin efectul favorabil al corticoterapiei.

Hipertensiunea tardivă este cu atît mai frecventă cu cît unghiul a fost mai grav și pe o suprafață mai întinsă lezat.

Tratamentul se face cu inhibitori ai anhidrazei carbonice. Mioticele sînt ineficace, iar aminele simpatomimetice scad debitul și nu acționează asupra filtrării. Aproape în toate cazurile se ajunge la intervenția fistulizantă protejată. Prezența de vitros în camera anterioară compromite fistula.

Un glaucom apărut după un traumatism poate constitui și o simplă coincidență. Armaly (1966) la bolnavii cu rupturi trabeculare, prin instilații de dexametazon, obține o creștere a tensiunii oculare la ambii ochi și exclude astfel în aceste cazuri hipertensiunea post-traumatică.

Hemoragii intraoculare

Traumatismele oculare se pot însoți de hemoragii în camera anterioară atunci cînd leziunile sînt în segmentul anterior și hemoragii în vitros atunci cînd interesează segmentul posterior. Dacă sînt minime, ele nu antrenează fenomene hipertonice, dar dacă sînt importante determină adevărate inundații ale cavităților oculare. Hipertensiunea poate fi primitivă atunci cînd hemoragia este importantă cu creșterea bruscă a oftalmotonusului, așa cum se obține experimental prin injectarea în camera anterioară, a unei cantități mici de ser fiziologic. Această dereglare este pasageră deoarece umoarea apoasă se scurge în afara globului într-o unitate de timp cînd

Scanned with OKEN Scanner

căile sînt permeabile. După Weekers resorbția hiphemei se face prin două mecanisme : în parte prin scurgerea prin emonctoriile irido-corneene, dacă debitul umoarei apoase este suficient, în partea prin fagocitoză. În ochii traumatizați grav, debitul umoarei apoase este mult redus și hiphema poate persista mult timp, căci resorbția sa depinde de activitatea fagocitară. Astăzi se admite că transportul se face activ traversînd celula ca și picăturile de umoare apoasă, iar contuzia ar produce o dereglare a acestui transport activ prin pinocitoză.

Hipertonia poate apare sau reapare secundar. În acest caz fiecare nouă hemoragie poate declanșa o nouă criză hipertensivă.

Dacă hemoragia este în vitros, diafragmul irido-cristalinian este împins înainte, el reduce camera anterioară și blochează unghiul camerular. Dacă resorbția sa durează mai mult apar goniosinechii.

În cazurile mai grave hiphema persistă mai multe zile și chiar săptămîni. Se produce o reducere concomitentă a debitului secretor. Prezența de hematii în porii trabeculului alterează permeabilitatea lor și reduce facilitatea. Creșterea tensiunii oculare se produce mai tîrziu, atunci cînd se restabilește debitul secretor normal al umoarei apoase. Anatomo-patologic se constată granule de pigment în ochiurile trabeculului. Hemosideroza trabeculului scleral crește rezistența la scurgere.

Infiltrația hematică a corneei este o complicație gravă care poate apare după un traumatism puternic cu lezarea endoteliului corneean. În cursul unei hipheme, sau chiar după resorbția ei, apare edem cornean, presiunea oculară crește brusc și hiphema reapare. Biomicroscopic se constată o infiltrație în straturile profunde ale corneei. Aceasta se întinde atît în suprafață cît și în profunzime și persistă ani de zile. Dacă resorbția se face lent, ea se face din periferie spre centru. Restabilirea unei transparențe parțiale a corneei arată în majoritatea cazurilor leziuni importante ale segmentului anterior al ochiului.

Prognosticul este diferit în funcție de gravitatea leziunilor, de durata și persistența hemoragiei. Mai tîrziu oftalmotonusul depinde de leziunile create de traumatism la nivelul căilor de scurgere. Guillaumat (1970) arată că după resorbția hemoragiei în 38% se văd leziuni ale unghiului. Tonografia permite stabilirea prognosticului care depinde de asemenea și de leziunile polului posterior.

Tratamentul diferă în funcție de gradul leziunilor și este greu de sistematizat. Se face un tratament angioprotector, cu rutosid, vitamina C ; hemostatice, vitamina K, dicynone, calciu intravenos, perfuzii cu manitol. Local se instilează atropină. Puncția și spălarea camerei anterioare constituie un traumatism în plus. De asemenea, spălarea camerei anterioare cu o soluție de urochinază 5 000 u în 2 cm^3 ser fiziologic trebuie practicată cu prudență.

Hipertonii de cauză cristaliniană

Leziunile cristaliniene constituie o cauză importantă de hipertonie posttraumatică după contuzia globului ocular. Ele survin după contuzii grave, directe ale globului. Două mecanisme pot fi incriminate :

— modificări de poziție ale cristalinului (glaucomul facotopic) ;

— modificări de volum ale cristalinului (glaucomul facomorfic).

În subluxarea și luxarea traumatică a cristalinului, hipertensiunea este insidioasă și lent progresivă. Ea apare după mai multe luni de la traumatism de obicei atunci cînd bolnavul nu mai

Scanned with OKEN Scanner

este sub control medical. De aceea hipertensiunea tardivă prin subluxare de cristalin rămîne mult timp necunoscută. Ea nu este decelată decît atunci cînd scade vederea prin deficite campimetrice. Această latenţă poate ridica probleme medico-legale. Subluxarea de cristalin provoacă un stadiu iritativ la nivelul unghiului camerular cu creşterea tensiunii. Tonografia arată o creştere a rezistenţei. Extracţia precoce a crsitalinului subluxat previne apariţia glaucomului, dar la persoane tinere, transparenţa cristalinului este mult timp compatibilă cu o acuitate vizuală bună, fapt care face să fim reţinuţi de la intervenţie. Extracţia tardivă a cristalinului subluxat nu remediază glaucomul. Rezultatele intervenţiilor fistulizante sînt nesigure atunci cînd există vitros în camera anterioară.

Luxaţiile de cristalin în vitros ca şi subluxaţiile pot constitui o cauză de glaucom secundar cu apariţie lentă şi tardivă, fapt care impune uneori o intervenţie precoce. Dar aşteptarea constituie cea mai bună atitudine terapeutică. Uneori luxarea posterioară poate antrena o hipertonie prin blocajul pupilei cu vitros. Camera anterioară este plată, unghiul blocat, tensiunea crescută. Extracţia cristalinului luxat posterior ridică întotdeauna probleme speciale.

Modificările de volum ale cristalinului sînt produse în cataractele contuzive unde hidratarea cristalinului se produce prin rupturi minime ale capsulei. Cristalinul devine intumescent, împinge înainte membrana iriană şi blochează unghiul cu producerea unei hipertonii acute sau subacute. Tratamentul este chirurgical înainte de a se produce închiderea definitivă a unghiului. La copil o largă discizie a capsulei anterioare este suficientă pentru resorbţia maselor. Uneori este necesară o puncţie secundară a camerei anterioare. La adult, nucleul cristalinian este neresorbabil şi trebuie extras.

Probleme medico-legale

O ultimă dificultate pe care o ridică hipertoniile post-traumatice este incidenţa medico-legală a glaucoamelor secundare.

Problema este uşor de rezolvat în hipertoniile acute sau cu apariţia precoce care urmează în legătură directă cu traumatismul. Mai dificil este atunci cînd hipertensiunea apare tardiv. Unilateralitatea constituie în aceste cazuri unul din criteriile de apreciere. De asemenea se va ţine seama de timpul scurs de la traumatism pînă la apariţia glaucomului, precum şi de întinderea leziunilor. Un glaucom primitiv este totdeauna bilateral. Apoi apariţia unui glaucom primitiv înainte de 30 ani este cu totul excepţională. Existenţa unei uşoare subluxaţii, rupturi iriene şi cicatrici corioretiniene chiar discrete, confirmă originea traumatică.

În ceea ce priveşte traumatismele la distanţă este de amintit că glaucomul poate să apară într-un traumatism orbitar prin jenă în circulaţia venoasă (hematom, exoftalmie pulsatilă). De asemenea traumatisme toracice, osoase, luxări de umăr pot produce hipertensiune oculară prin compresiuni ale venei cave superioare sau o jenă în circulaţia venoasă.

Scanned with OKEN Scanner

XXXVI

Glaucom secundar prin obstacole în circulația venoasă extraoculară, glaucomul exogen

Modificările presiuni venoase generale au fost de mult timp studiate în producerea glaucomului de către De Saint-Martin (1932), Ciotola (1936), Colombo (1938). Otto Meyer (1946) creează un nou termen, de glaucom exogen, în care înglobează toate formele de glaucom secundar a căror cauză exterioară ochiului poate crea un obstacol în circulația venoasă extraoculară. Bietti și Vanni (1961), iar mai recent M. Vasinca (1977) fac un studiu și sistematizează toate aceste forme de glaucom exogen.

Rețeaua venoasă episcleralâ și conjunctivală drenează atît sîngele care vine din venele ciliare anterioare cît și umoarea apoasă din venele apoase și laminare. Presiunea din venele apoase și episclerale este identică cu aceea din venele rețelei intrasclerale cu care ele se anastomozează și care este în jur de 10 mm Hg. Ea este stabilă și nu este modificată de variații ale presiunii arteriale. Modificările de debit ale umoarei apoase nu o influențează niciodată deoarece volumul apos este mic în comparație cu volumul sanguin.

Presiunea oculară fiziologică depinde de trei factori : debitul umoarei apoase (D), rezistența produsă la scurgerea prin emonctoriile segmentului anterior (R) și presiunea din rețeaua sanguină episcleralâ (Pv). Primii doi factori (D×R) determină presiunea de scurgere. Presiunea oculară este suma presiunii de scurgere și a presiunii venoase episclerale :

$$Po = (D \times R) + Pv.$$

Variații ale presiunii venoase pot determina deci variații ale presiunii oculare la ochiul normal și creșteri ale presiunii oculare cu caracter permanent la glaucomatoși în cazul cînd rezistența crescută are sediul în rețeaua sanguină episcleralâ și nu la nivelul trabeculului. O caracteristică a acestor forme de glaucom este creșterea presiunii venoase episclerale în timp ce debitul și rezistența sînt în limite normale.

Vom urmări glaucomul secundar produs prin :

– obstacol la nivelul venelor vorticoase și ciliare anterioare ;

– stază în venele oftalmice ;

– anevrism arterio-venos ;

– obstacol în scurgerea venoasă cefalică la nivelul venelor jugulare sau cavă superioară.

Glaucom secundar prin obstacol la nivelul venelor vorticoase și ciliare anterioare

Obstacolul circulator la nivelul venelor vorticoase este rar întîlnit în practică. El se întîlnește în cursul inflamațiilor peretelui venos (endoflebită) sau ale spațiului perivenos (peri-

Scanned with OKEN Scanner

flebită) care pot evolua pînă la obstrucția totală a lumenului. Scleritele posterioare pot interveni în comprimarea peretelui venos. Tenonitele au acțiune asupra venelor vorticoase numai atunci cînd sînt întinse și însoțite de exoftalmie accentuată. Aceste date clinice au fost demonstrate cvasi-experimental prin obstrucții ale venelor vorticoase în diatermocoagulare și cerclaj ecuatorial pentru dezlipiri de retină în special atunci cînd cerclajul este executat prea posterior. Bietti și Vanni citează cazul unui glaucom secundar prin blocaj al venelor vorticoase într-un cerclaj situat foarte posterior. În general însă creșterile de tensiune sînt tranzitorii. Se mai menționează glaucom secundar după coagulări accidentale diatermice ale uneia sau ale mai multor vene vorticoase precum și prin cauterizare supracoroidiană cu potasă caustică în scop terapeutic în dezlipirea de retină.

Obstrucția venelor ciliare anterioare arată mai bine rolul venelor ciliare în scurgerea umoarei apoase verificată atît clinic cît și experimental. Lagrange preconiza cauterizarea regiunii limbului pentru a preveni hipotensiunea. Experimental obstrucții ale venelor ciliare anterioare la iepuri și cîini determină creșteri mari și prelungite ale tensiunii oculare. După descoperirea venelor apoase Weekers și colab. (1960) au demonstrat că distrucția uneia sau a mai multor vene laminare determină hipertonie. Debitul și rezistența la scurgere sînt normale, iar pilocarpina reușește uneori să coboare tensiunea oculară. A. Fritz (1965) emite teoria, demonstrată clinic și verificată experimental, prin care arată rolul circulației sanguine perilimbice asupra tensiunii intraoculare. El arată că venele episclerale au acțiune de aspirație asupra umoarei apoase, iar blocajul acestora duce la stagnarea eliminării umoarei apoase din ochi. Rosengren, prin ventuza cu sucțiune, confirmă aceste fapte și explică intoleranța sticlelor de contact la glaucomatoși. Mai tîrziu ventuza de sucțiune a fost ultilizată pentru compresiune limbică și blocarea ieșirii umoarei apoase. Rezultatele și facilitatea metodei i-au rezervat un loc important în diagnosticul precoce al glaucomului cu unghi deschis. În clinică lezarea exclusivă și în grade variate a venelor ciliare anterioare antrenează o hipertonie mai mult sau mai puțin importantă în arsuri, iradieri oculare și trahom.

Glaucom secundar prin arsuri corneo-sclerale grave

Glaucomul este produs prin leziuni profunde corneo-sclerale cu lezarea venelor apoase și a căilor de scurgere perilimbice. Se produce o scădere a gradientului de presiune între camera anterioară și venele episclerale. A. Heydenreich (1965) arată, pe 120 de cazuri de arsuri chimice, o frecvență a glaucomului secundar de 8%, iar D. Begu și L. Vasile (1976) la noi dau o frecvență de 4,3%, luînd în considerare toate arsurile atît fizice cît și chimice. R. M. Stein, A. M. Naidoff și R. Ch. Dawson (1973) găsesc, prin arsuri cu hidroxid de sodiu produse experimental la animale, proliferări fibroase la nivelul unghiului camerular consecutive anoxiei cu creșterea rezistenței la scurgere. Rezultă că mecanismul de producere este mai complex și nu numai prin distrugerea căilor de scurgere perilimbice ci și prin lezarea trabeculului. Hipertensiunea se instalează într-o perioadă de trei luni de la producerea arsurii. De aceea, bolnavii cu arsuri grave corneo-conjunctivale vor fi supravegheați pentru a vedea dacă nu se instalează glaucom

Scanned with OKEN Scanner

secundar. În momentul instalării glaucomului singurul tratament este chirurgical prin crearea unei noi căi de scurgere pentru a nu se ajunge la glaucom absolut dureros.

Glaucom prin iradierea ochiului

Survenea ca o complicație frecventă în cursul röentgenterapiei epitelioamelor palpebroconjunctivale înaintea radioterapiei de contact. Glaucomul se produce prin alterații vasculare lente și progresive. Acestea interesează în afară de conjunctiva palpebrală și bulbară, irisul și unghiul iridocornean (Gifford, 1940 și Weekers, 1959). Astăzi este excepțional întîlnit deoarece se face röentgenterapie de contact.

Glaucom secundar în trahomul cicatriceal

Cuenod și Nataf (1930) în nordul Africii, Neam (1964) în India și Adamantiadis (1937) în bazinul mediteranean au constatat o mare incidență a hipertoniilor la trahomatoși. Boles–Carenini și Cambiaggi (1957) au constatat o reducere a numărului de vene apoase în trahom care ar explica creșterea tensiunii oculare. Dar nu toți autorii sînt de acord asupra creșterii tensiunii oculare în trahomul cicatriceal.

Obstacol la nivelul venelor oftalmice

Jena în circulația venelor oftalmice se poate produce direct prin ligatura chirurgicală sau experimentală, flebite orbitale sau indirect prin diminuarea cavității orbitare.

Prima eventualitate este rar întîlnită. Fritz (1965) arată că în cazul trombozelor venelor orbitare se produce o stază venoasă și în venele apoase care favorizează trecerea hipertensiunii oculare din stadiul funcțional în cel organic. Magitot (1923) a semnalat glaucom secundar după o flebită consecutivă unui furuncul antracoid al pleoapei superioare. Inflamații orbitare acute și cronice, celulite, pot provoca stază venoasă cu hipertonie oculară de obicei tranzitorie. În cazul traumatismelor cu hematom orbitar creșterea tensiunii este la fel pasageră deși poate atinge și 70 mm Hg. Ele se însoțesc de chemozis, exoftalmie și uneori stază papilară. Se cunoaște creșterea tensiunii oculare după hematoame retrobulbare care impun amînarea operației de cataractă. Facilitatea la scurgere este normală, iar presiunea oculară revine la normal după cedarea exoftalmiei. P. Morax și colab. (1967) arată prin flebografie, existența trombozei în venele orbitare. Ei au găsit o hipertensiune venoasă medie între 15 și 30 cm apă în timpul cînd tensiunea oculară era crescută. Bolnavul prezenta exoftalmie cu chemozis, dilatarea venelor episclerale în cap de meduză și durere vie la nivelul venei angulare. Creșterea tensiunii venoase în vena centrală a retinei a fost unilaterală.

În exoftalmia malignă tireotropă a fost notată hipertonia pasageră de Wewe (1941), Pesme (1947), Givner (1947), Radnót (1949), Beierwalters (1951), Keyes și colab. (1953), Vasilieva (1965), Vignalon și colab. (1969). În exoftalmia edematoasă, tensiunea poate crește la 30 mm Hg fără alterații ale unghiului camerular și cu o tonografie normală numai prin creșterea presiunii venoase episclerale. Prin tratamentul antiinflamator și anticoagulant tensiunea revine la normal. Creșterea tensiunii oculare a mai fost menționată de Paas (1937) în reducerea cavității orbitare prin *leontiasis ossea* ;

Scanned with OKEN Scanner

de Moro și Bello (1951) în maladia Paget ; de Cory (1947) în maladia fibrochistică a orbitei ; de Bietti și Vanni (1961) în maladia Crouzon ; de Cory (1947) și Plamondon (1955) în tumori retrooculare sau în pseudotumori de Aten (1948).

Glaucom secundar în exoftalmia pulsatilă

Glaucomul secundar prin anevrism arterio-venos se produce printr-o creștere considerabilă a presiunii în venele conjunctivale și episclerale unde se varsă venele apoase. Debitul umoarei apoase și rezistența la scurgere sînt normale. Creșterea presiunii venoase este suficientă pentru a produce glaucom (Weekers și Delmarcelle, 1952). Creșterea tensiunii oculare consecutiv exoftalmiilor pulsatile reprezintă aspectul cel mai bine cunoscut al glaucoamelor exogene. Exoftalmia pulsatilă poate fi produsă prin :

— anevrisme ale carotidei interne în sinusul cavernos ;

— fistule carotido-cavernoase spontane sau traumatice :

— anevrisme intraorbitare ale arterei oftalmice ;

— anevrisme arterio-venoase între carotida internă și jugulară internă.

Primul glaucom secundar prin exoftalmie pulsatilă este menționat de Hussey (1859). Afecțiunea este de obicei de origine traumatică și survine la persoane tinere în urma unei fracturi a bazei craniului sau prin lezarea directă a carotidei prin arma albă ce pătrunde în orbită. Sîngele arterial, în cazul fistulei carotido-cavernoase, trece în sinusul cavernos prin fistulă, destinde sinusul cavernos în loja subdurală, precum și sinusul cavernos de partea opusă atunci cînd există un sinus intercavernos. Se produce o stază venoasă în vena oftalmică superioară care devine mult dilatată. Bolnavul prezintă simptomele clinice ale exoftalmiei pulsatile cu stază venoasă

Fig. 174 — Bolnavul P. P. Fistulă carotido-cavernoasă stîngă posttraumatică. Glaucom secundar la ochiul sting.

palpebro-conjunctivală și chemozis (fig. 174).

Tensiunea oculară este relativ mică, în jur de 40 mm Hg. Tonografia arată o facilitate la scurgere normală. De partea exoftalmiei se obține o adevărată sfigmografie cu pulsații anormale. Ca frecvență a glaucomului secundar în exoftalmia pulsatilă, Hudelo (1928) arată 16 cazuri din 64, deci o frecvență de 25% ; Sugar și Meyer (1940) arată 11 cazuri din 171, deci 6,7% ; Holman 30%, Elliot 30% ; Henderson și colab. (1958) 41%.

Scanned with OKEN Scanner

Exoftalmia poate fi bilaterală sau chiar contro-laterală după dispoziția anatomică congenitală sau prin trombozarea căilor de scurgere homolaterale. Hipertonia exoftalmiilor pulsatile are aceeași valoare ca și glaucoamele secundare prin obstrucții venoase extraoculare cu stază venoasă episclerală, stază venoasă papilară, unghi camerular deschis, facilitate la scurgere normală, creșterea presiunii venoase episclerale. Presiunea venoasă episclerală crește de la 12 la 20–24 mm Hg.

Henderson și Schneider (1958) izolează două forme distincte de hipertonie :

– una precoce care exista înainte de tratament prin creșterea presiunii venoase prin stază sau tromboze secundare ;

– alta tardivă după tratament, mai gravă, prin scăderea regimului circulator la nivelul capului nervului optic după ligatura carotidei cînd fistula nu a fost complet obliterată.

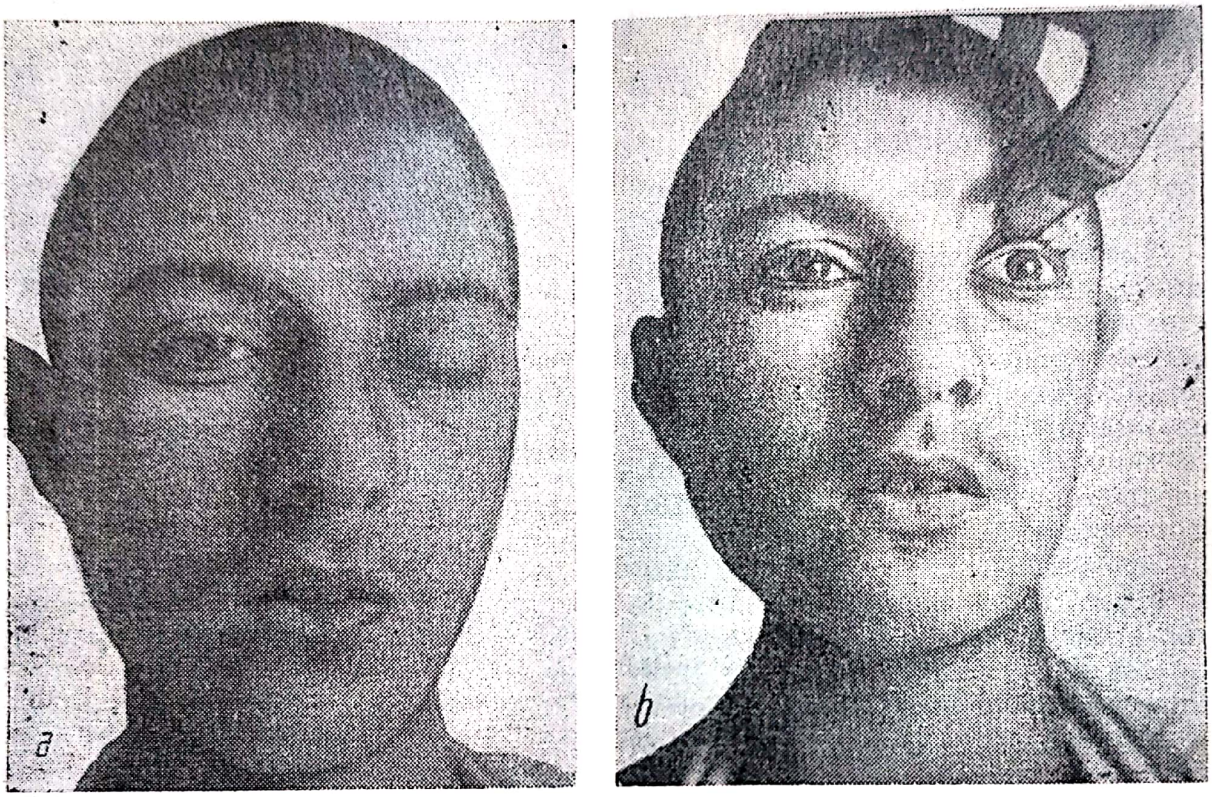

Fig. 175 – Bolnavul I. C. Fractură de baza de craniu cu exoftalmie pulsatilă (a) și glaucom secundar la ochiul stîng (b).

Ligatura venelor la intrarea în orbită poate determina tromboze cu hipertonie oculară.

Evoluția se face în 5–10% din cazuri spre vindecare spontană dar nu se poate aștepta mult timp fără riscuri. Tratamentul prin ligatura carotidei externe sau plastii vasculare făcute în timp util poate diminua presiunea venoasă și normaliza tonusul ocular cu condiția să nu existe tromboze venoase. Tratamentul ocular cu miotice, acetazolamidă, este fără efect deși se menționează și unele ameliorări acolo unde nu s-a putut practica ligatura de carotidă (Vasinca, 1977). Operațiile fistulizante sînt fără rezultat.

Scanned with OKEN Scanner

Glaucom secundar prin obstacol în scurgerea venoasă cefalică

Efectul compresiunii sau obstrucției venelor jugulare sau al venei cave superioare prin sindrom de compresiune mediastinală poate determina hipertonie oculară. Ligatura unei vene jugulare sau experimental blocajul lumenului vascular printr-o sondă cu umflarea unui balonaș, provoacă o creștere a tensiunii oculare de partea respectivă. Compresiunea bilaterală a fost utilizată ca test de provocare în glaucom. R. Thiel (1925) a fost primul care a comprimat electiv jugularele prin două pernuțe și a obținut creșteri ale tensiunii oculare. Leydhecker (1960) pe 73 ochi normali găsește o creștere a tensiunii oculare de $2{,}2 \pm 1{,}8$ mm Hg. O creștere de 9 mm Hg o consideră patologică. În timpul compresiunii, venele apoase se umplu cu sînge cu o inversare a sensului curentului. Creșterea presiunii în venele episclerale este de 20 mm Hg. Se mai menționează creșteri tensionale unilaterale după laringectomie, evidare latero-cervicală sau bilaterală prin endoflebită proliferantă cronică a venelor jugulare (Meyer, 1946). Creșterea tensiunii oculare este relativ mică și de scurtă durată prin restabilirea unei circulații colaterale. Compresiunea sau obstrucția venei cave superioare influențează și ea creșterea tensiunii oculare.

Brolin (1949) descrie la un bolnav cu tumoare mediastinală creșterea tensiunii oculare prin compresiunea pe vena cavă superioară. Etiénne (1957) găsește glaucom la o bolnavă de 47 ani cu hipertensiunea arterei pulmonare (97/69 mm Hg) și creșterea presiunii în vena cavă superioară (18,8 mm Hg). Manevra Valsalva produce la majoritatea glaucomatoșilor o creștere a presiunii oculare. Sindroamele compresive tumorale produc în același timp o congestie venoasă toracică, a gîtului, feței, ectazia vaselor episclerale uneori cu protruzia globilor oculari.

Etiologia depinde de factorul cauzal inițial. Adesea fenomenul apare doar în decubit dorsal, dispărînd în ortostatism.

Scanned with OKEN Scanner

XXXVII

Glaucomul iatrogen

Numărul mare de medicamente utilizat astăzi impune cunoaşterea glaucomului iatrogen. În afară de atropină, a cărei acţiune nocivă în glaucomul cu unghi închis este bine cunoscută, există numeroase alte substanţe care, administrate local sau general, sînt capabile să provoace creşteri ale tensiunii oculare. Creşterea tensiunii oculare se poate produce :

— prin acţiune angulară cu închiderea unghiului ;

— prin acţiune trabeculară cu creşterea rezistenţei.

Medicamente cu acţiune angulară

Midriaza poate fi produsă prin medicamente care acţionează asupra sfincterului pupilar cu paralizia mecanismului constrictor periferic (atropină, homatropină) sau stimularea mecanismului dilatator simpatic (adrenalină, cocaină). Midriaticele parasimpatolitice au un efect hipertensiv mai ridicat şi mai durabil decît midriaticele simpatomimetice al căror efect poate fi scurtat prin instilaţie de miotice.

Substanţe parasimpatolitice. *Atropina şi scopolamina* acţionează prin paralizia terminaţiilor nervoase ale oculomotorului comun, paralizie care se manifestă prin midriază asociată cu cicloplegie. Atropina paralizează terminaţiile periferice ale fibrelor postganglionare ale parasimpaticului. Are acţiune şi la nivelul pneumogastricului asupra terminaţiilor secretorii ale musculaturii bronşice, cardiace, gastro-intestinale, biliare şi efect antispastic. De aceea midriaza poate fi produsă de unele medicamente cu acţiune digestivă. Zolog şi Horodişteanu (1957) arată glaucom acut prin instilaţii de homatropină. P. Lemoine arată glaucom acut în stadiu absolut după administrare de homatropină.

Medicaţia cu acţiunea digestivă. Alcaloizii extraşi din belladona utilizaţi pentru reducerea tonusului muscular neted al tractusului digestiv ca antiemetic împotriva răului de mare, de avion, de automobil, contra spasmului piloric pot produce atac la subiecţii predispuşi şi sînt contraindicaţi în glaucomul cu unghi închis. Aceeaşi acţiune o au si unii derivaţi sintetici.

Medicaţia din boala Parkinson. În boala Parkinson se foloseşte o medicaţie simptomatică cu antispastice şi antihistaminice. Astfel, în parkinsonul postencefalitic se utilizează atropina în doze crescînde de la 0,75 mg pe zi pînă la 15—20 mg pe zi. Mai pot fi utilizate şi miorelaxante din care unele au acţiune midriatică.

Medicaţia psihotropă. Cuprinde psihoanaleptice cu acţiune stimulatoare în general şi psiholeptice cu acţiune sedativă.

Psihoanaleptice. Se menţionează ca stimulatoare ale vigilenţei amfetami-

Scanned with OKEN Scanner

nele și derivații lor. De asemenea în stările depresive se utilizează medicația timoanaleptică ce poate produce dilatarea pupilei și pareza acomodației. În ochii predispuși cu camera anterioară mai mică de 2,3 mm pot determina închiderea unghiului.

Psiholeptice. Diminuarea excitabilității sistemului nervos central se realizează în practică cu ajutorul substanțelor sedative sau al hipnoticelor în cantitate mică. Dintre acestea singurele medicamente care produc midriază sînt fenotiazinele. Neurolepticele fenotiazinice au proprietăți antipsihotrope în doze mari și medii și tranchilizante în doze mici. Potențează acțiunea analgezicelor, hipnoticelor, narcoticelor și antipireticelor. Tulburări de acomodare și midriază dă trifluoperazinul utilizat ca neuroleptic și antiemetic. Este o fenotiazină piperazinată care acționează prin deprimarea formațiunii reticulate de la nivelul trunchiului cerebral.

Medicația antiinfecțioasă. *Sulfamidele* au acțiune bacteriostatică prin substituirea acidului para-aminobenzoic, factor esențial în creșterea bacteriilor. S-au semnalat glaucoame acute după administrare de sulfamide cu miopie tranzitorie de 1–4 dioptrii. Se pare că nu atît toxicitatea sulfamidelor sau supradozarea lor determină glaucomul, cît mai ales un fenomen alergic cu edem al corpului ciliar și relaxarea zonulei. Maddelena (1968) publică glaucom acut bilateral după administrare de sulfamide.

Medicația cardio-vasculară. Produce vasodilatație periferică, reduce travaliul inimii și prin efectul dilatator coronarian tinde să crească irigația sanguină a miocardului. Inhalarea de nitrit de amil produce vasodilatație și hipotensiune, iar prin reflexul vagal produs de miros poate determina midriază. De aceea rămîne contraindicat în insuficiența cardiacă, infarct miocardic, tromboza coronariană, stări congestive și în glaucomul cu unghi închis.

Medicația citostatică. Se menționează glaucom după administrare de citosulfan prin închiderea unghiului determinată de tulburări vasculare ale uveei. Tratamentul prelungit poate produce carioliza megacariocitelor cu inhibarea trombocitopeniei dînd naștere la diateze hemoragice cu glaucom secundar.

Cofeina a fost incriminată în producerea glaucomului. Este utilizată ca stimulent nervos al scoarței, aria psihică și motorie. Dă posibilitate unui efort intelectual mai susținut cu dispariția stării de oboseală. Se produce un consum de oxigen crescut prin vasodilatație cerebrală. Stern (1953) arată o creștere a rezistenței la scurgere. Practic cofeina nu este contraindicată decît la subiecții cu glaucom cu unghi închis care reacționează pozitiv la testul de provocare cu cofeină.

Medicamente simpatomimetice. Adrenalina este mediatorul chimic al sistemului simpatic. Demonstrarea existenței a două tipuri de receptori — alfa a căror stimulare produce contracția musculaturii netede a vaselor și beta care produc relaxarea musculaturii netede a vaselor — stimularea fibrei miocardice și creșterea metabolismului bazal a făcut posibilă interpretarea corectă a multiplelor efecte nedorite ale adrenalinei, unele din ele chiar antagonsite cu vasoconstricție — vasodilatație și stimulare — relaxare a musculaturii netede. Prin efect alfa adrenergic se produce midriaza prin contracția dilatatorului, fapt care face ca adrenalina să fie contraindicată în glaucomul cu unghi închis potențial. Izoprenalina (bronhodilatin, alupent) sînt substanțe simpatomimetice cu acțiune predominantă asupra receptorilor beta adrenergici, cu acțiune redusă asupra receptorilor alfa și nu au contraindicații în glaucom.

Scanned with OKEN Scanner

Mioticele. Mioticele utilizate în instilații locale în glaucom continuă să constituie cel mai bun agent hipotonizant ocular. Acțiunea lor se explică prin :

– contracția mușchiului ciliar și a sfincterului irian care deschid spațiile trabeculare și unghiul iridocornean ;

– vasodilatația capilarelor care crește permeabilitatea lor.

Contraindicațiile mioticelor, după P. Bregeat și colab. (1968) sînt :

– glaucoame cu unghi îngust unde mioticele au uneori o acțiune paradoxală ;

– glaucoame maligne ;

– blocaj post-operator precoce al afacului ;

– uveite hipertensive ;

– glaucoame la bătrîni și hipertonii ce evoluează cu tulburări trofice.

Glaucoame cu unghi îngust. Pentru Posner (1957) doi factori explică această reacție și anume reducerea profunzimii camerei anterioare și întinderea irisului prin miotice. Atunci cînd camera anterioară este redusă, mioticele eliberează unghiul trăgînd rădăcina irisului și suprimă contactul între peretele anterior al unghiului și iris. În glaucomul cu unghi îngust la tineri, camera anterioară este suficient de largă pentru ca contractînd pupila să se elibereze unghiul. La persoanele în vîrstă miozisul nu mai poate să degajeze unghiul. Cristalinul este aici mărit de volum, iar zonula mai laxă. Prin contracția mușchiului ciliar, cristalinul este deplasat înainte și unghiul nu mai este degajat.

Al doilea factor și cel mai important este acela că prin tratament cu miotice irisul este etalat și criptele dispar. Suprafața de contact a irisului cu cristalinul este mai mare și se produce un blocaj pupilar. Presiunea în camera posterioară crește mult sub acțiunea mioticelor, iar rădăcina irisului este împinsă spre trabecul. Se suprimă astfel rolul protector al criptelor de pe suprafața anterioară a irisului în contact cu trabeculul vecin și mioticele favorizează astfel închiderea unghiului. Mioticele cresc de asemenea facilitatea la scurgere ; o cantitate mai mare de umoare apoasă este evacuată din camera anterioară și aceasta accentuează diferența de presiune dintre cele două camere. Consecința este împingerea și mai mult înainte a rădăcinii irisului cu închiderea unghiului.

Glaucoame maligne. Contractura mușchiului ciliar determină o relaxare a zonulei. În glaucomul malign se facilitează deplasarea înainte a cristalinului cu blocarea trabeculului. În aceste cazuri este indicată instilația de atropină.

Glaucomul post-operator precoce al afacului. După extracția cristalinului poate apare o hipertensiune oculară prin herniere de vitros care blochează pupila. Bolnavul are dureri oculare, iar camera anterioară este mică. Umoarea apoasă este reținută în camera posterioară, iar rădăcina irisului este împinsă înainte. Instilarea de pilocarpină accentuează miozisul, hipertonia se accentuează, iar plaga operatorie se deschide. Tratamentul cu atropină poate restabili o circulație normală între camera posterioară și cea anterioară.

Uveite hipertensive. Există un proces inflamator al uveei, iar instilarea de pilocarpină determină o accentuare a stazei venoase cu apariția de noi sinechii. Staza inflamatorie este cu atît mai mare cu cît miozisul este mai accentuat. În aceste cazuri se recomadă atropină cu inhibitori ai anhidrazei carbonice.

Glaucoame la persoane în vîrstă și în stadii avansate. Mioticele puternice determină un miozis accentuat cu scăderea acuității vizuale atunci cînd sînt opacifieri corneene centrale. Se mai produc chisturi iriene și migrări pigmentare ale irisului spre trabecul care pot crește rezistența la scurgere.

Scanned with OKEN Scanner

De aceea la bătrînii cu tulburări cristaliniene este indicat un miotic slab. La bătrînii cu iris atrofic pilocarpina nu-şi mai justifică utilizarea şi sînt indicate coliruri cu epinefrină.

Medicaţie cu acţiune trabeculară

Glaucomul cortizonic

Glaucomul cortizonic constă într-o alterare a funcţiei vizuale ca rezultat al creşterii tensiunii oculare prin administrare de cortizon. De menţionat că numai unele persoane predispuse sînt susceptibile de a dezvolta un glaucom cortizonic.

E. Romo Santos (1972) pe o statistică de 1 025 cazuri de glaucom urmărite între anii 1954–1972, arată că glaucomul cortizonic a reprezentat 1,4%. La 3 274 bolnavi cu glaucom în evidenţa noastră am întîlnit trei cazuri (0,09%).

În afara unor derivaţi sinetici toţi corticosteroizii în concentraţii obişnuite pot provoca glaucom cortizonic la persoane genetic predispuse şi anume cortizon, hidrocortizon, prednison, prednisolon, metilprednisolon, triamcinolon, betametazon, dexametazon, ACTH.

Căile de administrare. Glaucomul cortizonic este produs în special de corticoterapia locală administrată sub formă de instilaţii, injecţii subconjunctivale şi retrobulbare şi chiar în aplicare de pomadă pentru blefarite. Corticoterapia generală este mai rar incriminată. Williamson (1970) pe 178 bolnavi trataţi prin cortizon pe perioadă de lungă durată constată numai un singur caz de glaucom cortizonic. Apare în special la persoane de sex feminin care suferă de afecţiuni alergice şi abuzează de corticoterapie locală. Bietti şi colab. (1973), pe o sta- frecvenţă mai mare între 10 şi 30 ani (tabelul XLIII).

TABELUL XLIII

VÎRSTA DE APARIŢIE A GLAUCOMULUI CORTIZONIC (DUPĂ BIETTI)

Ani	0–10	11–20	21–30	31–40	peste 41
Frecvenţă	6%	37%	6%	43%	8%

Frecvenţa glaucomului cortizonic la persoane tinere se explică prin numărul mare de blefaroconjunctivite alergice la această vîrstă şi care utilizează un tratament cortizonic de lungă durată.

Refracţia. Glaucomul cortizonic apare în special la miopi (tabelul XLIV).

TABELUL XLIV

REPARTIŢIA GLAUCOMULUI CORTIZONIC DUPĂ REFRACŢIE (BIETTI, 1973)

Refracţie	Procent %
Emetropi	30
Hipermetropi	11
Miopi	59

Becker şi Podos (1966), Becker (1961) arată că miopii peste 5 dioptrii normotensivi şi fără antecedente glaucomatoase se comportă la proba de provocare ca şi grupa cu colaterale glaucomatoase (tabelul XLV).

Scanned with OKEN Scanner

TABELUL XLV

RĂSPUNSURI PRESIONALE LA TESTUL CU CORTICOSTEROIZI

Autorul și refracția	Nr. subiecți	Genotip %		
		nn < 20 mmHg	ng 20–31 mmHg	gg > 31 mmHg
Becker și Podos (1966)				
normali nemiopi	100	70	26	4
miopi 5>dioptrii	17	12	59	29
colaterale glaucomatoase	50	22	52	26
Becker (1971)				
normali nemiopi	200	60	35	5
miopi 5>dioptrii	30	14	50	37
colaterale glaucomatoase	70	19	50	31

Data apariției este variabilă, între 2 luni și 5 ani de la începutul tratamentului. Romo Santos (1972) observă că în 50% din cazuri durata de apariție este mai mică de 6 luni.

Ca factori favorizanți se menționează tratamentul prelungit, doza și concentrația mare și acțiunea antiinflamatorie mai puternică (dexametazon și betametazon).

Ca forme clinice glaucomul cortizonic poate evolua sub cele patru forme : de glaucom cu unghi deschis, închis, congenital și secundar.

Glaucom cu unghi deschis

Este forma cea mai frecvent întîlnită. De aceea orice subiect supus mai mult timp la corticoterapie locală sau generală necesită măsurare sistematică a tensiunii oculare. Hipertensiunea oculară în glaucomul cortizonic este în jur de 50 mm Hg, fiind identică la cei doi ochi în peste 50% din cazuri atunci cînd tratamentul a fost general. Ca mecanism de producere se admite că la început există o creștere a debitului apos. La o administrare mai prelungită și la concentrații mai mari se produce o creștere a rezistenței la scurgere. Pentru Goldmann (1966) rezultatele tonografice trebuie interpretate cu prudență datorită faptului că diminuarea facilității prin tonografie nu ține cont de pseudofacilitate. Linner (1959) prin ventuza de sucțiune arată o creștere a debitului. Astăzi se admite că corticosteroizii administrați pe cale generală acționează în primul rînd asupra epiteliului ciliar, iar corticosteroizii administrați pe cale locală acționează mai întîi asupra trabeculului.

Scăderea acuității vizuale, tulburările cromatice și modificările de cîmp vizual în aria Bjerrum, tonografia, arată aceleași modificări ca și în glaucomul cu unghi deschis. Ohashi (1970) a practicat tonografia și testul cu apă la 26 subiecți sub tratament cortizonic și a constatat în 50% din cazuri glaucom incipient.

Evoluția glaucomului este cu atît mai rapidă cu cît tensiunea oculară este mai mare. O diferență între cei doi ochi poate ține de unii factori anatomici dependenți de vascularizația papilei.

Diagnosticul diferențial se face cu glaucomul cu unghi deschis preexistent sau accelerat de tratamentul cortizonic.

Întreruperea tratamentului face să scadă tensiunea care trebuie însă ve-

Scanned with OKEN Scanner

rificată tonometric, tonografic și printr-o curbă nictemerală. Tensiunea se normalizează complet după cîteva luni. Reluarea tratamentului cortizonic duce la reapariția tensiunii.

Glaucomul cortizonic chiar vindecat lasă un ochi fragil la nivelul căilor de scurgere și al papilei, fapt care impune o supraveghere în continuare a acestor bolnavi cel puțin un an.

Asocieri patologice

Glaucomul cortizonic asociat cu cataracta

Glaucomul cortizonic asociat cu cataracta este relativ frecvent întîlnit. Odată cu oprirea tratamentului cortizonic se oprește și evoluția cataractei.

Glaucomul cortizonic și sindromul Cushing

Hipersecreția endogenă de cortizol poate antrena un glaucom cortizonic. Din 11 cazuri urmărite de Dardenne și colab. (1967), 8 prezentau creșterea tensiunii oculare. După suprarenalectomie bilaterală tensiunea oculară se normalizează, iar coborîrea tensiunii oculare și creșterea facilității la scurgere au fost direct proporționale cu diminuarea cortizolului plasmatic. De aici rezultă rolul cortizolului plasmatic în geneza glaucomului cortizonic.

Glaucomul cu unghi închis

Glaucomul cu unghi închis este o formă mult mai rară de glaucom cortizonic, iar majoritatea formelor descrise nu sînt decît glaucoame prin închiderea unghiului declanșate în timpul tratamentului cu cortizon. Aspectul clinic este acela al glaucomului acut cu midriază și creșterea tensiunii oculare în jur de 50 mm Hg. Oprirea tratamentului duce la scăderea tensiunii. Camera anterioară este mică, dar unghiul nu este obligatoriu să fie complet închis.

Glaucomul congenital

Apare după un tratament local cu cortizon pentru diferite afecțiuni cronice ca : stenoze de căi lacrimale, conjunctivite alergice, blefarite. Cortizonul administrat la copii mai mici de un an declanșează o hipertensiune cortizonică cu aspect buftalm al globului ocular (Alfano și colab., 1966 ; Gnad și Martenet, 1973). La copii mai mari se constată o creștere a diametrului cornean. Nu se observă alte semne de glaucom congenital precoce cu pliuri descemetice, creșterea profunzimii camerei anterioare, opacifieri corneene, membrană Barkan. Cazurile de glaucom congenital cortizonic sînt rare și în realitate în observațiile descrise este vorba de glaucom congenital cu malformații ale unghiului agravat prin instilații de cortizon. Examenul gonioscopic poate aduce clarificări.

Glaucom secundar

Sînt descrise hipertonii ce se instalează în cursul unei uveite tratate prin cortizon. În timp ce semnele inflamatorii cedează, hipertensiunea oculară persistă. Întreruperea tratamentului cu cortizon duce la normalizarea tensiunii. Dar este riscantă întreruperea tratamentului în cursul unei uveite și de aceea conduita terapeutică va fi în funcție de evoluția tensiunii și gravitatea uveitei. S-au descris trei forme clinice :

— uveită nehipertensivă la care după tratamentul cortizonic se instalează hipertonia în timp ce semnele inflamatorii regresează ;

Scanned with OKEN Scanner

– uveită hipertensivă la care tratamentul medical asociat cu corticoterapie realizează retrocedarea semnelor inflamatorii dar se menține hipertensiunea. Normalizarea tensiunii se obține după oprirea tratamentului cu cortizon.

– crize glaucomato-ciclitice sub formă de sindrom Posner-Schlossmann care retrocedează după întreruperea tratamentului cu cortizon.

Cortizolul plasmatic și tensiunea oculară

S-a urmărit dacă există o diferență în ritmul zilnic al cortizolului plasmatic la normali și glaucomatoși. Rezultatele diferă după cum au fost dozați 17-hidroxicorticoizi sau 11-hidroxicorticoizi.

Lucrările lui Boyd și Mc Leod (1964) arată că ritmul zilnic de 17-hidroxicorticoizi plasmatici este în relație strînsă cu curba nictemerală a tensiunii oculare la glaucomatoși. Valoarea corticoizilor plasmatici oscilează paralel cu aceea a tensiunii oculare pe care o precedă cu aproximativ 4 ore. Valorile absolute ale 17-hidroxicorticoizilor plasmatici nu au fost mai ridicate în grupa glaucomatoșilor decît în aceea a subiecților normali.

Cercetînd testul de suprimare cortizolică la normali și glaucomatoși, Weinstein și Mori (1972) găsesc la glaucomatoși și la suspecți un răspuns pozitiv ($\Delta T_0 \geqslant 6$ mm Hg) la dexametazon local, pragul de cortizon plasmatic fiind crescut ($\geqslant 2$ μg %).

La glaucomatoși cronici și în special la cei cu deficite de cîmp vizual, cortizolul plasmatic este mai ridicat în raport cu subiecții normali. Glaucomul cu unghi închis și glaucomul secundar, deși prezintă valori finale ale cortizolului plasmatic ceva mai ridicate decît la normali, valorile crescute sînt mai puțin semnificative ca în glaucomul cu unghi deschis.

Dintre testele celulare amintim inhibarea de către glucocorticoizi a transformării *in vitro* a limfoblaștilor normali în celule active capabile de a sintetiza ADN. Podos și Becker (1972) au calculat doza de prednisolon capabilă de a inhiba 50% din transformarea limfocitară și au găsit-o scăzută la suspecți și la cei cu glaucom. Aceasta arată o hipersensibilitate a glaucomatoșilor și suspecților la glucocorticoizi și la nivel celular (tabel XLVI).

TABELUL XLVI

INHIBAREA PRIN PREDNISOLON A TESTULUI DE TRANSFORMARE LIMFOCITARĂ

Subiecții	Număr persoane	Doza de prednisolon nanogr/ml
nn	22	78,4
ng	15	59
gg	27	39,4
glaucom	36	37,2

Rezultă că suspecții și glaucomatoșii prezintă o hipersensibilitate la glucocorticoizi care se manifestă :

– pe plan local printr-o creștere a tensiunii oculare ;

– pe plan general printr-o creștere a cortizolului plasmatic ;

– pe plan celular printr-o inhibiție crescută a transformării limfocitare prin prednisolon.

Ereditatea și testul la corticoizi locali. Becker și Hahn (1964) au arătat că există o strînsă asociere între stadiul glaucomului și răspunsul presional la corticoizi locali și că transmiterea ereditară a glaucomului și predispoziția la glaucom sînt corelate strîns cu răspunsul cortizonic.

Ipoteza pentru transmiterea ereditară de tip mendelian. A fost susținută de Becker și Hahn. După acești autori ereditatea glaucomului cu unghi deschis este considerată ca recesivă, în timp ce aceea a răspunsului cortizonic ca dominantă. Autorii au con-

Scanned with OKEN Scanner

stituit un model genetic de tip mendelian în care prezența caracteristicilor glaucomului și a răspunsului la test este notată cu „g", iar absența cu „n". Atunci cînd combinațiile genelor sînt dispuse ca alele, genotipul indivizilor se poate exprima prin nn, ng și gg. Răspunsul final la corticoizi este definit prin fenotipul normal nn atunci cînd presiunea finală este $<$ 20 mm Hg ; răspunsul intermediar ce caracterizează un fenotip heterozigot ng are presiunea oculară finală între 20–31 mmHg ; răspunsul crescut arătînd un fenotip homozigot gg are presiunea oculară finală $>$31 mmHg. Repartiția este conformă eredității mendeliene de tip recesiv. Frecvența genei g găsită în populația normală concordă cu frecvența teoretică de 0,2 compatibilă cu o ereditate mendeliană de tip recesiv. Dacă frecvența genei ce determină o reacție pozitivă este de 20% atunci 4% din populație trebuie să fie homozigotă și 32% heterozigotă. Testul la cortizon ar avea valoarea unei probe susceptibile de a confirma sau infirma un diagnostic de glaucom.

Armaly (1966) utilizează criterii mai precise și ia în considerare atît presiunea inițială cît și cea finală. Cu timpul s-a constatat însă că nu toți glaucomatoșii au răspuns pozitiv la corticoizi. De asemenea nu toți descendenții glaucomatoși prezintă ascensiuni tensionale la corticosteroizi, fapt care face să fie îndoielnică asocierea glaucom și răspunsul cortizonic. De asemenea nu este demonstrat că un subiect cu răspuns pozitiv la corticosteroizi va dezvolta ulterior un glaucom cu unghi deschis.

François și colab. (1966) arată că numai unul din 6 subiecți cu părinți glaucomatoși prezintă ascensiuni presionale peste 5 mmHg, la corticoizi locali. Răspunsurile pozitive la 87 descendenți glaucomatoși au fost de numai 34% în loc de 50% cît ar fi trebuit să fie teoretic.

Lucrările lui Schwartz și colab. (1973) asupra gemenilor mono- și dizigoți par a condamna definitiv transmiterea ereditară dominantă a răspunsului presional ocular la corticosteroizi locali.

Ipoteza unei transmiteri poligenice multifactoriale. Armaly (1968) studiind părinții și colateralii unui grup glaucomatos, precum și un lot de subiecți normali fără antecedente glaucomatoase, arată că presiunea oculară și facilitatea la scurgere a ochiului normal și glaucomatos au o transmitere poligenică multifactorială. Ea ține de factori locali cum este aspectul unghiului camerular, raportul C/D, pigmentarea unghiului, sindromul de pseudoexfoliere capsulară, precum și de factori neuroendocrini (diencefalici, tiroidieni, suprarenali, gonadici) și tulburări de metabolism.

Variații nictemerale ale tensiunii oculare și cortizolul plasmatic. Debitul apos, măsurat prin ventuza cu sucțiune, arată o scădere semnificativă între orele 0–8 la bolnavii cu maladia Addison în timp ce la un subiect normal maximum este între aceste ore. Ritmul zilnic al 17-hidroxicorticoizilor plasmatici este în strînsă legătură cu curba nictemerală a tensiunii oculare la glaucomatoși, vîrful curbei corticoizilor plasmatici precedă însă în general cu 4 ore vîrful tensional. Kasavina și colab. (1971) și Filina (1971) găsesc praguri de corticoizi plasmatici mai crescuți la glaucomatoși decît la normali. Mecanismul creșterii tensiunii oculare constă în creșterea debitului apos și o scădere a facilității la scurgere ; presiunea venoasă episclerală rămîne nemodificată.

Mucopolizaharidele și glaucomul cortizonic. Trabeculul scleral conține mucopolizaharide, care sînt macromolecule ce se află în toate spațiile intercelulare ale țesutului mezodermic.

Scanned with OKEN Scanner

La nivelul trabèculului, în vecinătatea canalului lui Schlemm, este un strat de mucopolizaharide de 0,1 μ grosime cu rol activ în reglarea tensiunii

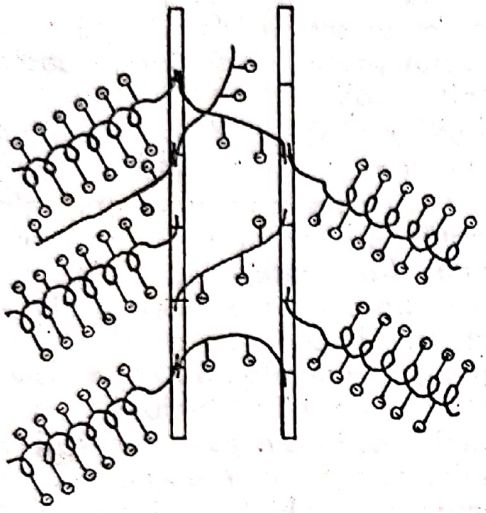

Fig. 176 — Model nehidratat al mucopolizaharidelor legate de colagen.

oculare. Mucopolizaharidele sînt capabile de a se lega fie de colagen, fie de proteine. Ele sînt sintetizate de

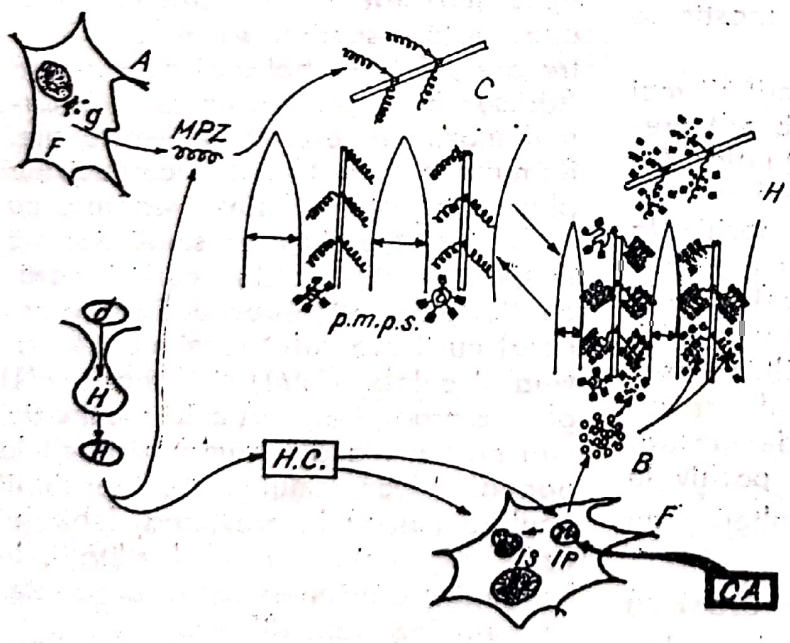

Fig. 178 — Patogenia schematică a glaucomului cortizonic.

fibroblaştii ţesutului mezodermic, care în funcţie de diferenţierea ce au suferit produc un anumit mucopolizaharid specific. François (1974) denumeşte fibroblaştii de la nivelul trabeculului, gonocite. Mathews (1970) arată că mucopolizaharidele prezintă o parte

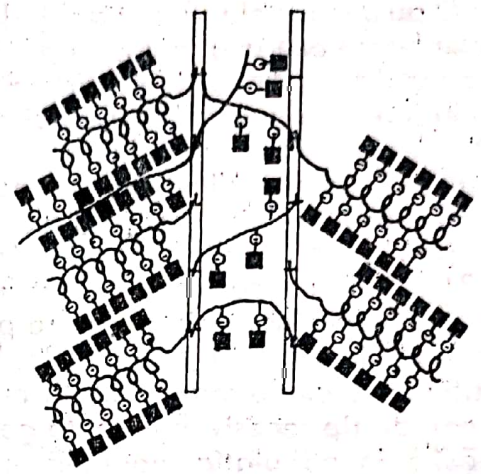

Fig. 177 — Model hidratat al mucopolizaharidelor legate de colagen.

liberă, cu un număr de sarcini negative libere, şi o parte legată de colagen (fig. 176).

Partea liberă poate atrage apa, mucopolizaharidele se hidratează şi produc un edem biologic (fig. 177).

François încearcă să explice schematic astfel creşterea tensiunii oculare (fig. 178).

Mucopolizaharidele (mpz) produse de fibroblaşti (A) la nivelul unghiului sînt transportate prin mecanisme celulare obişnuite în substanţa fundamentală unde se combină cu colagenul (C). Ele devin astfel insolubile, fapt care explică pozitivitatea lor la reacţii histochimice. Atunci cînd tensiunea oculară este joasă, mucopolizaharidele unghiului prin polimerizare se hidratează (H), spaţiile intertrabeculare se închid şi rezistenţa

la scurgere crește. Invers, atunci cînd tensiunea oculară crește se produce depolimerizarea mucopolizaharidelor care pierd apa. Depolimerizarea se produce prin eliberarea enzimelor catabolice din lizozomul primar, care poate de asemenea fuziona în interiorul celulei cu o granulă de mucopolizaharid pentru a forma un lizozom secundar. Mucopolizaharidele diminuează tensiunea oculară prin depolimerizare cu pierderea apei.

Corticosteroizii întăresc membrana lizozomului și împiedică eliberarea enzimelor și deci depolimerizarea. Axul diencefalo-hipofizar secretă hormoni care reglează funcția suprarenalelor ce secretă hormoni corticoizi naturali (HC). Aceștia pot din nou acționa asupra gonocitelor și în special asupra lizozomului lor primar.

Mecanismul de reglare depinde de echilibrul dintre biosinteza mucopolizaharidelor de către aparatul Golgi al gonocitelor și depolimerizarea lor prin enzime catabolice ale lizozomilor din aceleași celule. Sub acțiunea corticoizilor membrana lizozomală împiedică eliberarea enzimelor catabolice. Participarea mucopolizaharidelor la reglarea tensiunii oculare constituie un factor favorizant dar nu singurul în producerea glaucomului. Instilarea de hialuronidază și administrarea de vitamina A care fragilizează membrana lizozomală, facilitează eliberarea de enzime catabolice și împiedică apariția hipertensiunii cortizonice.

După Draeger (1965) creșterea debitului determinată de hormon nu poate fi compensată de un sistem de drenaj care a fost modificat în prealabil. Deci, ar fi vorba de un stadiu de glaucom subclinic care ar deveni manifest sub influența cortizonului. Pentru aceasta ar pleda numărul mare de subiecți tratați și numărul relativ mic al celor ce fac glaucom.

Împotriva ipotezei genetice, susținută de Becker și Hahn, în glaucomul cortizonic pledează faptul că nu toți glaucomatoșii incipienți prezintă creșteri tensionale la instilații de cortizon. François și colab. (1966) arată că părinții subiecților cu glaucom prezintă un test pozitiv numai în 16% din cazuri, copiii celor cu glaucom în 34%, iar nepoții în 22% din cazuri. Testul la cortizon rămîne un test genetic, un marcator de genă în familiile glaucomatoase. Se admite un mecanism mai complex însă cu o predispoziție oculară genetică și endocrină.

Predispoziție oculară :
- raportul Po/C > 100 după proba cu apă ;
- raportul C/D > 0,3 ;
- miopia forte ;
- sindromul de dispersie pigmentară.

Predispoziție genetică :
- antecedente familiale glaucomatoase ;
- test negativ la fenil-tiouracil

Predispoziție endocrină :
- prag PBI (Proteine-boun-idine) plasmatic slab.
- diabet fără retinopatie
- hiperglicemii provocate.

Tratamentul glaucomului cortizonic

Profilactic. Dat fiind că toate formele de corticoizi sînt susceptibile de a produce o hipertensiune oculară la persoane predispuse, tratamentul cu cortizon local nu trebuie să depășească 2 săptămîni. În tot timpul tratamentului se impune o supraveghere tonometrică. Pentru a depista persoanele sensibile, Armaly (1966) recomandă să se instileze colir cu betametazon 0,1% de trei ori pe zi timp de o săptămînă. Dacă tensiunea oculară crește cu 5 mmHg sau mai mult sînt șanse de a se dezvolta un glaucom cortizonic.

Scanned with OKEN Scanner

Curativ. Primul gest terapeutic este de a se suprima tratamentul. Dacă corticoizii au fost introduși subconjunctival se va verifica dacă nu au rămas cristale insolubile sub conjunctivă și se vor extrage. Dacă tensiunea oculară nu este prea ridicată și tratamentul nu poate fi întrerupt se va administra medicație antiglaucomatoasă. Glaucomul cortizonic reacționează bine la miotice, epinefrină și acetazolamidă. Se va evita instilația de miotice pe ochi miopi. Tratamentul este apoi redus treptat în funcție de normalizarea tensiunii oculare. Se mai recomandă injecții subconjunctivale de hialuronidază 100–300 U.I. În formele rezistente se recomandă trabeculotomie și trabeculectomie. Celelalte intervenții fistulizante nu sînt indicate din cauza vîrstei tinere a subiecților.

Scanned with OKEN Scanner

XXXVIII

Tratamentul medical al glaucomului

Cercetări farmacoterapeutice din ultimii ani au adus contribuţii importante la tratamentul medical al glaucomului. Numărul mare al medicamentelor utilizate impune o cunoaştere a influenţelor nocive pe care acestea le pot avea asupra organismului. Contraindicaţiile unui medicament sînt astăzi tot aşa de numeroase ca şi indicaţiile sale, fapt care a făcut să apară aşa-zisele „maladii ale progresului medical".

De la utilizarea eserinei, primul medicament cu acţiune hipotonizantă, de către Laqueur (1876) tratamentul medical al glaucomului a cunoscut continuu progrese dinspunînd astăzi de numeroase medicamente cu acţiune hipotonizantă oculară. Pentru sistematizare vom considera :

– coliruri miotice :
– coliruri nemiotice ;
– inhibitori ai anhidrazei carbonice ;
– hipotonizante osmotice.

Coliruri miotice

Colirurile miotice au acţiune de degajare a unghiului camerular prin contracţia pupilei şi o acţiune trabeculară prin contracţia fibrelor longitudinale (meridiane) ale muşchiului ciliar. Ele pot fi împărţite în două categorii :

– coliruri cu acţiuni parasimpatomimetică, ce provoacă contracţia sfincterului. Ele reprezintă grupa cea mai importantă a colirurilor miotice active ;

– coliruri cu acţiune asupra simpaticului ce provoacă o relaxare a dilatatorului irian şi reprezintă grupa mai puţin importantă a colirurilor miotice, coliruri miotice pasive.

Colirurile miotice se pot sistematiza :

– miotice parasimpatomimetice ;
  – colinergice (naturale şi de sinteză) ;
  – anticolinesterazice (inhibitori reversibili şi inhibitori ireversibili) ;
– miotice simpatolitice.

Există deci miotice parasimpatomimetice care acţionează direct asupra

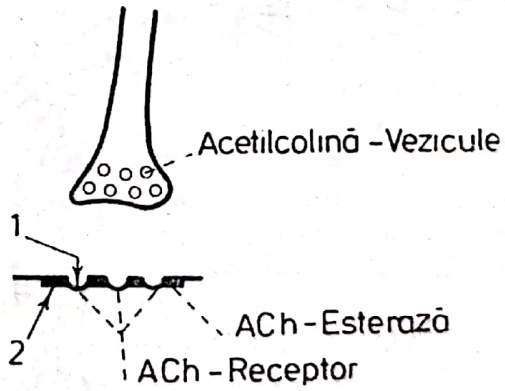

Fig. 179 – Schema sinapsei fibrei nervoase colinergice.
1 – excitaţia directă prin parasimpatomimetice (acetilcolină, carbacol, pilocarpină). Blocaj prin atropină ; 2 – frînare prin anticolinesterazice (eserină, neostigmină, DFP).

receptorilor colinergici de la nivelul organelor efectorii stimulînd producerea de acetilcolină la nivelul sinapsei

Scanned with OKEN Scanner

și pe care le numim colinergice. Ele pot fi :

– naturale (pilocarpina) ;

– de sinteză (metacolina, carbacol, aceclidina).

Miotice stimulatoare indirecte care împiedică inactivarea acetilcolinei prin inhibarea colinesterazei și de aceea le numim anticolinesterazice. Acestea pot fi :

– inhibitori reversibili (eserină, neostigmină, tosmilen, daralin) ;

– inhibitori ireversibili (diizopropil-fluorofosfat abreviat DFP, mintacol, fosfolin).

Primele deci, înlocuind acetilcolina, pot acționa în absența sa chiar după inhibarea producerii sale printr-un blocaj anestezic al ganglionului ciliar, în timp ce cele din al doilea grup nu acționează decît în prezența sa.

Medicația colinergică

Acetilcolina

Acetilcolina (acecolina) este substanța de transmisie în sinapsele colinergice centrale, în ganglionii vegetativi și în prelungirile nervoase postganglionare parasimpatice. În fibrele nervoase colinergice se sintetizează colina și acid acetic în vezicule (biologic inactive) și se acumulează un potențial de acțiune. Întreruperile sinaptice fac ca impulsurile electrice pe care prelungirile nervoase le primesc să nu se propage. Dimpotrivă acetilcolina îndeplinește funcția de traducere a acestor impulsuri primite, prin difuzarea sa specifică receptorilor în membrana postsinaptică.

Prin reacția între acetilcolină și receptorii colinergici devenită tridimensională, structurile specifice ale receptorilor proteici se pot schimba și astfel permeabilitatea membranei pentru Na^+ crește brusc. Urmează depolarizarea membranei și în consecință se produce în celula efectoare un potențial de acțiune. Sarcina acetilcolinei de a interveni sub influența unui impuls electric asupra marilor rezistențe reprezentate de întreruperile sinaptice este astfel îndeplinită.

Întrucît fiecare impuls din fibra preganglionară produce numai un singur impuls în celula ganglionară, înseamnă că acetilcolina pusă în libertate trebuie să fie distrusă imediat prin acțiunea colinesterazei și fibra nervoasă urmează să revină la starea ei anterioară. Îndepărtarea acetilcolinei este necesară pentru restabilirea

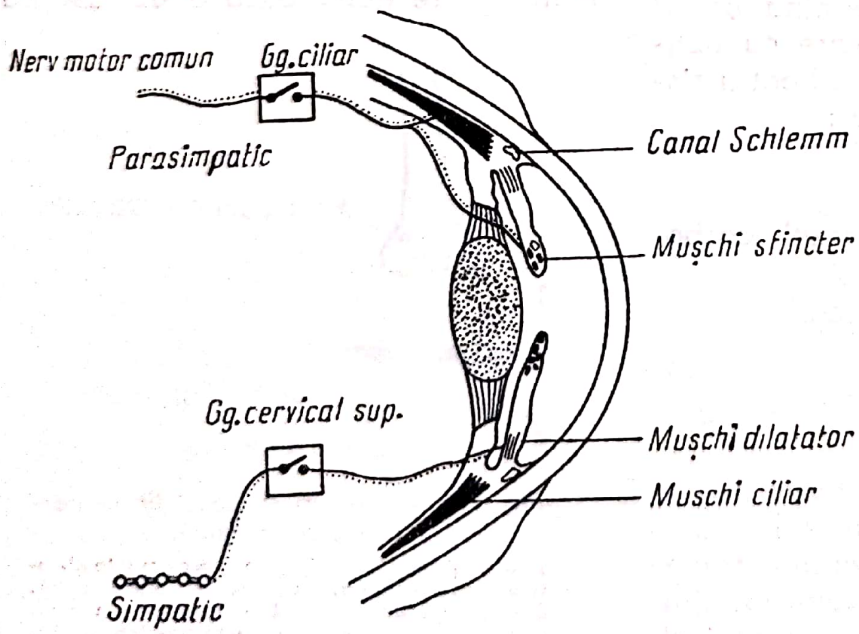

Fig. 180 – Inervația simpatică și parasimpatică la nivelul ochiului (schematic).

funcționalității nervoase. Aceasta se petrece timp de cîteva milisecunde, cînd acetilcolina se localizează în membrana postsinaptică. În acest timp prin modificări induse de acetil-

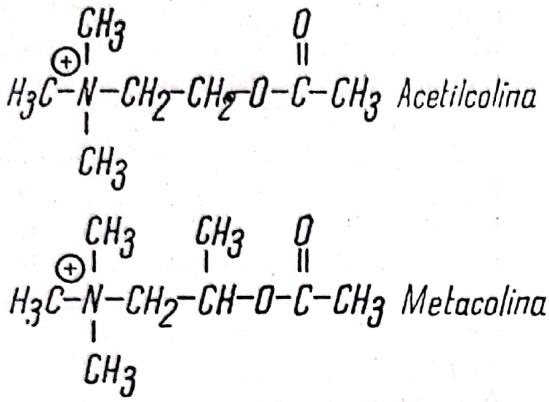

Pilocarpina

Alcaloid izolat din frunzele de *Pilocarpus jaborandi, Pilocarpus pennatifolius* și *Pilocarpus microphyllus* are

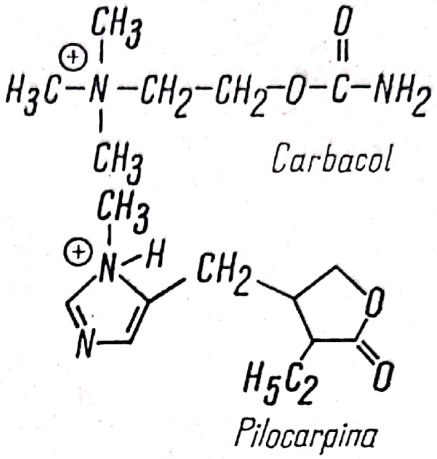

Fig. 181 — Formule ale substanțelor parasimpatomimetice.

colina postsinaptică membrana este din nou excitată.

Din ganglionul ciliar pleacă fibre postganglionare parasimpatice ce inervează mușchiul ciliar și sfincterul pupilar.

Acțiunea parasimpatică a acetilcolinei endogene poate fi explicată farmacologic prin acțiunea utilizării unor substanțe parasimpatomimetice cu acțiunea și structura asemănătoare cu a acetilcolinei. Astfel de substanțe sînt pilocarpina, carbacolul, metacolina. Teoretic însă acetilcolina este substanța ideală. Ea este utilizată cu acțiune optimă în operația de cataractă, intracamerian, fiind considerată ca cel mai activ midriatic. Instilată pe conjunctivă ea nu traversează epiteliul cornean și este distrusă prin colinesterază înainte de a ajunge pe suprafața irisului. Aceste dezavantaje au fost înlăturate prin utilizarea pe scară largă a carbacolului și metacolinei, ambele substanțe fiind în soluție destul de stabile și putînd fi utilizate sub formă de picături.

acțiune parasimpatomimetică. Prin acțiunea sa directă asupra celulei efectoare, efectul se produce chiar după degenerarea completă a nervului. Este o substanță liposolubilă și pătrunde fără greutate prin membrana celulară.

Mioticele cu acțiune directă determină :

— contracția pupilei care începe după 10 minute de la instilație, atinge maximum la 30 minute și începe să scadă după 4 ore, pentru a dispare complet după 10–24 ore ;

— contracția mușchiului ciliar care acționează asupra pintenului scleral, iar prin intermediul său lărgește ochiurile trabeculului ;

— coboară tensiunea oculară. Weekers și colab. arată că pilocarpina normalizează permeabilitatea emonctoriilor prin măsurători tonografice, în 59% din cazuri în stadiul de glaucom incipient și 54% în stadiul de glaucom avansat ;

— vasodilatație moderată, dar durabilă, a uveei, conjunctivei și episcle-

Scanned with OKEN Scanner

rei. Prin acţiunea sa vasodilatatoare creşte permeabilitatea capilară.

Deoarece pilocarpina nu se poate substitui secreţiei normale, posedă o acţiune eficace cu tot blocajul anestezic ganglionar. Astfel după blocarea ganglionului ciliar, prin injecţie retrobulbară, pupila se contractă sub efectul drogurilor colinergice, dar nu se contractă sub acţiunea anticolinesterazicelor. Efectul colinergic este anulat prin acţiunea atropinei care împiedică pătrunderea în placa motorie.

Pilocarpina rămîne cel mai utilizat miotic în glaucom. Are o bună penetrare oculară, este stabilă şi prezintă un minimum de efecte secundare. Se utilizează în soluţie apoasă de 1–4% sub formă de clorhidrat de pilocarpină şi mai frecvent nitrat de pilocarpină. Mioticul are o acţiune medie de 6 ore, după care este necesar de a se repeta instilaţiile (fig. 182). Efectul poate fi prelungit dacă pilocarpina este administrată în soluţie uleioasă sau cu un lichid vîscos ca metilceluloza cu rol de vehicul retard. Nu modifică compoziţia umoarei apoase şi de aceea nu prezintă nici un pericol pentru structurile interne ale ochiului, aşa cum se întîmplă cu unele anticolinesterazice.

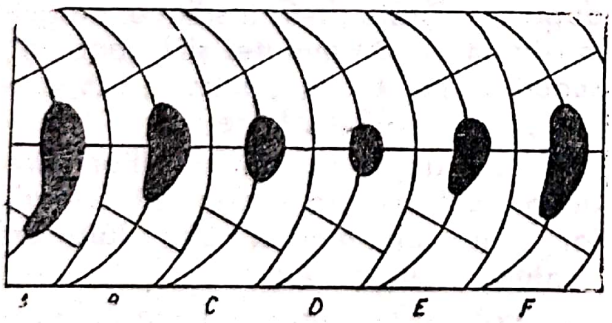

Fig. 182 – Ameliorarea petei oarbe după administrare de pilocarpină.
A – înainte de pilocarpină ; *B* – după o oră ; *C* – după o oră şi 15 minute ; *D* – după 2 ore ; *E* – după 3 ore ; *F* – după 6 ore (Samollov).

Mod de acţiune – Coborîrea tensiunii oculare se face prin ameliorarea facilităţii la scurgere (fig. 183).

Becker arată că valoarea lui C poate fi un element de apreciere în rezultatele terapeutice în glaucomul cu unghi deschis. Pe 250 ochi trataţi timp de 3 ani cu pilocarpină atunci cînd C>0,10, în 65% din cazuri glaucomul nu a evoluat. Dacă C>0,15 în 82% glaucomul nu a evoluat, iar cînd valoarea lui C>0,20 atunci în 91% glaucomul nu a mai evoluat.

Fiecare glaucomatos reacţionează într-un anumit fel şi de aceea trebuie individualizată administrarea prin tonometrizări repetate. De aici necesitatea stabilirii unei curbe presionale nictemerale pentru fixarea momentului şi a frecvenţei instilaţiilor. Ascher menţionează şi o accelerare a curentului apos şi chiar o transformare a venelor sanguine în vene apoase.

S-a cercetat şi acţiunea pilocarpinei asupra endoteliului canalului lui Schlemm, dar acţiunea electivă rămîne asupra fibrelor longitudinale ale muşchiului ciliar prin tracţiune asupra pintenului scleral.

În glaucomul cu unghi închis nu se începe tratamentul cu pilocarpină pentru a nu se creşte blocajul pupilar şi congestia ciliară. După administrarea hipotonizantelor generale (medicaţie osmotică şi sulfamide) pilocarpina deschide unghiul prin mioză şi separă astfel rădăcina irisului de trabecul, ameliorînd scurgerea umoarei apoase. Acţiunea pilocarpinei, în concentraţie mică, poate fi utilizată după medicaţia osmotică şi în faza prodromică a glaucomului cu unghi închis unde reuşeşte să deschidă un unghi strîmtorat cu creşterea facilităţii. Coborîrea tensiunii oculare este mai importantă la glaucomatoşi decît la normali.

Indicaţii. Pilocarpina rămîne medicamentul cel mai utilizat în tratamentul glaucomului cu unghi deschis. Se începe cu o concentraţie slabă şi apoi în funcţie de scăderea tensiunii

Scanned with OKEN Scanner

oculare se crește concentrația. Concentrația optimă este de 2%. Se prescrie de obicei dimineața la ora 6, apoi

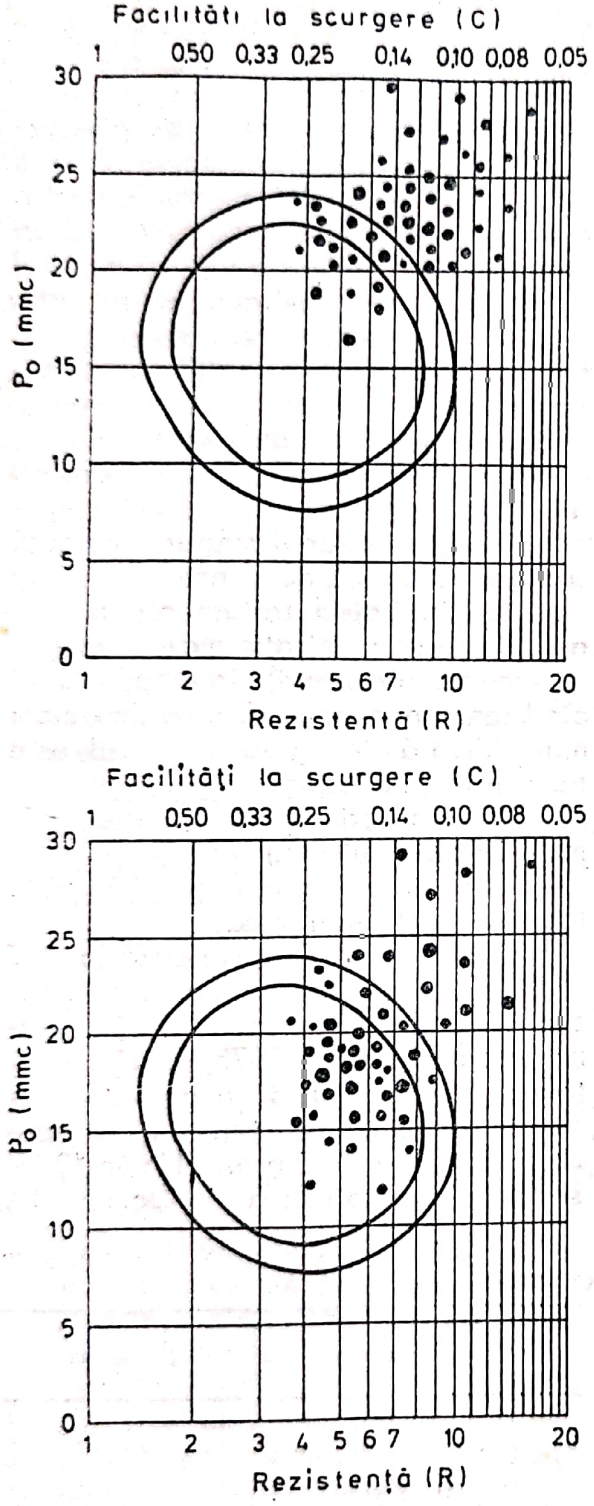

Fig. 183 — Efectul pilocarpinei apreciat prin graficul lui Weekers :
a — înainte de pilocarpină ; *b* — după pilocarpină (obs. personale).

din 5 în 5 ore (11, 16, 21). Se poate asocia cu epinefrina, medicamente anticolinesterazice sau sulfamide. În glaucomul cu unghi închis se începe cu o concentrație de 0,5% pentru a nu crește blocajul pupilar. Este contraindicată în blocajul pupilar al afacului și în glaucoamele secundare.

Efectele secundare sînt minime :

— alergie locală sub formă de conjunctivite foliculare ;

— sinechii pupilare și o rigiditate a irisului după instilații prelungite ;

— chisturi pigmentare la nivelul marginii pupilare ;

— hipotensiune mare cu decolare de retină. Se recomandă examinarea periferiei retinei înainte de începerea tratamentului și dacă se decelează rupturi asimptomatice se face fotocoagularea lor profilactică ;

— s-a discutat mult accelerarea opacifierilor cristaliniene. Abrams a examinat sistematic 70 bolnavi care au utilizat instilații zilnice cu pilocarpină mai mult de 3 ani și descrie o colorație galbenă a cristaloidei anterioare fără diminuarea marcată a vederii ;

— s-a arătat de asemenea că unii agenți conservanți adăugați medicamentului pot provoca alterații oculare. Astfel nitratul de fenil mercur 1/25 000 poate determina impregnații conjunctivale ;

— de menționat unele manifestări generale ca diaree, greață, colici, transpirații, tremurături ale extremităților după administrare de 30 picături pilocarpină 2%. La bolnavii cu tulburări cardio-respiratorii, pilocarpina crește secreția alveolară și poate determina edem pulmonar.

Ocusert-pilocarpina

Sistemul terapeutic Ocusert-pilocarpină se prezintă sub forma unor lamele subțiri și transparente de formă elipsoidală de etilen-vinil-acetat care includ în interior un rezervor de pilo-

Scanned with OKEN Scanner

carpină. Lamele flexibile au rol de suport și modelator. Pilocarpina este dispersată în acid alginic care îi conferă o difuziune constantă de cedare

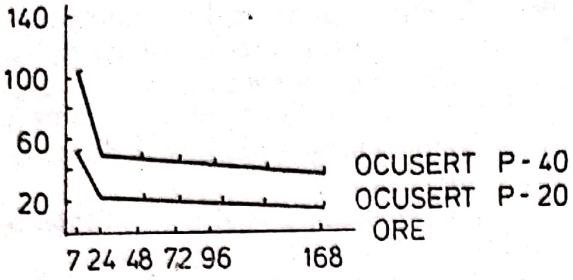

Fig. 184 — Eliminarea pilocarpinei în Ocusert-pilocarpină 40 și 20.

a medicamentului. Sistemul Ocusert-pilocarpină este aplicat în fundul de sac conjunctival inferior. Are o margine albă care facilitează individualizarea substanței. Este bine tolerat de conjunctivă și nu necesită decît cîteva minute pentru a adera. Prin diferența de concentrație a pilocarpinei se produce difuzarea substanței pe suprafața conjunctivei. Lamelele de etilen-vinil-acetat sînt polimerizate pentru a limita difuziunea și a facilita o viteză de eliminare constantă și continuă. În funcție de necesitățile terapeutice există două sisteme Ocusert-pilocarpină care cedează 20 mcg/oră și 40 mcg/oră în mod constant timp de o săptămînă (fig. 184).

Deși eliminarea persistă și după această dată, lamele sînt înlocuite după o săptămînă pentru o bună eficiență terapeutică (tabelul XLVII).

Eliminarea este mai mare în primele ore pentru a obține o concentrație utilă. După 24 ore se stabilește o bună concentrație pentru ca pilocarpina să-și exercite efectul terapeutic, care apoi se menține la un nivel constant timp de o săptămînă.

O analiză comparativă cu pilocarpina 2% presupune administrarea unei cantități de 28 miligrame, deci o cantitate de 4 ori și respectiv de 8 ori mai mare. De aici rezultă că excesul de pilocarpină, utilizată în instilații, trece în căile lacrimale și este practic ingerat provocînd o inutilă contaminare a organismului.

Avantajele sînt numeroase :

— cantitatea mică de pilocarpină utilizată ;

— efectuarea unei singure aplicații săptămînal în loc de 4 instilații zilnic ;

— continuitatea tratamentului fără a utiliza o concentrație mare ;

— concentrație utilă în timpul nopții cînd tensiunea oculară este de obicei mai ridicată, iar glaucomatosul este lăsat fără pilocarpină ;

— miopia cristaliniană este mai mică în sistemul Ocusert ;

— pătrunderea pilocarpinei în căile lacrimale este mai mică.

Hipotensiunea se instalează la 6–7 ore de la aplicarea sistemului Ocusert și rămîne constantă 7 zile. Setnikar și Magistretti (1975) arată că sistemul Ocusert 40 dă o hipotensiune mai mare. Scăderea tensiunii oculare este în medie de 3,6 mm Hg în Ocusert 20 și de 5,3 mm Hg în Ocusert 40.

TABELUL XLVII

CARACTERISTICI TEHNICE

Tipul	Ocusert 20	Ocusert 40
Viteza medie de cedare (mcg/ore)	20	40
Durata în zile	7	7
Cantitatea mcg cedată pe zi	3,36	6,72
Cantitatea de pilocarpină în rezervor	5 ± 0,8	11 ± 1,6
Dimensiuni (diametru mare, mic, grosime)	13,4 × 5,7 × 0,3	13,0 × 5,5 × 0,5

Scanned with OKEN Scanner

Colinergice de sinteză

Alături de pilocarpină, drog natural, se cunosc un număr de produși sintetici derivați din acetilcolină stabili și insensibili la acțiune destructivă a colinesterazei. Ei sînt indicați atunci cînd există o intoleranță la pilocarpină, o mioză accentuată sau vasodilatație conjunctivală. Sînt totuși puțin utilizați.

Metacolina (sinonime : mecholyl, mecholin) este acetil β-metilcolină. Are efecte asemănătoare cu ale acetilcolinei, dar este mai stabilă fiind mai greu hidrolizată. Efectul miotic durează numai 2 ore, provoacă lăcrimare abundentă și vasodilatație conjunctivală. Are acțiune muscarinică mai intensă și nicotinică mai slabă decît acetilcolina. Anticolinesterazicele potențează efectele metacolinei, atropina le suprimă sau le previne.

Urecolina (carbaminoil β-meticolina) și Furmetid (iodura de furfuril-trimetilamoniu) nu sînt utilizate.

Carbacol (carbacolina, doryl, lentin) este clorhidrat de carbaminoilcolină. Derivă din colină și uretan, fapt ce o apropie de eserină.

Carbacolul are acțiune muscarinică prin efect direct asupra receptorilor colinergici dar este și inhibitor al colinesterazei datorită grupării ester carbamic din moleculă. Se utilizează în soluții 1–2% și rezistă bine la colinesterază. Mioza apare după 10 minute și persistă mai mult de 2 ore. Acțiunea sa este asemănătoare pilocarpinei dar este utilizat mai puțin deoarece puterea de penetrație corneană este redusă și trebuie asociată cu metilceluloza sau cu agenți apoși. Din cauza toxicității mari se alternează cu alte miotice.

Aceclidina este clorhidrat 3-acetoxilchinucleidină. Are acțiuni asemănătoare cu ale pilocarpinei cu efect miotic maxim la 20–30 minute de la instilare și cu o durată de 6–8 ore. Utilizat în concentrație de 2% provoacă mioză cu scăderea tensiunii oculare atît la normali cît și la glaucomatoși. Prezintă o bună toleranță și are o acțiune mai puternică și de mai lungă durată decît a pilocarpinei. Glaucostat (Chibret) conține aceclidină 2 g, acid boric 1,8 g, borat de sodiu 0,13 g și apă distilată pînă la 100 ml. Acționează atît prin creșterea facilității la scurgere cît și prin inhibarea formării umoarei apoase. Este indicată cu instilații alternative de pilocarpină în special atunci cînd este necesară o hipotonizare mai importantă sau cînd apar fenomene de intoleranță pentru unul din medicamente. Prin buna sa toleranță, acțiunea imediată și prelungită, aceclidina este un colir capabil de a se substitui la nevoie pilocarpinei. Demailly (1968) face o comparație între pilocarpină 2% și aceclidină 2% și găsește acțiunea aceclidinei superioară.

Efectele secundare sînt minime. Se descriu hiperemii conjunctivale și miopie spasmodică fără importanță practică. Demailly menționează la o serie de bolnavi crize de strănut după administrarea de aceclidină. După o oră de la instilare se menționează o hipersecreție de umoare apoasă reactivă datorită creșterii facilității, explicată prin procesul de homeostazie tensională cu închiderea căilor de excreție uveosclerală ale lui Anders Bill, fapt care se întîlnește și după pilocarpină.

Medicamente anticolinesterazice

Colinesterazele sînt enzime care produc desfacerea acetilcolinei în colină și acid acetic. Se cunosc (fig 185) :

– colinesterază adevărată (specifică sau acetilcolinesteraza) ce se găsește în hematii, în structurile nervoase din ganglionii vegetativi și spinali, măduva spinării, sinapse, plăci neuro-

Scanned with OKEN Scanner

musculare. Hidrolizează acetilcolina eliberată în cursul transmiterii influxului nervos prin sinapse colinergice ;

– pseudocolinesteraza (nespecifică sau butirocolinesteraza) se găsește în serul sanguin, pancreas, intestin, inimă, structuri vasculare, sistem nervos.

Substanțele care inhibă colinesterazele sînt numite anticolinesterazice. Ele formează cu colinesteraza un complex care poate fi pentru unele ușor disociabil (eserină, tosmilen), iar pentru altele greu disociabil (fosfolinul și alți derivați fosforați) permițînd o eliberare de acetilcolină. Acțiunea miotică și hipotonizantă este durabilă între 12 și 48 ore.

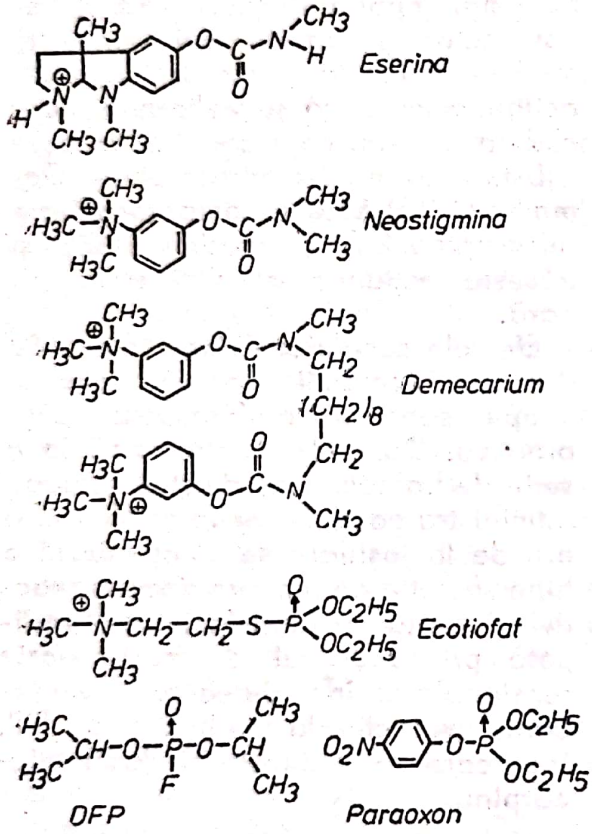

Fig. 185 – Medicamente anticolinesterazice.

Eserina (fizostigmina). Alcaloid cu structură de uretan izolat din liana *Physostigma venenosum* (Niger). Este parasimpatomimetică prin acțiune anticolinesterazică și un miotic energic, antagonist al atropinei. Se utilizează în soluție apoasă de salicilat de eserină 0,5–1% administrată 1–2 picături în sacul conjunctival. Substanța stimulează sfincterul irian și fasciculul longitudinal al mușchiului ciliar determinînd mioză și scăderea tensiunii oculare. Acțiunea sa este de scurtă durată și de aceea este mai puțin utilizată. Acționează rapid și antrenează dilatarea vaselor segmentului anterior. Mioza este maximă în 40 minute și durează 12–36 ore asociată deseori cu un spasm al mușchiului ciliar cu miopie spasmodică. Nu influențează tonusul ocular la normali. La glaucomatoși scăderea tensiunii oculare este rapidă dar de scurtă durată. Acționează prin ameliorarea facilității la scurgere. Dat fiind acțiunea scurtă, spasmul ciliar, conjunctivitele foliculare alergice, cheratitele punctate asociate, utilizarea sa este cu totul limitată.

Neostigmina (miostin, neoeserină, prostigmin). Avînd un azot cuaternar este absorbită puțin și neregulat din tubul digestiv și traversează greu membranele. Stimulează intens mușchii netezi și secrețiile tubului digestiv. După vagotomie bilaterală efectul asupra contracțiilor gastrice este redus. Administrată pe cale conjunctivală produce mioză. Are un efect hipotensor mai mic și a fost abandonată în favoarea altor derivați cu efecte hipotensoare mai puternice. Este contraindicată în astm bronșic, miotonie, parkinsonism.

Tosmilen (bromura de demecarium) derivă din neostigmină și este utilizat în soluție de 0,125–0,250%. O singură picătură poate avea o acțiune de 12–24 ore. Acest inhibitor reversibil al colinesterazei, solubil în apă, a în-

Scanned with OKEN Scanner

ceput să fie utilizat din 1967. Efectul miotic începe la 20 minute, este maxim la 16 ore și durează pînă la 36 ore. Scade tensiunea oculară la normali (cu 3–5 mm Hg), dar mai ales la glaucomatoși prin creșterea facilității la scurgere. Nu există un raport direct între importanța miozei și ameliorarea facilității. Cu timpul se produce o rezistență, de unde necesitatea de a fi utilizat alternativ cu alte miotice. Instilațiile pot fi reluate apoi cu același efect de la început. Incidentele sînt acelea ale tuturor colinesterazicelor.

Daralin. Utilizat mai ales în timpul războiului, în lipsa pilocarpinei, are efect miotic și hipotensiv la 20–30 minute de la instilare și persistă 46 de ore.

Inhibitori ireversibili

Au formule chimice vecine cu asocierea la radicalii organici a unui atom de fosfor și uneori de sulf, de unde și denumirea de substanțe organofosfate sau organotiofosfate. Reacționează cu colinesterazele pe care le blochează. Reacția este ireversibilă spontan, enzima neputînd să fie recuperată prin dializă sau diluție, dar poate fi reversibilă în prezența unor substanțe cu structură de oxime sau acizi hidroxamici, denumite reactivatori de colinesterază. Datorită blocării colinesterazelor derivații organofosforici produc efecte asemănătoare celor realizate prin hiperreactivitatea fibrelor parasimpatice postganglionare, ganglionilor vegetativi, plăcilor neuromusculare și sinapselor colinergice din sistemul nervos central.

O inhibare prea prelungită a colinesterazei antrenează o intoxicație prin acetilcolină cu o fază muscarinică de excitație vagală, apoi o fază nicotinică cu tulburări neuromusculare profunde. De menționat și o oarecare predispoziție genetică la această intoxicare. Utilizînd dibucaina (cincocaina) ca inhibitor al colinesterazei, Kalow a găsit trei tipuri de răspunsuri la o populație dată. Se impun dozaje repetate ale colinesterazei în tratamente de lungă durată, deoarece aceste substanțe trec în circulația generală și cresc riscul de intoxicare la persoane predispuse.

Fluostigmina (diizopropilfluorofosfat, DFP). În tratamentul glaucomului se utilizează în soluție de 1/1 000–1/10 000 una, două picături în soluție uleioasă, deoarece în soluție apoasă nu este stabilă. Produce scăderea tensiunii oculare atît la normali cît și la glaucomatoși. Mioza apare în 5–10 minute, este maximă 15–20 minute și se menține 10–15 zile. Spasmul mușchiului ciliar este maxim după o oră și durează două zile. Dacă DFP este administrat după altă substanță miotică, anticolinesterazică sau colinomimetică, efectul miotic este diminuat. Acest efect poate fi înlăturat prin atropină sau reactivatori de colinesterază. Produce vasodilatație conjunctivală și uveală, miopie spasmodică și scăderea permeabilității barierei hematooculare. Instabilitatea în soluție apoasă și marea toxicitate au făcut-o puțin utilizabilă.

Fosfolinul (iodura de ecotiofat) inhibă colinesteraza în special la nivelul terminațiilor nervoase, lăsînd intactă enzima intracelular. Este o substanță sintetică din seria organofosforică solubilă în apă și stabilă în soluție la rece. De aceea se păstrează sub formă de pulbere. Este cel mai utilizat din anticolinesterazicele organofosforice. Acțiunea sa chimică este ireversibilă, fapt care îl face toxic. Se întrebuințează în soluție de 0,06–0,25% și acțiunea sa durează 12–48 ore. Provoacă mioză intensă ce apare la jumătate de oră de la instilație și determină o scădere accentuată a acuității

Scanned with OKEN Scanner

vizuale. La hipermetropi, spasmul ciliar şi mioza ameliorează vederea centrală. Efectul asupra facilităţii nu este legat de mioză şi se poate asocia cu un uşor midriatic fără a diminua efectul medicamentului.

Utilizarea fosfolinului a fost un real progres în tratamentul medical al glaucomului cu unghi deschis. De menţionat totuşi ca efecte secundare unele tulburări cristaliniene.

Mintacolul (paraoxon). Acţionează asemănător cu ceilalţi organofosforici. Este forma activă a insecticidului paration. Parationul, substanţă lipsită de acţiunea anticolinesterazică, este transformat după absorbţie la nivelul ficatului în paraoxon. Este utilizat pentru acţiunea miotică mai slabă şi de mai scurtă durată decît a fluostigminei. Este stabil în soluţie apoasă şi se întrebuinţează în concentraţie de 0,02% care provoacă o mioză după 10 minute, devine maximă la 60 minute şi dispare complet după 2–3 zile. Reduce midriaza provocată prin atropină. Scade tensiunea oculară la glaucomatoşi prin ameliorarea facilităţii dar nu are nici o acţiune la ochiul normal.

Răspunsul ochiului la tratamentul local cu miotice cu acţiune directă sau indirectă prezintă variaţii individuale, iar o durată exactă de acţiune a colirurilor nu poate fi standardizată. Aceeaşi substanţă, care are o durată de acţiune de 10 ore asupra unui subiect, poate avea la altul o acţiune de 6 ore, în funcţie de tonusul neuro-vegetativ al fiecărui subiect şi de nivelul tensiunii oculare. De aceea este indicată testarea pentru fiecare medicament şi pentru fiecare subiect, răspunsurile putînd fi insuficiente sau excesive. De asemenea trebuie să cunoaştem şi ritmul nictemeral pentru o eficacitate maximă. Dacă se face un tratament combinat (epinefrină+pilocarpină) trebuie găsit momentul cu tensiunea ochiului cea mai ridicată pentru aplicarea epinefrinei.

Efectele secundare ale anticolinesterazicelor :

– toate aceste substanţe provoacă efecte secundare spastice şi în primul rînd un spasm ciliar dureros cu cefalee, asociată sau nu cu spasm de acomodaţie. Dintre ele DFP-ul are o acţiune mai prelungită. Mioza fiind accentuată, bolnavii văd rău atunci cînd prezintă şi tulburări cristaliniene. Fosfolinul este mai bine tolerat ;

– în unele cazuri şi în special în miopie şi afachie aceste contracţii spastice ale fibrelor longitudinale ale muşchiului ciliar pot produce decolări de retină. M. Pager (1968) arată că orice deficit perimetric în sector, apărut în cursul tratamentului, trebuie să atragă atenţia asupra unei posibile decolări de retină ;

– produc într-un grad mai mare decît mioticele cu acţiune directă o hiperemie conjunctivală cu formare de foliculi. Se descriu şi simblefaroane în partea inferioară a sacului conjunctival. După instilaţii cu eserină pot apare dermatite cu depigmentări palpebrale mai evidente la rasa neagră (Jaklin).

Întreruperea tratamentului determină o retrocedare a depigmentării care însă reapare dacă se reiau instilaţiile cu eserină. Unele din aceste efecte secundare ale eserinei pot fi evitate printr-o resorbţie mai lentă, utilizîndu-se în acest scop soluţii uleioase ;

– utilizarea prelungită determină mobilizări pigmentare la nivelul epiteliului pigmentar la marginea pupilară ;

– de menţionat acţiunea cataractogenă. Brégeat afirmă că „în realitate

Scanned with OKEN Scanner

cataractele survenite după diferite intervenţii antiglaucomatoase sînt determinate de utilizarea mioticelor forte". Aceasta deoarece ele se asociază cu iridopatii torpide, ectropion uveal, sinechii care sînt frecvent asociate cu cataracte ;

– la o concentraţie mai mare de 2–3% dau intoxicaţii generale de tip muscarinic cu greaţă, vărsături, diaree, salivaţie, transpiraţie, bradicardie, volvulus. Mandredini–Frimarchi, experimentînd umbretidul, arată apariţia fenomenelor toxice la o concentraţie de 3% cu sialoree şi diaree.

Medicaţia simpatolitică

Guanetidina (ismelin) sub formă de sulfat este utilizată în instilaţii locale. Are o acţiune dublă asupra tensiunii oculare diminuînd producerea de umoare apoasă şi facilitînd scurgerea. Concentraţia cea mai utilizată este de 5% cu o durată de acţiune de 8–12 ore. Produce o vasodilataţie conjunctivală, ptoză prin paralizia ridicătorului lui Müller de la nivelul pleoapei superioare, miozis uşor, hipotonie. Acţiunea hipotensivă este puţin marcată, inferioară aceleia a pilocarpinei.

Redăm după Etienne un tabel rezumativ al principalelor coliruri miotice utilizate (tabel XLVIII, XLIX).

TABELUL XLVIII

MIOTICE UTILIZATE ÎN TRATAMENTUL GLAUCOMULUI

Colinergice	Concentraţia %	Autorul şi anul
Pilocarpina	0,5 —8	Weber (1875)
Urecolin	1,2	Fritsch şi Leopold (1953)
Furmetid	10	Myerson şi Thau (1940)
Carbacol	0,75—2	Velhagen (1933)
Aceclidina	2	Maskovsky, Zajceva (1960)
Iricolina	0,25—1	Magitot (1939)

TABELUL XLIX

MEDICAŢIA ANTICOLINESTERAZICĂ UTILIZATĂ

Anticolinesterazice	Concentraţia %	Autorul şi anul
Eserina	0,5 —1	Laqueur (1876)
Neostigmina	3 —5	Myerson şi Thau (1937)
Tosmilen	0,25—1	Gittler şi Pillat (1957)
DFP	0,01—0,05	Leopold şi Comroe (1946)
Fosfolin	0,06—0,25	Leopold (1957)
Mintacol	0,16	Gless şi Wustemberg (1949)
Pirofos	0,25—1	Ustimenko (1956)

Coliruri nemiotice
Medicaţia simpatomimetică

Sistemul adrenergic este format din sinapsele neuroefectoare simpatice. Acestea au ca mediator chimic noradrenalina şi adrenalina numite catecolamine. Biosinteza are loc în terminaţiile nervoase simpatice (fig. 186).

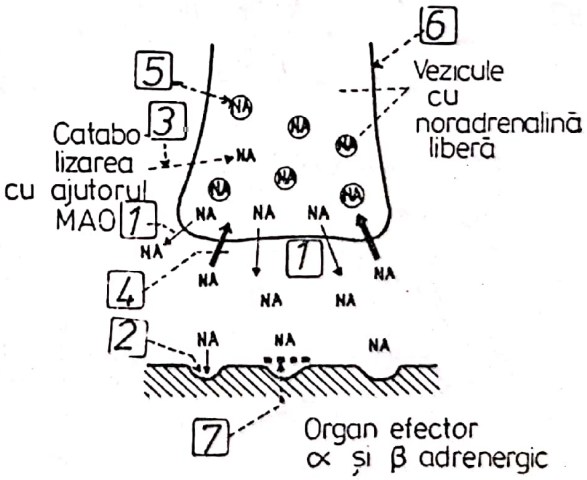

Fig. 186 – Expunere schematică a sinapsei adrenergice.

1 – eliberare de noradrenalină (efedrina, amfetamină, tiramină) ; *2* – excitarea receptorilor (noradrenalină, fenilefrină, bametan) ; *3* – blocarea monoaminooxidazei (nialamid, phenelzin) ; *4* – blocare de întoarcere (împiedicată de cocaină, antidepresive) ; *5* – înmagazinare (rezerpină, guanetidină) ; *6* – efect de membrană (guanetidina opreşte excitaţia) ; *7* – blocarea receptorilor.

Scanned with OKEN Scanner

Noradrenalina veziculară, biologic inactivă, este depozitată în prelungirile nervoase. La o stimulare a filetelor simpatice noradrenalina produce o „explozie liniştită" la nivelul întreruperilor sinaptice unde reacţionează cu receptorii post-sinaptici.

Alături de forma de depozit sub formă de vezicule legată de complex de ATP, magneziu şi o proteină specifică, noradrenalina există şi sub formă liberă, mobilă în citoplasmă. La nivelul membranei presinaptice se produce un schimb datorită gradientului ionilor de Na, între interiorul şi exteriorul membranei. O mică parte difuzează extracelular şi prin metilare inactivează una din cele două grupe fenolice, gruparea hidroxil (m—OH) a inelului aromatic, iar prin dezaminarea oxidativă gruparea lanţului lateral.

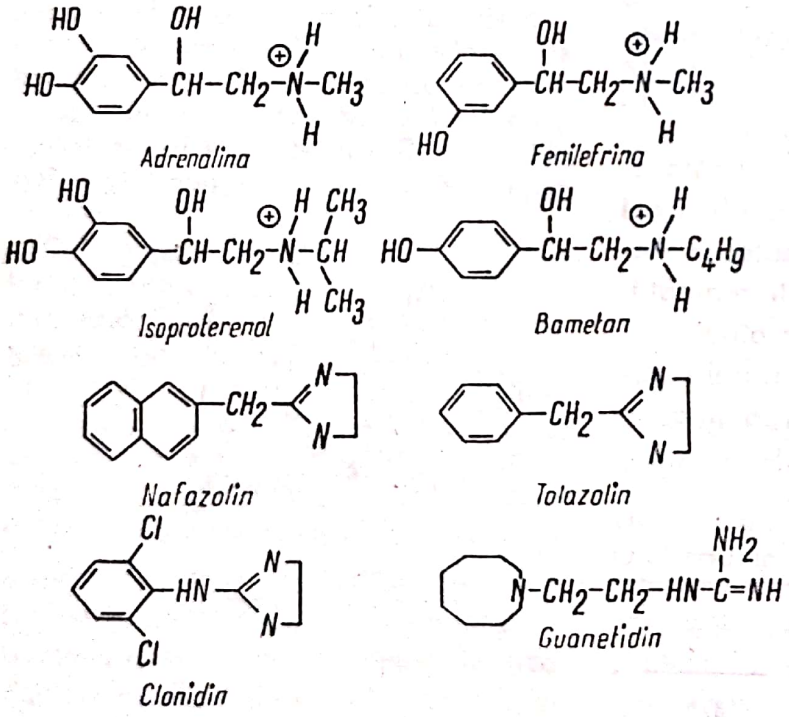

Fig. 187 — Formulele substanţelor adrenergice.

O excitare simpatică depolarizează membrana prelungirilor nervoase. Noradrenalina determină la nivelul receptorilor membranei postsinaptice o excitare specifică a acestora. Mecanismul de pompă este relativ nespecific deoarece transportă alături de noradrenalină şi adrenalină, dopamină, 6-hidroxidopamină, guanetidină şi alte amine. Cocaina şi neuroleptice ca desipramina, protipendilul împiedică mobilizarea depozitelor şi astfel concentraţia noradrenalinei la nivelul receptorilor rămîne mult crescută.

În cadrul sistemului adrenergic se cunosc două feluri de receptori adrenergici alfa şi beta. La rîndul lor receptorii beta se diferenţiază în beta-1 şi beta-2.

Formulele substanţelor adrenergice sînt redate mai jos (fig. 187) :

Noradrenalina (arterenol) se deosebeşte de adrenalină numai prin absenţa grupării metil şi de toate fenilefrinele excitînd practic alfa receptorii. Pentru ochi are importanţă acţiunea de contracţie a arteriolelor, contracţia muşchiului dilatator al pupilei şi ameliorarea facilităţii. Beta-receptorii sînt excitaţi prin izoprenalină (aleudrină) sau bametan (vasculat).

Adrenalina (epinefrina) este un hormon secretat de glanda medulosuprarenală şi stimulează atît alfa cît şi beta receptorii. Izomerul levogir utilizat în terapeutică este de aproximativ 20 ori mai activ decît cel dextrogir. Se utilizează în soluţii de clorhidrat sau bitartrat de epinefrină 0,5—4%, concentraţia cea mai utilă fiind 2%. Are o acţiune de 12—48 ore. Soluţia trebuie să conţină un agent antioxidant.

Este utilizată în glaucomul cu unghi deschis şi glaucoame secundare, in-

Scanned with OKEN Scanner

dicația majoră fiind glaucomul afacului unde se resoarbe foarte repede.

Acțiunea midriatică este datorită stimulării alfa receptorilor fără a influența tensiunea oculară. Aceasta se obține prin stimularea betareceptorilor. Combinat cu parasimpatomimetice mioza acestora din urmă predomină asupra midriazei epinefrinice. Instilarea unei picături de epinefrină atît în ochiul normal cît și în cel glaucomatos determină o vasoconstricție care persistă 2–3 ore la nivelul vaselor conjunctivale. Midriaza apare la 20 minute și persistă 4–6 ore fără a produce paralizia acodomației. Presiunea intraoculară începe să scadă după 2–3 ore de la instilație și durează cîteva ore. Hipotensiunea este mult mai prelungită decît acțiunea midriatică și este cu atît mai manifestă cu cît presiunea inițială a fost mai mare. Scăderea tensiunii oculare este determinată atît prin diminuarea debitului cît și prin creșterea facilității. Debitul scade cu 25–30%, diferit ca mecanism de acela produs prin inhibarea anhidrazei carbonice care scade debitul cu 50%. Întrebuințarea concomitentă determină o scădere a debitului cu peste 60%.

După cîteva luni de aplicare se constată și o ameliorare a facilității. Aceasta se explică prin reducerea presiunii venoase provocată de contracția arteriolelor. O altă explicație ar fi prin procese metabolice influențate de distrugerea mucopolizaharidelor de înveliș la nivelul rețelei trabeculare.

Utilizarea clinică diferă de la un subiect la altul. În glaucomul afacului o instilație de bitartrat de epinefrină 4% o dată pe săptămînă sau bisăptămînal poate coborî suficient tensiunea oculară. În glaucomul cu unghi deschis sînt suficiente două instilații zilnice de epinefrină 2%.

Fenilefrina (neosimpatol) este o substanță exclusiv alfastimulatoare și nu are nici o acțiune asupra tensiunii oculare, dar efectul său midriatic a fost utilizat pentru a se opune miozei pilocarpinice. Se utilizează în glaucomul cu unghi deschis unde dilatarea pupilei nu influențează filtrarea, iar pilocarpina domină mioza în concentrații de 10%.

Clonidina (catapresan, haemiton) este derivat de imidazolină și se utilizează cu acțiune hipotensivă în concentrație de 0,12–0,50%. Instilațiile conjunctivale se resorb repede cu producere de midriază. Administrată general are acțiune hipotensivă prin deprimarea tonusului simpatic, vasoconstricție și bradicardie cu diminuarea rezistenței vasculare și scăderea debitului cardiac.

Presiunea oculară scade ca urmare a scăderii presiunii sanguine. Se poate produce local un efect alfa, ca de exemplu o contracție a fibrelor adrenergice în mușchiul ciliar (fasciculul longitudinal). Uneori poate apare după administrarea clonidinei o modificare a volumului sanguin intraocular.

Scăderea tensiunii oculare se produce atît la ochiul sănătos cît și la cel cu glaucom. Acțiunea este centrală deoarece în aplicații unilaterale, tonografic se constată o ameliorare a scurgerii la ambii ochi. Datorită acțiunii sale puternice se impune o supraveghere a bolnavilor hipotensivi la care se poate constata astenie, bradicardie, ameteli și chiar colaps. Hipertensivii reacționează bine. Concentrațiile slabe de 0,12–0,25% sînt suficiente în glaucom fără a modifica circulația generală.

Simpatomimeticele indirecte (efedrina, amfetamine) acționează atît central cît și periferic. Atît alfablocanții (fentolamin, regitin, fenoxibenzamin, dibenzylin, tolazolin, priscol) cît și betablocanții (propranolon, inderal)

Scanned with OKEN Scanner

au în tratamentul glaucomului un rol din ce în ce mai important.

Efecte secundare ale medicației simpatomimetice :

— dureri în momentul instilației. Instilațiile de bitartrat sînt ușor dureroase cu senzație de arsură. Reacția de apărare palpebrală poate elimina o parte din medicament. Unii bolnavi menționează dureri orbitare și periorbitare la 15—20 minute de la administrarea medicamentului. Etienne recomandă instilarea unui anestezic cu cîteva minute înainte ;

— unii bolnavi se sesizează de aceste modificări. Yamamoto a pus în evidență alergie la colir cu prezența de anticorpi anti-epinefrină precum și reacții alergice la unii din constituienții colirurilor. Ochii sînt roșii cu aspect tulbure fapt care nu impune însă întreruperea tratamentului ;

— midriaza fără cicloplegie apare maximă la o oră. Pacientul cu glaucom obișnuit cu mioza pilocarpinică se poate alarma. Se recomandă utilizarea colirurilor dimineața pentru a nu produce jena vizuală ;

— chemosis, edem, exematizarea pleoapelor. Spiers a urmărit 124 cazuri de glaucom la care s-a instilat epinefrina de două ori pe zi timp de cîteva luni și a observat în 67% o bună toleranță și în 33% fenomene de intoleranță ;

— obstrucția căilor lacrimale. Spaeth, la 27 glaucomatoși care au instilat mai mult de 2 ani adrenalină 2%, a constatat o obstrucție a căilor lacrimale, iar la unii a putut pune în evidență incluzii melanice ;

— cheratopatie. Epinefrina poate produce un edem cornean cu tulburări vizuale în absența hipertoniei. Această complicație afectează 2% din subiecți, iar întreruperea tratamentului duce la retrocedarea fenomenelor ;

— maculopatie — prin acțiunea sa vasoconstrictoare adrenalina poate produce hemoragii ale polului posterior cu scăderea vederii, metamorfopsii și scotom central. Sînt predispuse în general persoanele în vîrstă și cu afachie. Orice scădere a vederii centrale la un bolnav cu glaucom căruia i se instilează miotice cu acțiune vasoconstrictoare impune examinarea fundului de ochi. Se constată edem macular și hemoragii. De menționat că la glaucomatoși injecțiile retrobulbare cu novocaină, la care s-a adăugat adrenalina, pot determina amauroză. După Carreras și Garcia aceste amaurose se explică printr-o acțiune vasoconstrictoare asupra vaselor mici. Ei recomandă ca în aceste cazuri să se asocieze mai bine novocaina cu hialuronidază și nu cu substanțe vasoconstrictoare ;

— depozite pigmentare negre. Löewenstein, încă din 1927, atrage atenția asupra producerii de pete pigmentare asemănătoare celor melanice la nivelul conjunctivei după instilații cu adrenalină. Reacția histochimică este pozitivă pentru adrenocrom. Pentru a se forma aceste depozite este nevoie de anumiți factori favorizanți ca prezența de chisturi la nivelul conjunctivei, frecvent întîlnită la acești bolnavi, în interiorul cărora pătrunde substanța ce determină reacția exsudativă. Prezența unui edem cornean facilitează pătrunderea substanței la nivelul corneei cu formarea unei cornei negre. Depozitul de adrenocrom este situat între epiteliu și membrana lui Bowman. În unele cazuri mai grave acest depozit ocupă și straturile superficiale ale stromei, necesitînd efectuarea unei cheratoplastii lamelare ;

— efecte circulatorii generale cu extrasistole, tahicardie și creșterea presiunii generale. Deși este greu de acuzat epinefrina în apariția hipertensiunii arteriale și a accidentelor vasculare cerebrale, ele trebuie cunoscute.

Scanned with OKEN Scanner

Contraindicații

Adrenalina și epinefrina sînt contraindicate în glaucomul cu unghi închis unde pot declanșa o criză de glaucom acut. Rămîn indicate în glaucomul cu unghi deschis, glaucomul afacului, glaucomul pigmentar, glaucoamele secundare heterocromiei Fuchs, glaucoamele vasculare, rubeozele iriene și glaucoamele congenitale. Este imprudent de a se utiliza în glaucoamele cu unghi îngust. Fritz explică apariția tensiunii după instilații de bicoliruri prin evacuarea rapidă a camerei anterioare. Venele episclerale fiind pline numai cu umoare apoasă, adrenalina diminuează calibrul vaselor episclerale realizînd pe cale farmacodinamică o ligatură a acestor artere cu oprirea circulației umoarei apoase și hipertensiune intraoculară. Astăzi se știe că acestea sînt glaucoame cu unghi închis în stadiul potențial.

Asocierile medicamentoase au ca scop să prelungească durata de acțiune a unui medicament, să crească efectul hipotensiv și să înlăture efectele secundare ale medicamentului și în special mioza. Este dificil de a se aprecia efectul acestor asocieri, efectul presional precum și durata de acțiune. Swan recomandă utilizarea pilocarpinei în doză slabă înainte de a se instila DFP-ul care devine astfel mai puțin nociv. La fel asocierea neosinefrinei cu pilocarpina și neosinefrinei cu fosfolin. Cu fosfolin iodat facilitatea la scurgere rămîne nemodificată chair dacă diametrul pupilar este de 1,6 sau 4,1 mm. În comerț se găsesc astfel de asocieri, pilocarpină 2% și neosinefrină 10%. Se va începe cu o doză slabă de miotic și se va crește treptat concentrația. Cei cu afachie suportă mai bine medicamentele, dezagreabile persoanelor mai tinere. În tratamentul medical al glaucomului se va urmări să se restabilească hidrodinamica umoarei apoase la nivelul său fiziologic și să se împiedice accentuarea deficitelor de cîmp vizual și a modificărilor papilare. De asemenea se va urmări ca tratamentul să fie cît mai bine tolerat de bolnav fără a se recurge la instilații prea frecvente. La tratament chirurgical se recurge atunci cînd acești parametri nu pot fi realizați.

Inhibitori ai anhidrazei carbonice

Presiunea oculară fiind rezultatul producerii și eliminării umoarei apoase s-a căutat să se diminueze secreția. Aceasta ca urmare a lucrărilor lui P. Wistrand care a descoperit în corpul ciliar și irisul iepurelui anhidraza carbonică, enzima cu rol în secreția umoarei apoase. Anhidraza carbonică este o enzimă care se găsește în toate țesuturile, în concentrații mai mari în tubii renali, mucoasa gastrică, pancreas, hematii, corp ciliar, sistem nervos. Catalizează reacția reversibilă dintre bioxid de carbon și apă cu formarea acidului carbonic. Această enzimă apare în cursul dezvoltării embrionului de găină în vezicula optică și țesuturile oculare din a 4-a — a 6-a zi atunci cînd ea nu apare încă în sînge și alte țesuturi embrionare.

Prezența sa în corpul ciliar alături de o concentrație ridicată de bicarbonați în umoarea apoasă a sugerat lui Becker ideea că inhibarea anhidrazei carbonice prin acetazolamidă ar produce o scădere a tensiunii oculare.

Administrarea de acetazolamidă frînează secreția ciliară atît la om cît și la animale (iepure, cîine, cobai) și în același timp diminuează și alte secrеții ca secreția gastrică, pancreatică, coroidiană.

Friedenwald și Pierce (1933) arată că dacă se injectează în sînge coloranți bazici, aceștia traversează stroma fără a se fixa pe ea și vin să coloreze selectiv epiteliul ciliar, în timp ce co-

Scanned with OKEN Scanner

loranții acizi vin să coloreze stroma. Totul se produce ca și cum ar exista între stromă și epiteliul ciliar un fel de membrană activă care are posibilitatea de a orienta moleculele de co-

Cum producerea acestei substanțe este continuă, se creează o hipertonicitate de mediu apos ce provoacă o chemare de apă. Friedenwald se referea la umoarea apoasă a iepurelui

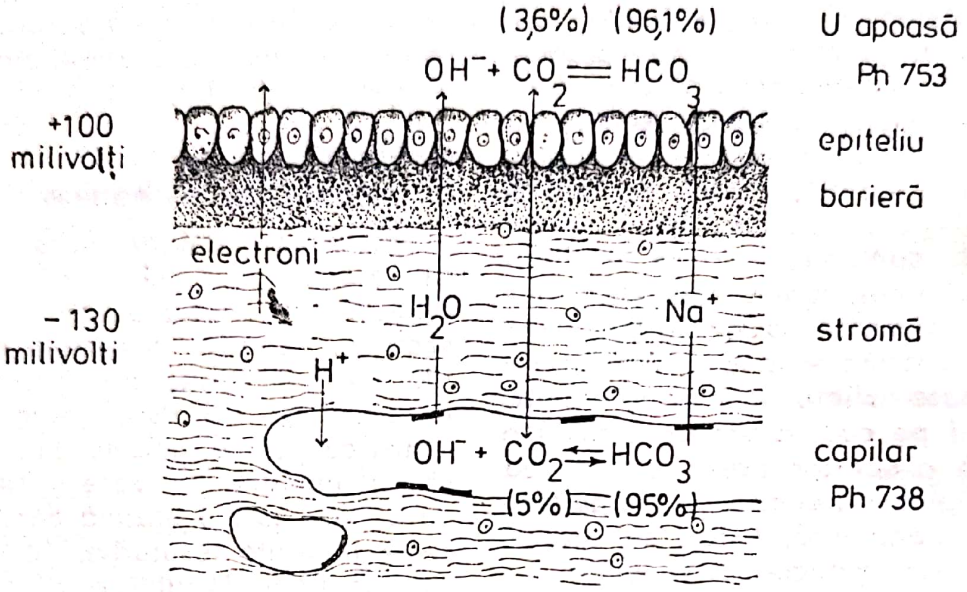

Fig. 188 — Producerea umoarei apoase hipertone.

lorant. Dacă injecția este făcută în camera posterioară a ochiului coloranții bazici părăsesc epiteliul fără a se fixa și vin să se depună în stromă. Friedenwald și Stiehler (1938) arată că există o diferență de potențial electric între stromă și epiteliul ciliar și explică formarea umoarei apoase printr-o teorie complexă cunoscută sub denumirea de „redox", deoarece intervin de o parte și de alta a acestei bariere procese de oxidoreducere comportînd modificări de ioni și treceri de apă.

Din schema lui Friedenwald (fig. 188) rezultă că apa ce vine din sînge traversează stroma și epiteliul ciliar. Încărcarea electrică în sens contrar a stromei și epiteliului disociază ionii ; ionul hidroxil (OH^-) trece în camera posterioară în timp ce ionul H^+, întors în sînge, înlocuiește un ion de Na^+. În camera posterioară CO_2 se combină cu ionul hidroxil (OH^-) și ionul Na^+ pentru a forma bicarbonat. care este alcalină. La om aceleași fenomene sînt posibile cu condiția de a înlocui ionul de Na cu ionul Cl. Procesele de oxido-reducere necesită prezența unei enzime. Se descoperă astfel rolul jucat de anhidraza carbonică în procesele secretorii în general. Toate aceste reacții pot fi perturbate prin administrarea unor sulfamide a căror structură chimică amintește pe aceea a acidului carbonic situat la suprafața anhidrazei carbonice (fig. 189).

Atunci cînd se administrează, ele pot lua locul acestei enzime în celulă și inhibă astfel acțiunea secretorie în proporția în care ea depinde de activitatea anhidrazei carbonice. Jumătate din umoarea apoasă continuă să se producă, fapt care arată că această secreție este independentă de activitatea anhidrazei carbonice.

Becker (1954) utilizează primul acetazolamida în tratamentul glauco-

Scanned with OKEN Scanner

mului. Linner (1951) şi Friedenwald (1955) arată o întîrziere a timpului de apariţie a fluoresceinei la iepurii la care s-a administrat diamox, fapt care confirmă o diminuare a secreţiei de

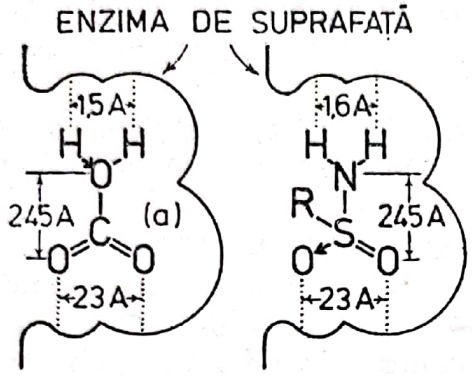

Fig. 189 — Reprezentarea schematică a asemănării structurale a acidului carbonic situat în arhidraza carbonică şi partea sulfonoamidă a inhibitorilor chimici ai acestor enzime (după Roblin).

umoare apoasă. Tonografia şi dozajul chimic al unor substanţe martore au confirmat o reducere a secreţiei apoase cu 50%. Acetazolamida în afară de reducerea proceselor secretorii provoacă şi diureză, deoarece reabsorbţia în tubii contorţi este perturbată. Acest efect poate fi suprimat printr-o doză convenabilă de clorură de amoniu care să nu influenţeze scăderea oftalmotonusului. Se produce şi o pierdere urinară de potasiu şi bicarbonaţi cu riscul acidozei, fapt care o contraindică la diabetici. Lipsa sa de eficacitate în formele avansate de glaucom se explică prin debitul mic de secreţie al umoarei apoase cu un prag ridicat al rezistenţei la scurgere.

Acetazolamida (ederen) administrată pe cale orală în doză de 250 mg este absorbită repede în intestin şi eliminată prin rinichi după 6 ore fără a suferi modificări. Acetazolamida scade presiunea oculară crescută în glaucom şi în mai mică măsură presiunea normală. Efectul apare în 60–90 minute de la administrare, este maxim în 3–5 ore şi dispare după 8–12 ore. De aceea se va administra un comprimat la 6 ore interval. În cazuri urgente se administrează intravenos 500 mg în 10 ml apă distilată. Acţiunea hipotensivă se manifestă atît în ochiul sănătos cît şi în cel bolnav. Repetarea dozelor duce la scăderea acţiunii sale şi de aceea se asociază cu miotice care îi potenţează efectul şi îi prelungesc durata de acţiune. Există şi o formă retard de 500 mg care se administrează la 12 ore. În practică se începe cu doze mici de 250 mg/zi.

Diclorfenamida (daranid). Este de trei ori mai activă ca acetazolamida şi are acelaşi efect asupra anhidrazei carbonice. Hipotensiunea oculară începe la 20–30 minute şi este maximă la 2–3 ore ; durează 8 ore în loc de 6. Se administrează în doze de 50 mg la 8 ore interval. În doze repetate acţiunea hipotensivă se menţine căci nu dă acidoză. Dezechilibrul electrolitic şi acidoza sînt mai mici cu daranid decît cu diamox. Pierderile de potasiu sînt mai mari şi de aceea se asociază cu clorură de potasiu.

Metazolamida (Netazan). Penetrarea în umoare apoasă este de 3–5 ori mai rapidă faţă de acetazolamidă. Absorbţia este mai lentă dar concentraţia sa plasmatică se menţine mai mult timp. Scăderea tensiunii oculare survine la 3–5 ore şi persistă 8–12 ore. De aceea se administrează un comprimat la 8 ore. Se citează somnolenţă şi astenie ca efecte secundare, mai rar tulburări gastro-intestinale.

Etoxzalamida (Cardrasa) are aceeaşi acţiune. Scăderea presiunii oculare este maximă după 5 ore şi durează 12 ore. Se administrează sub formă de comprimate de 125 mg la

Scanned with OKEN Scanner

8 ore. *In vitro* acțiunea este superioară acetazolamidei. Se constată o scădere a bicarbonaților, o creștere a clorurilor și discrete modificări privind sodiul și potasiul.

Clorotiazida (Diurilix) are o acțiune mai slabă și efecte secundare mai mici. Stepanik o asociază cu acetazolamida pentru a reduce efectele secundare ale acesteia.

Indicații

În glaucomul cu unghi închis acetazolamida este indicată în atacul acut și subacut pînă la efectuarea intervenției chirurgicale. După scăderea tensiunii oculare se fac instilații cu miotice. În ultimul timp se preferă agenții osmotici care acționează mai repede și normalizează mai bine tensiunea oculară. Nu se va continua mult timp tratamentul cu acetazolamidă și miotice pentru a nu se tergiversa intervenția chirurgicală.

Se administrează în eșecurile chirurgicale în faza ireversibilă a glaucomului cu unghi închis (Etienne) deși astăzi se preferă operații fistulizante protejate.

În glaucomul cu unghi deschis acetazolamida poate constitui un tratament adjuvant al mioticelor în cazurile inoperabile ; de reținut că acetazolamida nu are nici o acțiune asupra facilității la scurgere. Se recomandă de repetat ionograma la bolnavii la care tratamentul este utilizat un timp mai îndelungat.

În glaucomul secundar se întrebuințează în formele uveitice, în faza inflamatorie, cînd nu se poate interveni încă chirurgical precum și în glaucoamele traumatice.

În glaucoamele congenitale se utilizează preoperator pentru clarificarea corneei și identificarea mai bună a elementelor unghiului camerular.

Efecte secundare ale inhibitorilor anhidrazei carbonice

Administrată un timp mai îndelungat acetazolamida produce parestezii sub formă de înțepături localizate la extremități, față și exacerbate de căldură.

Stări depresive, cefalee, amețeli, somnolență, vertige, contracturi musculare, astenie.

Erupții cutanate alergice.

Tulburări digestive cu inapetență, vărsături, dureri epigastrice.

Tulburări de refracție sub forma unei miopii de 1–4 dioptrii care dispar la 2–4 zile de la suprimarea medicamentului. Ea poate să apară la o nouă administrare. Miopia spasmodică a fost subiectul a numeroase ipoteze patogenice. Se pare că nu atît toxicitatea medicamentului sau supradozarea influențează, cît mai mult este vorba de un fenomen de sensibilizare, care intervine ca o reacție individuală alergică. Amintim pe scurt ipotezele patogenice care au încercat să explice miopia spasmodică :

– tulburarea metabolică a diferitelor medii transparente ale ochiului (umoare apoasă, cristalin, corp vitros) ;

– deplasarea înainte a planului irido-cristalinian, consecință a diminuării bruște a secreției umoarei apoase ;

– contracția mușchiului ciliar, determinată de histamină ;

– un edem retrociliar care împinge înainte mușchiul, cu relaxarea zonulei. Ar fi aceeași miopie care se întîlnește și în cursul uveitelor sau al dezlipirii de coroidă (Bernard) ;

Scanned with OKEN Scanner

– excitație parasimpatică ce determină un spasm al acomodației proximale (Baron).

Faptul că totuși amplitudinea de acomodație rămîne tot timpul aceeași, iar miopia nu dispare după administrare de midriatice, face să se excludă spasmul de acomodație și să se atribuie miopia unei creșteri a indicelui de refracție al umoarei apoase, constatat dealtfel și biomicroscopic (Delbeque) ; această miopie se întîlnește și după administrare de alte sulfamide ;

– complicații renale cu acidoză și litiază. Deoarece acetazolamida produce o diureză importantă se realizează o concentrare a uraților care stau la baza formării calculilor renali. Aceasta în special la bolnavii cu microlitiază renală. Unul din bolnavii noștri în vîrstă de 68 ani a făcut de trei ori colică nefretică, de fiecare dată cînd i s-a administrat acetazolamidă ;

– complicații sanguine cu agranulocitoză, purpură, leucopenie.

Contraindicații

Nefrite, nefroză, acidoză, trombocitopenie, leucopenie, boala Addison, insuficiență hepatică gravă, diabet, hiponatremie, intoleranță la sulfamide. Se administrează cu prudență la bolnavii în vîrstă și în ciroza hepatică. Kristinsson menționează un deces prin comă hepatică după administrare de 0,5 g acetazolamidă. Prin administrarea concomitent a corticosteroizilor hiponatremia poate fi accentuată cu decompensare bruscă în timpul unei intervenții chirurgicale. Se poate produce atunci un adevărat colaps. Administrarea de potasiu *per os* poate crește toleranța (sucuri de fructe, banane, comprimate cu clorură de potasiu).

Agenții osmotici

Constituie una din cele mai mari achiziții ale terapeuticii oculare în ultimii ani. Umoarea apoasă și corpul vitros formează un mediu intern hipertonic în raport cu plasma și utilizarea agenților osmotici face posibilă deshidratarea globului ocular prin modificarea echilibrului osmotic al sîngelui. Rezultă o cădere a presiunii intraoculare. Au început să fie utilizate din 1958 ca substanțe pure ureea, manitolul și glicerolul mai puțin sorbitolul și zaharoza. Osmoterapia provoacă o coborîre a tensiunii oculare prin introducerea de substanțe capabile de a crește osmolaritatea hematică și ca urmare de a efectua o deplasare a fluidelor din teritoriile mai hidratate ale organismului pentru a se restabili un nou echilibru osmotic între sînge și țesuturi. Agenții hiperosmotici deplasează apa din interiorul ochiului și produc o deshidratare a corpului vitros.

Acțiunea hipotonizantă se bazează pe diferența de concentrație a substanței între umoarea apoasă, vitros și plasma sanguină. Această diferență este datorită existenței barierei hemato-oculare pentru acești produși. Se creează astfel un gradient osmotic care are ca urmare atragerea apei din ochi. Acțiunea hipotonizantă depinde de aptitudinea pe care o au aceste substanțe de a pătrunde în celule. Cu cît o substanță rămîne concentrată în compartimentul extracelular, cu atît penetrarea sa în umoarea apoasă este mai redusă, de unde gradientul osmotic este mai mare și scăderea tensiunii mai puternică. Ureea, sorbitolul, pătrund în celule pe cînd manitolul și glicerolul rămîn în spațiul extracelular și produc o deshidratare mai mare. Atunci cînd bolnavul are un grad de insuficiență cardiacă, trebuie introdusă o canti-

Scanned with OKEN Scanner

tate mai mică de lichid şi de aceea manitolul şi glicerolul sînt de preferat ; fiind mai active necesită o cantitate mai mică de substanţă pentru a obţine o coborîre utilă a tensiunii oculare.

Permeabilitatea barierei hemato-oculare variază şi după starea locală a ochiului. În cazul unui atac de glaucom, ureea traversează mai uşor bariera hemato-oculară şi pătrunde în camera anterioară, fapt care face să scadă grandientul osmotic. Manitolul, din contră, rămîne în spaţiul extracelular, nu pătrunde în camera anterioară şi devine medicamentul de elecţie atunci cînd ochiul este congestionat. Rezultatele terapeutice sînt în funcţie de :

– greutatea moleculară joasă. Cu cît este mai joasă greutatea moleculară, cu atît mai mică este doza activă ; spre sînge pînă la restabilirea diferenţei osmotice ;

– absenţa efectelor colaterale. Ureea are o limitare din cauza efectelor colaterale toxice. Glicerolul este cel mai puţin toxic şi doza letală la cîine este de 30 g/kgcorp.

Ureea (carbamida). Diamida acidului carbonic a fost utilizată prima dată de Galin şi colab. (1959) pentru scăderea tensiunii oculare. Se administrează numai intravenos cu un ritm de 60 picături pe minut. Trebuie de evitat formarea amoniacului liber cu mare toxicitate şi de aceea soluţia utilizată trebuie să fie proaspătă. Doza utilă este de 0,5–2 g/kgcorp. Cum un gram de uree este conţinut în 3,3 ml soluţie 30%, se poate deduce doza în funcţie de greutatea subiectului (fig. 190).

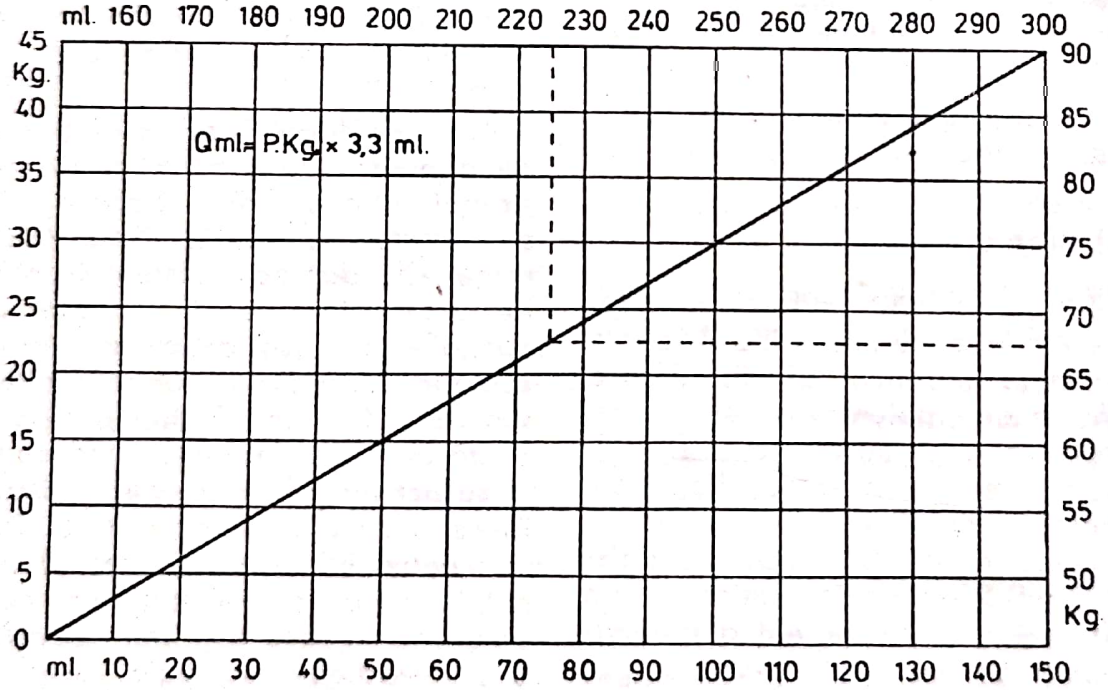

Fig. 190 – Doze de uree în funcţie de greutatea subiectului.

– slaba penetrare oculară. Dacă penetrarea este mai redusă deshidratarea este mai marcată. Efectul hipotensiv persistă atîta timp cît se produce o deplasare de lichid din ochi

Penetrarea în umoarea apoasă este redusă şi efectul asupra presiunii oculare apare la 30 minute după perfuzie şi persistă 5–6 ore atît la ochiul normal cît şi la cel patologic. După

Scanned with OKEN Scanner

jumătate de oră de la ridicarea perfuziei tensiunea crește din nou. Tensiunea oculară ajunge la normal atunci cînd se restabilește un nou echilibru între concentrația ureei din umoarea apoasă și ser.

Indicații :

– glaucomul cu unghi închis constituie indicația majoră, ureea permite de a se decide după scăderea tensiunii între iridectomie bazală și operație filtrantă ;

– chirurgia intraoculară și în special operațiile de cataractă unde vitrosul rămîne retractat. Imediat după perfuzie bolnavul va fi adus în sala de operație.

Efecte secundare și complicații :

– bolnavul acuză sete din cauza deshidratării. Nu se administrează lichide, căci ele anulează efectul perfuziei ;

– micțiuni imperioase în special atunci cînd debitul de perfuzare a fost rapid. Acest inconvenient impune plasarea unei sonde *à demeure* la bolnavi sub anestezie generală sau cu premedicație anestezică ;

– durere de-a lungul venei, datorită toxicității soluției. Se înlătură prin încetinirea perfuziei sau introducerea a 1–2 ml novocaină 1% în tubul de perfuzie pentru anestezie endo-venoasă ;

– trecerea soluției în țesuturi poate da reacție inflamatorie cu necroză și escară pînă la tromboză locală. Se întrerupe perfuzia ;

– cefalee, după perfuzie, asemănătoare celei din puncția lombară. Are aceeași origine și semnificație. Se recomandă poziția declivă a capului cîteva ore ;

– tulburări de puls, atunci cînd perfuzia este accelerată. Dealtfel toate aceste accidente survin în caz de supradozaj sau cînd perfuzia a fost administrată prea rapid.

Contraindicații :

– insuficiența renală și hepatică, hemoragii cerebrale, deshidratări mari. Nu este o contraindicație absolută deoarece se utilizează ureea și la renali ca diuretic ;

– unele insuficiențe renale cronice ;

– insuficiența cardiacă. Injectarea rapidă de 150–300 ml solicită utilizarea unui volum mare de apă în țesuturi cu atît mai mult cu cît bolnavul este culcat. Aceasta poate declanșa o insuficiență cardiacă cu edem pulmonar.

Manitolul. A fost utilizat ca medicament hipotonizant ocular prima dată de către Weiss, Shaffer și Wise (1962). Este un polialcool derivat din hexoză, utilizat inițial în nefrologie pentru măsurarea filtratului glomerular. Este filtrat prin glomeruli și nu este resorbit la nivelul tubilor renali. Eliminarea sa antrenează o mare cantitate de apă. Prin modificările osmotice pe care le determină, manitolul antrenează o chemare a apei din ochi și concomitent o scădere a presiunii intraoculare. Această coborîre a presiunii intraoculare persistă atîta timp cît raportul concentrației dintre sînge și umoarea apoasă nu a ajuns la pragul normal. Se deosebește de glucoză și uree prin faptul că el difuzează foarte puțin la trecerea membranei celulare și rămîne eficace asupra diurezei fără a crește volumul plasmatic. Nu este necesară o preparare extemporanee a soluției ca pentru uree. Soluția este stabilă în concentrație de 20%. Doza administrată este de 2 g/kgcorp. Calculul este simplu deoarece în 10 ml de soluție

Scanned with OKEN Scanner

sînt 2 g manitol. Este mai puțin solubil decît ureea și de aceea este necesară administrarea unui volum mai mare pentru a avea același efect presional. Este mai puțin iritant pentru



Fig. 191 — Scăderea tensiunii oculare la un bolnav cu atac acut de glaucom.

țesuturi. Acțiunea hipotensivă este mai bună pe ochiul congestionat. Nu influențează tipul de anestezie. Scăderea tensiunii oculare este maximă la o oră de la sfîrșitul perfuziei și se menține 6 ore (fig. 191, 192). Cifra de plecare a tensiunii oculare nu este atinsă decît după 8 ore. Eliminarea manitolului este rapidă. Pragul sanguin imediat după perfuzie este de 1,3–1,8 g/l.

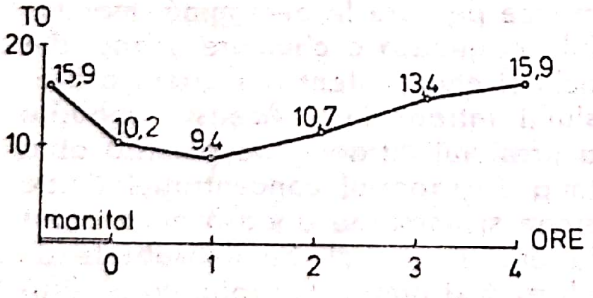

Fig. 192 — Scăderea tensiunii oculare după perfuzie cu manitol în glaucomul cu unghi deschis.

După 4 ore el devine 0,25 g/l. După 24 de ore eliminarea este completă. Manitolul poate fi utilizat și de diabetici. Nu este secretat și nici resorbit de tubii renali, trece nealterat în urină și provoacă o diureză marcată. Noi l-am utilizat preoperator la bolnavii cu cataractă în peste 2 000 cazuri fără nici un incident.

Indicațiile și contraindicațiile sînt acelea ale agenților osmotici în general. Preoperator se utilizează în toate cazurile în care se dorește o reducere a expansiunii vitrosului (cataractă la persoane tinere, cataractă și glaucom, trabeculectomie, luxare de cristalin, rezecție de vitros sau incarcerări secundare, unele cazuri de decolare de retină).

Ca indicații medicale rămîn atacul acut de glaucom, retracția vitrosului pentru a antrena o deblocare a unghiului, hemoragii vitreene, retinopatia seroasă centrală.

Contraindicația este nefropatia cronică, acidoză și insuficiență cardiacă gravă.

Glicerolul. Este un trialcool solubil în apă și utilizat în soluție de 50% *per os*. Este un agent osmotic cu acțiune hipotensivă oculară fără efect toxic cu acțiune rapidă și fără fenomene de intoleranță în afară de cele digestive.

Efectul presional nu este așa de rapid ca în medicațiile precedente căci drogul trebuie să străbată mai întîi bariera intestinală. Căderea presiunii începe după o oră și efectul durează 4–5 ore. Pe ochiul hipertensiv glicerolul este aproape întotdeauna activ dar el nu permite o normalizare a oftalmotonusului în toate cazurile. Are avantajul că se poate administra în cabinetul de consultație în criza de glaucom acut. Se poate administra și preventiv atunci cînd dorim să dilatăm pupila și ne temem de închiderea unghiului. Se poate repeta administrarea de mai multe ori în cursul unei zile. Deoarece el este parțial metabolizat nu dă o creștere marcată a diurezei în comparație cu ureea și manitolul care sînt total eliminate.

Scanned with OKEN Scanner

Ca efecte secundare se menționează cefaleea și greața. Ingestia repetată de glicerol mai multe săptămîni poate da tulburări intestinale.

Lipsa de toxicitate, procurare ușoară, administrare orală, acțiunea promptă și intensă fac ca glicerolul să fie preferat celorlalte hipotonizante osmotice.

Administrarea pe cale intravenoasă se face cu o soluție de glicerol 30% cu ascorbat de sodiu 20% la pH 7,2–7,4 în doza de 0,4–1 g/kgcorp cu o frecvență de 60–80 picături/minut la 24 ore de la preparare.

Presiunea oculară scade la bolnavii cu glaucom în medie cu 35 mmHg, iar în ochiul normal cu 10 mmHg. Se administrează cu 60 minute înainte de operație în special în cataracta asociată cu glaucom.

Alcoolul etilic. Morton Grant (1968) a arătat că absorbția a 120 cm^3 Whisky de 40° provoacă o cădere a tensiunii intraoculare cu un maxim la o oră de la ingerare și persistă 4–5 ore. Pătrunderea oculară este de 8 ori mai rapidă ca la uree și ea este limitată la o activitate osmotică. Alcoolul etilic inhibă producerea hormonului antidiuretic și de aceea provoacă o diureză hipotonică și creșterea osmolarității hematice.

Sorbitolul. Izomer al manitolului, se administrează în perfuzie intravenoasă și *per os* sub forma unei soluții aromate 50% în doză de 0,2–2 g/kgcorp. Se elimină prin urină în proporție de 95% și nu este metabolizat. Coboară tensiunea oculară la 1–2 ore de la absorbție și durează 5 ore.

TABELUL I

ACȚIUNEA PREDOMINANTĂ A MEDICAȚIEI HIPOTENSIVE

Acțiune	Medicament	Rezultat C	Rezultat F	Rezultat Deshidratare	Obs.
Parasimptomimetice	Pilocarpina	+			
Colinergice	Metacolina	+			
	Carbacol	+			
	Aceclidina	+	±		
Anticolinesterazice : reversibili	Eserina	+*			
	Bromura de demecarium	+			
ireversibili	D.F.P.	+			
	Mintacol	+			
	Ecotiofat	+			
Simpatolitice	Guanetidina	+	+		
Simpatomimetice	Epinefrina	+**	+		
Inhibitori ai anhidrazei carbonice	Acetazolamida		+		
	Diclorfenamida		+		
	Metazolamida		+		
Agenți osmotici	Uree			+	
	Manitol	+	+	+	
	Glicerol	+	+	+	
	Sorbitol	+	+	+	
	Ascorbat de Na	+	+	+	
	Propilenglicol	+	+	+	

* În special la normali
** Acțiune asupra lui C după luni de la utilizare

Scanned with OKEN Scanner

Ascorbatul de sodiu. Sarea sodică a vitaminei C – ascorbatul de sodiu – a fost introdus ca agent hiperosmotic pe cale intravenoasă pentru scăderea tensiunii intraoculare de Virno și colab. (1965). Se utilizează în soluție de 10–20% în doză de 0,5–1 g/kgcorp, cu o frecvență de perfuzie de 100–120 picături/minut. Coboară tensiunea oculară după 30 minute cu maximum între 30 și 60 minute de la începutul perfuziei. Nefiind metabolizat provoacă o diureză marcată, fapt care impune aplicarea unui cateter vezical.

Gliceroascorbatul de sodiu. Este compus din părți egale de ascorbat de sodiu 10% și glicerol 10% cu o concentrație finală de 20%. Doza activă este 0,6–1 g/kgcorp pe cale intravenoasă cu o frecvență de perfuzie de 80 picături/minut. Căderea tensiunii oculare se obține la 15–20 minute și atinge maximum între 30–90 minute de la debutul perfuziei. Se notează o creștere ușoară a glicemiei timp de 30 minute de la administrarea perfuziei.

Propilenglicolul (1,2-propandiol). Este administrat pe cale bucală în soluție de 70% în apă de către Virno (1968). Doza activă este de 1,5 g/kgcorp. Este resorbit la nivelul intestinului. Presiunea intraoculară scade după 60–90 minute de la absorbție și persistă 5–6 ore.

Concluzii

La un moment dat progresul farmacologic și ritmul medicamentelor noi a făcut ca pînă în 1965 tratamentul medical al glaucomului să fie superior celui chirurgical deoarece tratamentul chirurgical nu a depășit stadiul operațiilor clasice. Prin operațiile fistulizante protejate s-a restabilit un echilibru patogenic fără inconvenientele chirurgicale clasice.

Scanned with OKEN Scanner

XXXIX

Tratamentul chirurgical al glaucomului

Istoric

Pentru prima oară Von Graefe în 1856 indică iridectomia ca tratament chirurgical al glaucomului după ce obține o hipotensiune durabilă într-un caz de glaucom cu stafilom cornean.

Felix Lagrange (1905) are meritul de a fi observat că iridectomiile cistoide, care aveau pensată rădăcina irisului cu fistulizare subconjunctivală, erau eficace și în glaucomul cronic simplu. El a avut ideea de a asocia la rezecția iriană și o rezecție corespunzătoare a scleroticei. Iridosclerectomia este prima operație fistulizantă destinată a face să comunice camera anterioară cu spațiul conjunctival și are din acest moment în glaucomul cronic simplu importanța terapeutică pe care o are iridectomia Von Graefe în glaucomul acut.

În 1906 Holth propune iridencleisisul cu scopul de a menține deschisă incizia sclerală interpunînd în buzele plăgii țesutul irian exteriorizat din glob și protejat de un larg lambou conjunctival. Tot în 1906 Heine, asistentul lui Uthoff la Breslau, descrie ciclodializa care se face cu scopul de a suplea defectul de eliminare al umoarei apoase prin unghiul normal de filtrare făcînd să comunice camera anterioară cu spațiul supracoroidian. Scăderea tensiunii s-a dovedit a fi însă mai mică decît în operațiile fistulizante, iar efectul său mai puțin durabil.

Elliot în 1909 face prima sclerotrepanație la Bombay cu un imens succes. Operația a suferit mai tîrziu o serie de modificări cu semitrepanul lui Szymanski, trepanul mecanic al lui Von Hippel sau Gheen iar în ultimul timp trepanația cu protecție scleralã.

În glaucomul cu unghi deschis operațiile fistulizante au fost preferate în funcție de autori și țări : în Franța s-a generalizat sclerecto-iridectomia Lagrange, în Anglia operația Elliot, în Germania ciclodializa Heine, iar în țările nordice, iridencleisisul.

Mai tîrziu au apărut tehnici operatorii care au avut ca scop să producă o diminuare a secreției umoarei apoase printr-o scleroză atrofică a corpului ciliar. Aceste rezultate au fost obținute :

– prin acțiunea directă asupra corpului ciliar ca ciclodiatermia perforantă Vogt sau ciclodiatermia de suprafață Weve ;

– prin acțiune asupra *pars plana* ciliară ca diatermia de suprafață retrociliară după L. R. Weekers (1942) ;

– prin acțiune asupra vaselor ciliare lungi ca angiodiatermia (Araté, 1947 și Zolog, 1957).

În glaucomul congenital operația de elecție este goniotomia efectuată de Barkan (1942), care a intuit tratamentul rațional, prin secțiunea membranei ce constituie un rest embrionar care acoperă trabeculul.

Scanned with OKEN Scanner

Intervențiile fistulizante în glaucom au rămas practic nemodificate peste o jumătate de secol pînă în 1965, cînd microchirurgia a dat un nou impuls în rezolvarea chirurgicală a glaucomului. Bazat pe cercetările lui Morton W. Grant care arată că 75% din rezistența la scurgere se află în zona sclerală profundă cuprinsă între trabecul și peretele intern al canalului Schlemm și numai 25% la nivelul peretelui extern al canalului și la nivelul canalelor intrasclerale, Cairns a fost primul care a preconizat excizia completă a unei porțiuni nefuncționale a trabeculului. El a imaginat în 1968 trabeculectomia practicată pentru prima dată la noi de P. P. Vancea.

În același timp Chilaris (1968) propune efectuarea unei trepanotrabeculectomii mediane protejate de un lambou scleral. Tehnica trepanării Elliot cu protecție sclerală este practicată pe scară largă la noi în țară, realizîndu-se o bună circulație a umoarei apoase cu creșterea facilității la scurgere și dispariția complicațiilor postoperatorii.

Tratamentul glaucomului cu unghi închis

Tratamentul glaucomului cu unghi închis este totdeauna chirurgical și pentru a vindeca boala intervenția trebuie practicată în faza reversibilă. Tratamentul medical nu se aplică decît temporar și el este limitat numai la perioada preoperatorie avînd ca scop de a hipotoniza globul ocular. Pilocarpina, ca și celelalte miotice cu acțiune de scurtă durată nu oferă protecție suficientă pentru închiderea totală a unghiului și nici nu cresc profunzimea camerei anterioare.

În faza reversibilă a bolii, iridectomia bazală este una din marile realizări ale chirurgiei moderne salvînd de la orbire o serie de ochi și aducînd clarificări în patogenia glaucomului.

În faza ireversibilă a bolii, acolo unde blocajul pupilar se asociază cu un blocaj trabecular, este necesară o iridectomie filtrantă (Scheie sau Malbran), operații filtrante ca trabeculectomia, pentru a crea o nouă cale de scurgere a umoarei apoase.

Iridectomia bazală este obligatorie atît în ochiul bolnav în faza reversibilă cu scop curativ, cît și în ochiul congener cu o cameră anterioară mai mică de 2,3 mm și atunci are rol profilactic.

Iridectomia anti-glaucomatoasă Von Graefe. Este iridectomia clasică pe care o menționăm mai mult din punct de vedere al valorii sale istorice. Ea mai rămîne justificată în cazurile de opacități cristaliniene în vederea extracției ulterioare a cristalinului, precum și în cazurile de opacități corneene avînd și un rol de iridectomie optică.

Tehnică. Incizia. Se face cu lancea la limita posterioară a limbului între ora 11–1. Lancea se introduce lent în camera anterioară în direcția centrului pupilar ; atunci cînd vîrful lancei apare în camera anterioară, mînerul se coboară pentru ca vîrful să se îndrepte spre limbul opus. Se retrage cuțitul lanceolat si se lasă să iasă lent umoarea apoasă în lungul lancei care deprimă ușor globul. Unii autori preferă secțiunea cu cuțitul la 1 mm în urma limbului ceea ce realizează o incizie mai largă în special atunci cînd camera anterioară este mică și puncția cu lancea riscă de a leza irisul și cristalinul (fig. 193).

Secțiunea și excizia irisului. După ce se reclină ușor lamboul conjunctival pe cornee pentru a descoperi plaga, irisul se angajează. Pensa curbă de iris a lui Von Graefe se in-

Scanned with OKEN Scanner

troduce în camera anterioară, iar priza se face la nivelul micului cerc irian. Rezecția clasică se face în trei timpi :

– secțiunea pilierului drept de jos în sus ;

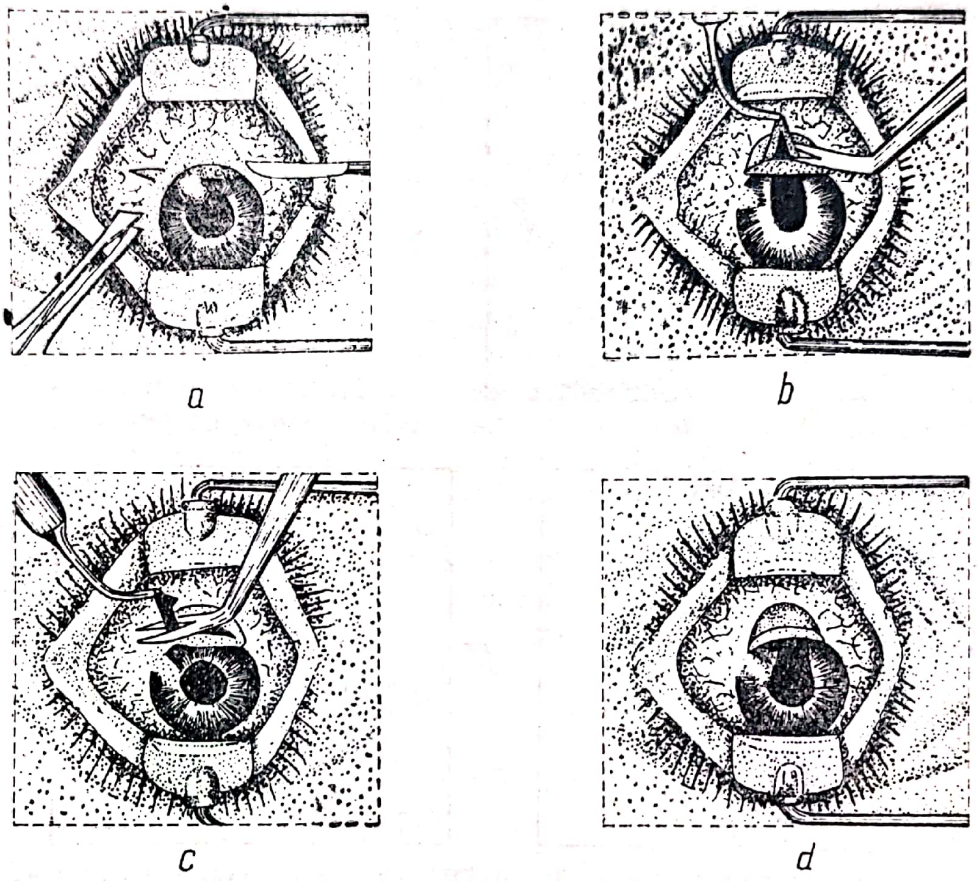

Fig. 193 – Iridectomia Von Graefe.

a – puncția și contrapuncția cu cuțitul ; *b* – secțiunea primului pilier ; *c* – secțiunea celui de al doilea pilier ; *d* – reducerea lamboului conjunctival.

– evidențierea bazei irisului prin tracțiune cu pensa ;

– secțiunea pilierului stîng la fel de jos în sus pentru a obține o rezecție iriană cît mai larg posibilă.

Reducerea irisului se face cu o spatulă la cele două unghiuri. Nici un fragment de iris nu trebuie să rămînă în plagă. Sîngele care poate să apară în camera anterioară după secțiunea irisului este eliminat lent prin mișcări de presiune și contrapresiune cu spatula. Se aranjează conjunctiva. Operația se termină prin instilații de atropină și cortizon.

Iridectomia bazală. P. A. Chandler a arătat avantajele iridectomiei bazale în glaucomul cu unghi închis și a precizat tehnica. Se practică anestezie loco-regională și o bună sedare a bolnavului. Se instilează pilocarpină înainte de intervenție pentru a se obține un miozis maxim indispensabil unei iridectomii periferice (fig. 194).

Tehnică. Se aplică un fir pe dreptul superior. Se prepară un mic lambou conjunctival supero-extern sau supero-intern cu scopul de a păstra regiunea mediană pentru o eventuală intervenție filtrantă. Disecția conjunctivei se face cît mai jos posibil pînă la limb unde se individualizează cele două zone de separație : cea corneană albastră înainte și cea sclerală

Scanned with OKEN Scanner

albă, înapoi. Se face o incizie scleralâ la 0,5 mm înapoia limbului cu lama. Incizia are o lungime de 5 mm anterior şi 3 mm posterior. Ea este efectuată perpendicular ; se practică disecţia lamelor sclerale pînă ce apare umoarea apoasă. Prin breşa formată herniază spontan irisul. O mică hernie de iris este suficientă. Se practică iridectomie ţinînd foarfecele Wecker paralel cu limbul şi se controlează ţesutul irian pentru a avea certitudinea că am secţionat şi epiteliul pigmentar. Nu se face o hipotonizare accentuată preoperator pentru a putea obţine ieşirea irisului spontan. În situaţia în care irisul nu iese se face o uşoară presiune pe buza posterioară ce facilitează inclavarea bazei irisului care urmează să se rezece. Se practică apoi un fin masaj transcornean cu spatula de iris pentru refacerea rotundă a pupilei. Camera anterioară rămîne prezentă, dar este redusă de volum.

Se instilează post-operator atropină şi cortizon pentru a se obţine o semimidriază cu scopul de a se preveni reacţia iriană şi ciliară, iridectomia fiind destul de mare pentru a nu fi blocată de atropină. Aşa cum afirmă Offret „orice incizie oculară oricît de mică ar fi determină o uşoară vasodilataţie şi exsudaţie şi de aceea instilaţiile de atropină şi cortizon rămîn indicate". Operaţia se termină cu sutura conjunctivei cu fir continuu sau fire separate.

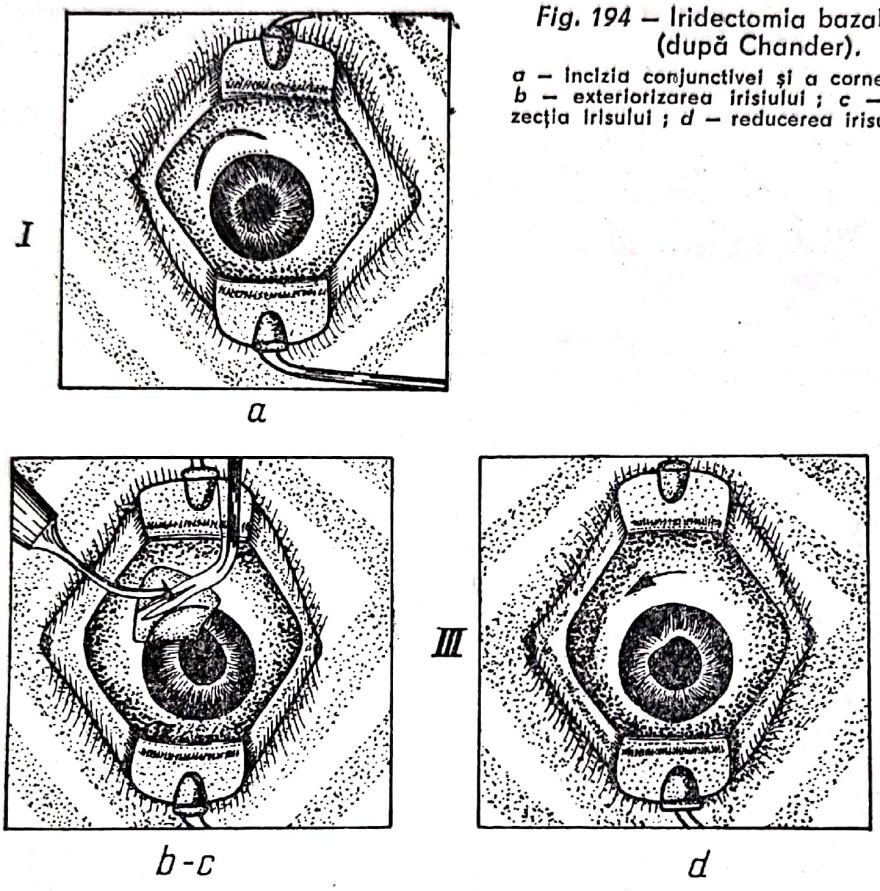

Fig. 194 — Iridectomia bazală (după Chander).
a — incizia conjunctivei şi a corneei ; *b* — exteriorizarea irisului ; *c* — rezecţia irisului ; *d* — reducerea irisului.

Incidente. În cursul operaţiei pot fi următoarele situaţii :

— incizia prea mică ; se lărgeşte incizia cu lama. O incizie de 2 mm posterior este suficientă pentru angajarea bazei irisului ;

Scanned with OKEN Scanner

– ochiul a fost prea hipoton şi irisul nu se angajează. Se face presiune pe glob cu un croşet de strabism pe meridianul opus inciziei ;

– incizia este prea posterioară şi deschiderea camerei anterioare prea aproape de rădăcina irisului. Se apasă cu spatula de ciclodializă buza posterioară, care permite angajarea irisului ;

– incizia este prea anterioară şi se goleşte repede camera anterioară fără ca irisul să se înclaveze în plaga operatorie. Irisul se exteriorizează cu pensa ;

– există goniosinechii. Acestea se eliberează cu spatula de ciclodializă ;

– se face o gaură în iris odată cu incizia. Irisul se prinde cu pensa curbă de iris şi se exteriorizează fără a se exercita presiune.

Dacă bolnavul cu glaucom cu unghi închis vine în stadiul ireversibil cu leziuni trabeculare este necesară o operaţie filtrantă. Analiza a 78 de cazuri personale de atacuri de glaucom a arătat că peste 70% din bolnavi se prezintă tardiv la spital, după 3 zile de la declanşarea atacului (tabel LI).

fierilor cristaliniene după iridectomie, în 2 cazuri hiphemă, iar în 4 cazuri sinechii iriene.

În urmărirea bolnavilor se impune efectuarea sistematică a tonometriei, gonioscopiei şi tonografiei. Tensiunea oculară trebuie să se menţină tot timpul în limite normale.

Dacă unghiul este deschis în totalitate sau pe o întindere mai mare de jumătate din circumferinţă, iar tensiunea oculară este normală, iridectomia este curativă. În glaucomul cu unghi închis în stadiul ireversibil, goniosinechiile au o bază largă de implantare şi nu sînt influenţate de miotice. Examenul gonioscopic confirmă dacă iridectomia a fost bine plasată, dacă nu există obstrucţii ale iridectomiei prin goniosinechii, dacă nu a rămas foiţa ectodermică după rezecţie.

Dacă valoarea lui C este mai mare de 0,20, iridectomia este curativă. Valoarea lui C între 0,15–0,20 arată un prognostic rezervat, iar sub 0,10 un prognostic defavorabil. Valoarea lui C sub 0,15 corespunde unei închideri mai mari de jumătate din circumferinţa unghiului.

TABELUL LI

DATA PREZENTĂRII LA SPITAL DUPĂ DECLANŞAREA ATACULUI DE GLAUCOM

Timpul prezentării	1 zi	1–3 zile	3–7 zile	peste 7 zile
Nr. bolnavi	12	9	30	27

Complicaţiile post-operatorii (hiphemă, sinechii iriene, opacifieri cristaliniene) sînt cu atît mai frecvente cu cît bolnavul se prezintă mai tîrziu la spital. Demailly citează după iridectomia curativă opacifieri cristaliniene într-un procent de 30% la bolnavii între 50 şi 60 ani şi 55% la cei peste 60 ani, deşi acestea survin cu vîrsta şi fără iridectomie. Din cei 78 bolnavi urmăriţi de noi, într-un singur caz am găsit menţionată accentuarea opaci-

Iridectomia profilactică. În ceea ce priveşte iridectomia în scop profilactic pe cel de al doilea ochi, toţi autorii sînt de acord asupra utilităţii ei. Aceasta, deoarece cel de al doilea ochi avînd aceeaşi conformaţie anatomică riscă ca într-un procent de pînă la 60% din cazuri să facă un atac acut într-un timp relativ scurt chiar sub tratament cu pilocarpină. Duke-Elder o recomandă chiar în aceeaşi şedinţă operatorie. Noi am practicat-o uneori

Scanned with OKEN Scanner

chiar înaintea celei curative atunci cînd ochiul cu atac se menținea încă congestionat, precum și simultan sau după cea curativă. Nu am avut nici un fel de complicații după iridectomia profilactică. Dealtfel riscul de a nu se opera un ochi susceptibil de a i se închide unghiul este cu mult mai mare decît riscul operator.

Charleux și Etienne (1974) descriu o tehnică transcorneană pentru iridectomia profilactică pe care o practică sub microscop și care necesită o spitalizare de numai 2–3 zile.

Iridectomia filtrantă Harold Scheie. Se practică în faza ireversibilă a glaucomului cu unghi închis. Această tehnică descrisă de H. Scheie (1958) a fost precedată de aceea a lui Malbran de iridectomie cu diatermocoagularea plăgii sclerale pentru a menține depărtate buzele inciziei sclerale.

Tehnică. Se practică un lambou conjunctival pînă la limb și se pune în evidență limbul sclerocornean. Vîrful unghiului este situat la 0,5 mm deasupra limitei dintre zona albastră corneană și albă sclerală. Pentru a pătrunde în vîrful unghiului se secționează lamelele sclerale cu lama dispusă perpendicular, plan cu plan. După ce s-au secționat cîteva lamele, se prinde cu o pensă fără dinți buza anterioară și se urmărește șanțul care progresează. Cînd s-au secționat toate lamelele se vede fundul șanțului mai albastru. Lungimea inciziei anterioare este tot de 5 mm. Se aplică puncte cu galvanocauterul pe buza superioară, apoi pe cea inferioară, apoi în fundul inciziei. Cu o ultimă secțiune cu lama se deschide camera anterioară. Irisul herniază în buzele plăgii și se secționează cu foarfecele Wecker. Dacă irisul nu s-a reașezat în poziție normală se face un masaj cu spatula transcorneană. Se practică sutura conjunctivei și se instilează atropină și cortizon. Hervouet cauterizează prin 4–5 aplicații numai buza posterioară. În ziua care urmează operației se vede prezența bulei de filtrare sub conjunctivă. Rezultatele operatorii obținute în 148 cazuri de glaucom cu unghi închis sînt prezentate în tabelul LII.

REZULTATELE OPERATORII ÎN GLAUCOMUL CU UNGHI ÎNCHIS

Felul intervenției	Nr. cazuri	P_0 <21 mmHg	P_0 >21 mmHg
Iridectomie bazală	78	70	8
Iridectomie filtrantă	10	9	1
Iridencleisis	5	4	1
Iridectomie + extracția cristalinului	40	35	5
Iridectomie + extracția crist. + trabeculectomie	15	13	2

Tratamentul chirurgical al glaucomului malign

Dacă tratamentul medical nu dă rezultat se va interveni întotdeauna chirurgical.

Extracția cristalinului transparent. Este tratamentul clasic preconizat de Pagenstecher (1877). Extracția cristalinului este o decizie care trebuie luată cu autoritate explicînd bolnavului gravitatea afecțiunii. Operația se face sub anestezie generală sau cu o achinezie bună. Hipotonizarea globului operator se face prin perfuzie de manitol. Incizia este *ab externo*, iridectomie largă, extracție intracapsulară. Cristalinul iese foarte ușor, uneori prin o simplă presiune, căci el este practic subluxat. După cîteva suturi bine aplicate Etienne recomandă deschiderea hialoidei anterioare pentru a nu se produce ulterior un blocaj pupilar cu vitros. Refacerea camerei anterioare se face cu ser sau aer.

Scanned with OKEN Scanner

Complicații. Sînt relativ frecvente :

– hemoragii în camera anterioară sau vitros ;

– aderarea irisului sau vitrosului la endoteliul cornean cu cheratită distrofică edematoasă ;

– reacție inflamatorie cu glaucom secundar și reducerea treptată a vederei.

Puncția vitrosului. Extracția cristalinului dă rezultate bune în 50% din cazuri. Dar deoarece această metodă pare prea traumatizantă, unii autori recomandă ca înainte să se încerce o decompresiune a vitrosului. Paufique, reluînd ideea lui Weber, propune sclerotomie posterioară cu eliminare de umoare apoasă retrovitreană.

Chandler (1964) propune incizie perilenticulară a vitrosului. Incizia se face la 1,5 mm de limb paralelă cu el. Se practică o iridectomie bazală ; cu un ac introdus între două procese ciliare pînă în vitros se extrage 1–1,5 cm^3 de umoare apoasă retrovitreană. Se închide plaga scleralǎ și se introduce aer în camera anterioară (fig. 195).

Brégeat practică puncție scleralǎ în *pars plana* la 5 mm de limb aplicînd și puncte de diatermie. Se caută punga de umoare apoasă și se aspiră. Rezultatele sînt cu atît mai bune cu cît camera anterioară se reface mai repede și de aceea tratamentul trebuie practicat cît mai precoce. În caz de eșec se practică extracția cristalinului.

Atitudinea terapeutică față de cel de al doilea ochi depinde de starea unghiului camerular. Dacă unghiul este îngust se recomandă ca și în glaucomul cu unghi închis o iridectomie bazală profilactică.

Tratamentul chirurgical al glaucomului cu unghi deschis

Glaucomul cu unghi deschis are un tratament medical. Indicația operatorie se impune în următoarele situații :

– dacă cu tot tratamentul medical bine urmat se constată o creștere a tensiunii oculare sau o agravare a deficitului funcțional cu atrofia papilei și modificări progresive de cîmp vizual ;

– dacă bolnavul nu are posibilități de a-și face un tratament medical bine condus ;

– dacă profesiunea sa îi creează dificultăți pentru instilații frecvente de miotice ;

– dacă medicamentul este rău suportat. Sînd bolnavi care fac reacții alergice la pilocarpină. De asemenea miozisul poate jena atunci cînd sînt și opacifieri cristaliniene ;

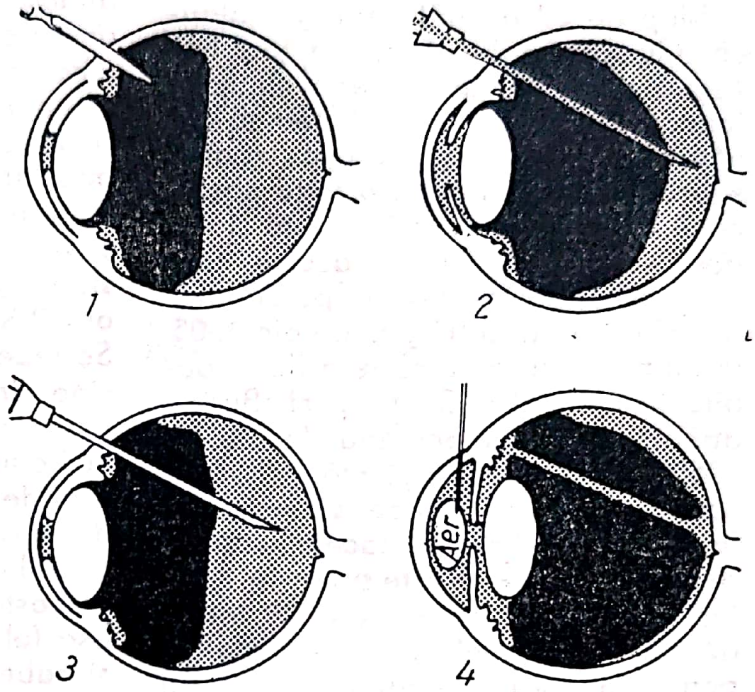

Fig. 195 – Puncția vitrosului în glaucomul malign.
1 – Puncție ineficientă ; *2–3* – Puncție eficientă retrovitreană ; *4* – Introducere de aer în camera anterioară.

— glaucomul subiecților tineri în familiile cărora există cazuri de glaucom absolut ;

— în caz de ochi unic, dacă boala progresează cu tot tratamentul medical corect urmat.

Timp de 60 de ani chirurgia glaucomului cu unghi deschis a fost bazată pe tehnici care aveau ca scop formarea unei fistule, ce făcea să comunice camera anterioară cu spațiul subconjunctival, pentru a evita obstacolul legat de zona trabeculară și canalul Schlemm. Toate aceste tehnici clasice au fost bazate pe descrierea primitivă a lui Lagrange din 1905. În ultimul timp ca urmare a două publicații ale lui R. Smith și H. Burian apărute independent una de alta în 1960 concepția chirurgicală a drenării umoarei apoase începe să se modifice. Normal, dacă obstacolul scurgerii umoarei apoase este situat la nivelul trabeculului și în peretele intern al canalului Schlemm, distrucția sa poate favoriza drenajul normal al umoarei apoase nu prin formarea unei căi noi ci prin căile naturale de evacuare ale globului. Un prim timp de intervenție, trabeculotomia, vizează deschiderea peretelui intern al canalului constituit prin trabecul, cu scopul de a realiza o comunicare directă între camera anterioară și lumenul canalului.

Trabeculotomia. Utilizarea microscopului operator permite descoperirea canalului Schlemm *ab externo* cu introducerea trabeculotoamelor pentru a secționa peretele intern al canalului și a face o comunicare între camera anterioară și căile normale de evacuare. Redmond Smith (1960) descrie o tehnică ingenioasă, dar dificilă. Mai tîrziu Harms (1966) utilizează o tehnică mai ușoară.

Trabeculotomia ab externo după Smith. *Tehnică.* Se pune în evidență sclerotica în vecinătatea limbului și se practică la ora 12 o incizie radială lungă de 3 mm, care se adîncește cu prudență sub control microscopic, pînă ce se ajunge la peretele extern al canalului Schlemm. Se recunoaște cu ușurință canalul, deoarece la secțiunea sa sclerală apare o dungă pigmentată cu o picătură de umoare apoasă. Dar ieșirea de umoare apoasă nu este un reper sigur. Cel mai bun ghid este pintenul scleral și direcția transversală a fibrelor trabeculare. Un fir nylon 0000 se introduce ușor în canal cu multă prudență și se înaintează fără a se forța pe un sfert din circumferința limbului. La ora 2 se face o nouă incizie radială. Se repereză firul, iar extremitatea lui vine din nou să se introducă în canal și se scoate la ora 4—5 unde se practică o nouă incizie radială. În acest loc firul de nylon este înăuntrul canalului de la ora 12 la 5. Cele două extremități libere sînt prinse în două pense hemostatice și se face o tracțiune în așa fel ca firul să secționeze canalul și trabeculul să se deschidă în camera anterioară ca o coardă de arc. Se eliberează una din cele două extremități și trăgînd de partea cealaltă se ajunge pentru a se întinde întreg firul de nylon în camera anterioară. Este necesar de a se aborda o lungime suficientă a canalului Schlemm și pentru aceasta se pot face mai multe incizii radiale pentru a se scurta traiectul și a se facilita tracțiunea firului. Deoarece firul este elastic se evită iridodializa și hemoragia în camera anterioară. Aceasta se poate întîmpla însă în glaucomul congenital cu o inserție mai anterioară a irisului.

Incidente. Pericolul acestei tehnici constă în faptul că firul are tendința de a aluneca în direcția lamelor corneene și deschiderea se face atunci nu la nivelul trabeculului funcțional ci mai anterior spre inelul lui Schwalbe. Introducerea greșită a firului poate să ajungă în spațiul supracoroidian mai

Scanned with OKEN Scanner

profund și atunci nu-l mai găsim la incizia următoare. De aceea s-a recurs la utilizarea unor instrumente metalice cu un diametru foarte mic și cu o curbură convenabilă. Lee Allen și Burian utilizează un trabeculotom cu o lamă tăioasă în formă de coasă de 1 cm lungime cu raza de curbură apropiată de aceea a corneei.

Trabeculotomia după Harms. Trabeculotomia nu a devenit o metodă curentă de tratament al glaucomului decît după apariția lucrărilor lui Harms și Dannheim (1966). Paufique (1969) comunică primele rezultate în Franța, iar la noi P. Stănescu și colab. (1970) pun la punct această metodă.

Principiu. Trabeculotomia după Harms constă în secționarea canalului Schlemm pe o lungime variabilă între 20–40 mm cu un cateter tranșant realizîndu-se astfel o comunicare directă a lumenului canalului cu camera anterioară. În acest fel zona trabeculară nefuncțională este eliminată, iar evacuarea umoarei apoase se face din camera anterioară direct în canalul Schlemm și apoi pe căile anatomice normale în venele apoase.

Tehnică. Operația se practică sub microscop operator :

– se disecă un lambou conjunctival cu baza la limb întins pînă la joncțiunea corneo-scleralã ;

– se practică disecția unui volet scleral de 5/3 mm cu baza anterior incluzînd cele 2/3 externe ale sclerocicei ;

– în patul deschiderii corneo-sclerale se vede bine canalul Schlemm situat la acest nivel ;

– se practică o incizie radială dinapoi înainte la nivelul acestei joncțiuni, lamă cu lamă cu scopul de a se secționa canalul Schlemm care apare vizibil sub forma unei mici deschizături în peretele scleral. Concomitent se poate face o ușoară presiune pe laturile inciziei cu spatula pentru a se provoca o eversare a buzelor plăgii și a se putea observa cu obiectiv mare (25 X) canalul Schlemm secționat transversal doar pe buza lui anterioară. Este timpul cel mai delicat al intervenției care cere răbdare și o oarecare experiență ;

– spatula trabeculotomului care are două lame cateter una cu curbura la stînga și alta la dreapta, pătrunde fără efort în canal. Raza de curbură a lamei are 14 mm ;

– printr-o mișcare de rotație se secționează peretele intern al canalului astfel ca la început să pătrundă în camera anterioară vîrful trabeculotomului apoi toată lama. Umoarea apoasă se evacuează spontan prin orificiul de pătrundere a trabeculotomului (fig. 196).

– se repetă manevra de partea opusă cu cealaltă lamă a trabeculotomului avînd grijă să nu lezăm descemetul, irisul sau cristalinul, camera anterioară fiind mai mică ;

– sutura voletului scleral și a conjunctivei.

Variante. Mireille Bonnet recomandă cercetarea unei vene apoase pe care o repereză pentru a ajunge mai ușor la canalul Schlemm. Jocson a propus injectarea de aer plecînd de la o venă apoasă.

Complicații peroperatorii țin în general de dificultățile de tehnică :

– dificultate în reperarea canalului în 5% din cazuri (Harms și Dannheim). Dacă hipertensiunea este mare se poate face o puncție camerulară căci presiunea internă prea mare are tendință de a reduce canalul la o simplă fantă ;

– lama trabeculotomului poate să nu pătrundă în canal, canalul fiind mai îngust decît lama. Este necesară o dilatare a canalului înainte de a se introduce lama ;

– dacă lama trabeculotomului este situată prea posterior, antrenează o

Scanned with OKEN Scanner

desinserție a irisului cu apariția unei hemoragii în camera anterioară ;

— dacă este situată prea anterior se produce o disecție a lamelor corneene ;

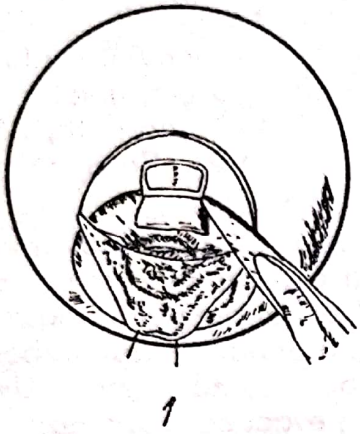

1

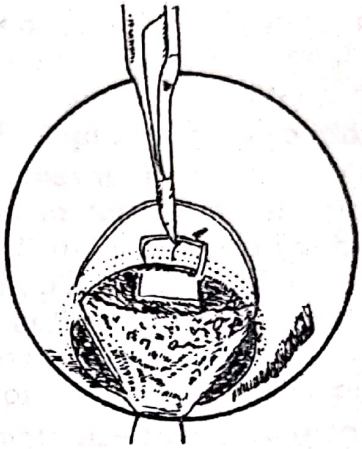

2

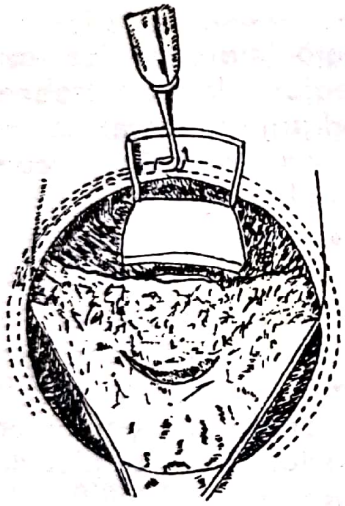

3

Fig. 196 — Trabeculotomie prin procedeul Harms.

1 — Confecționarea lamboului scleral ; 2 — deschiderea canalului ; 3 — introducerea spatulei și secțiunea trabeculului.

— dacă vîrful lezează endoteliul se produce un edem corneean ;

— oprirea prematură în canal face ca trabeculotomia să fie insuficientă ;

— hiphema este în general benignă și se resoarbe pînă la 8 zile.

Complicații postoperatorii sînt minime :

— reacții uveale ca la toate operațiile filtrante cu formarea de sinechii între iris și zona trabeculară cu obstruarea breșei formate ;

— hiphemă tardivă ce se constată pe ochi la care s-au practicat și alte intervenții. În acest caz trebuie evacuat sîngele ;

— hipotonie, rar întîlnită, dar atunci cînd persistă, arată un prognostic defavorabil ;

— hipertonie atunci cînd operația nu este suficientă și se poate completa cu o iridosclerectomie.

Rezultate. Umoarea apoasă pătrunde ușor în canalul Schlemm care este larg deschis și se obține astfel o drenare mai bună. Ea poate să ajungă sub lamboul scleral unde să formeze o bulă de filtrare în 10% din cazuri. În 60% din cazuri se obține o scădere a rezistenței la scurgere cu normalizarea tensiunii oculare. Presiunea oculară scade brusc 2 săptămîni după trabeculotomie apoi revine

Scanned with OKEN Scanner

la normal. Dacă tensiunea se menține ridicată înseamnă că există un insucces operator. Histologic s-a putut verifica că după intervenție se produce o prăbușire a peretelui intern al canalului cu o cicatrizare secundară. Gonioscopic se vede această cicatrizare sub forma unei linii alb sidefii la nivelul trabeculului. O ușoară compresiune pe glob obține un reflux sanguin în camera anterioară ceea ce arată o bună filtrare. Alteori se constată o diferență de nivel între cele două buze ale inciziei.

Indicațiile trabeculotomiei sînt :

– glaucomul congenital precoce unde canalul Schlemm este de multe ori mai dezvoltat decît la normali, iar rezultatele sînt superioare goniotomiei ;

– glaucomul congenital tardiv fără megalocornee. Astăzi însă se obțin rezultate mai bune prin operații fistulizante protejate ;

– glaucomul afacului unde operațiile fistulizante sînt periculoase ;

– glaucomul cu unghi deschis cu miopie unde o hipotonizare prea mare este periculoasă ;

– glaucomul cu cataractă unde trabeculotomia pare mai fiziologică.

Sinusotomia și trabeculosinusotomia. Descrisă de Krasnov (1964) sub numele de sinusotomie și de Valker Kanagasundarai (1964) sub denumirea de fistulizare externă a canalului Schlemm, intervenția constă în a se realiza o comunicare între peretele extern al canalului și straturile sclerale de deasupra.

Pentru Krasnov în jumătate din cazuri obstacolul este la nivelul trabeculului, iar în jumătate din cazuri este în peretele extern al canalului Schlemm la nivelul canalelor eferente care pleacă din Schlemm pentru a traversa sclerotica. El distinge deci o formă de glaucom trabecular și una de glaucom scleral. Pentru formele de glaucom scleral el recomandă sinusotomia, iar pentru cel trabecular trabeculotomia și trabeculectomia.

Sinusotomia. Krasnov a descris șase tehnici diferite din care trei *ab interno* cu deschiderea dinăuntru a canalului Schlemm și trei *ab externo* prin subțierea treptată a scleroticei pînă ce se ajunge la peretele extern al canalului. După Krasnov tehnicile *ab externo* sînt mai dificile deoarece odată cu secțiunea peretelui extern al canalului se poate secționa și peretele intern, iar cicatricea care rezultă este mai mare și mai neregulată.

Tehnică. Se descoperă regiunea limbului cu prepararea unui guler conjunctival cu baza la limb. Se practică o incizie radială a scleroticei la ora 12 pînă ce se evidențiază canalul și se deschide ca pentru trabeculotomie. Se introduce în el o spatulă Dobree și se orientează de partea temporală unde se secționează straturile situate deasupra canalului în timp ce spatula protejează peretele intern. Se reintroduce apoi spatula de partea nazală în canalul Schlemm și se realizează astfel o deschidere a peretelui extern al canalului pe o distanță de 10 mm.

În una din primele intervenții, Krasnov rezeca o langhetă scleral lată de 1,5 mm între ora 10 și 2.

Rezultate. Prin ambele tehnici se obține o normalizare a tensiunii oculare cu o arie de filtrare subconjunctivală și apariția unei conjunctive mai destinsă ca după operații filtrante.

Complicații :

– lezarea trabeculului cu prolaps irian ce necesită o iridectomie bazală ;

– o angajare a bazei irisului se poate vedea după cîteva zile de la intervenție prin cedarea trabeculului lezat în cursul operației. Pentru a preîntîmpina aceasta se face o iridectomie bazală.

Avantajele metodei :

– nu necesită o manualitate specială putînd fi efectuată și de începători ;

Scanned with OKEN Scanner

— nu se deschide camera anterioară și se înlătură complicațiile ce pot surveni prin deschiderea camerei anterioare (hiphemă, decolare de coroidă, întîrziere în refacerea camerei anterioare, infecții tardive) ;

— în caz de rezultate nesatisfăcătoare se pot face alte intervenții.

Indicații. Sînt glaucoamele cu rezistență crescută intrascleral. Se constată intraoperator în aceste cazuri fluxul continuu și abundent al umoarei apoase traversînd trabeculul prin canalul Schlemm deschis. Dimpotrivă canalul apare sec atunci cînd glaucomul este de natură trabeculară și sinusotomia nu mai este indicată.

Rezultate. Krasnov dă rezultate bune în 85–90% din cazuri. Aceasta ar părea în contradicție cu majoritatea autorilor care localizează rezistența la scurgere la nivelul trabeculului. Bietti și colab. (1970) arată că în realitate toate intervențiile sclerale cu exteriorizarea canalului Schlemm au aceeași acțiune deși nu se lezează trabeculul direct. Astfel în sinusotomie, trabeculul fiind lipsit de țesutul de susținere scleral, suferă o distensie cu deblocare secundară a trabeculului și realizarea unei filtrări controlate. De aici, indicația lui Harms și Dannheim (1968) de a se efectua în același timp o trabeculosinusotomie.

Trabeculosinusotomia. *Tehnică.* Se începe cu prepararea unui lambou conjunctivo-tenonian. Se practică două incizii sclerale radiale la ora 11 și 1 pînă ce se descoperă canalul lui Schlemm. Se introduce o spatulă Dobree în una din cele două incizii pînă ce vîrful apare în cealaltă. Se secționează straturile superficiale ale sclroticei și peretele extern al canalului realizînd astfel o sinusotomie. Se reintroduce din nou spatula în canal la incizia de la ora 11 în direcția opusă sinusotomiei și rotindu-se spre camera anterioară se face trabeculotomie. Se scoate spatula și se introduce în canal în dreptul inciziei de la ora 1 în direcția opusă sinusotomiei și se rotește din nou pentru trabeculotomie.

Se obțin astfel două hiatusuri în trabecul, unul de la ora 1 spre ora 2–3 și altul de la ora 11 spre ora 10–9 și o sinusotomie externă de la ora 11 la 1.

Efectuarea a două trabeculotomii cu o diferență de localizare respectînd sinusotomia, permite de a se evita o deschidere directă a camerei anterioare și o comunicare directă cu spațiul subconjunctival. De asemenea filtrarea umoarei apoase nu se face direct ci traversînd două deschideri ale canalului Schlemm provocate de trabeculotomie, spre partea internă a canalului traversînd ambele orificii ale sinusotomiei spre spațiul subconjunctival.

Trabeculosinusotomia fistulizantă. Se practică un lambou conjunctivo-tenonian cu baza la limb. Se face o incizie sclerală radială la ora 12 cu reperarea și deschiderea canalului Schlemm. Se introduce spatula Dobree în canal, la început spre partea temporală și se efectuează o jumătate de trabeculotomie. Se retrage spatula și se incizează straturile din sclerotică situate deasupra spatulei efectuîndu-se astfel o jumătate din sinusotomie. Apoi se introduce spatula în canal spre partea nazală și se repetă timpii trabeculotomiei și sinusotomiei. Se completează incizia radială pînă în camera anterioară. Se deschide camera anterioară astfel cu o incizie în cruce în care brațele mici sînt reprezentate de incizia radială și cele mari de cele două sinusotrabeculotomii învecinate. Dacă este necesar se practică și o iridectomie bazală. Se răstoarnă lamboul conjunctival și se suturează. În acest mod se realizează o operație filtrantă, deoarece umoarea apoasă trece direct din camera anterioară în spațiul subconjunctival dar

Scanned with OKEN Scanner

este deschis și canalul Schlemm spre camera anterioară și filtrarea traversează cele două deschideri ale canalului Schlemm la extremitățile trabeculotomiei. Ea este indicată în glaucomul cu unghi strîmt cu goniosinechii unde este necesară completarea și cu o iridectomie bazală.

Microtrepanații sclerale. Teulières (1967) propune o tehnică de deschidere a canalului lui Schlemm fără a mai fi necesară utilizarea microscopului operator. Operația constă din a practica mici trepanații la nivelul limbului sclero-cornean pentru a obține fistule foarte mici care să facă să comunice camera anterioară cu spațiul subconjunctival.

Tehnică. Se disecă un lambou conjunctival cu baza la limb și se pune în evidență zona de tranziție dintre cornee și sclerotică. Cu ajutorul unui trepan fin (Medical Workhop — Olanda) se practică 3–6 orificii cu un vîrf special de 0,1 mm lărgime și 1,5 mm lungime sau cu un vîrf de 0,2 mm lărgime și 1,5 mm lungime.

Boles-Carenini și Ricarddi efectuează mai întîi o mică fosetă cu ajutorul unui cauter pe suprafața sclerală, apoi aplică trepanul. În felul acesta se evită o alunecare a trepanului din cauza marii viteze de rotire (600 ture/min.). Efectuînd inițial o ușoară presiune se introduce vîrful trepanului care se rotește și aplicat perpendicular pe sclerotică, se perforează fin. Penetrarea sa se oprește în funcție de profunzimea dorită. Imediat ce se retrage vîrful se vede ieșind umoarea apoasă prin orificiul de trepanare. Se practică apoi alte două-trei găuri la 2–4 mm distanță în funcție de mărimea orificiilor trepanului. Se poate introduce în orificiu o spatulă subțire tip Strampelli pe care se lasă să se introducă în camera anterioară cîteva picături de acetilcolină.

Incidente :

— hipotonie marcată în primele zile fără urmări. Dacă filtrarea este prea mare se poate desface conjunctiva și cauteriza orificiile ușor ;

— filtrația slabă sau inexistentă prin obstrucție conjunctivală. Se poate face un ușor masaj transconjunctival ;

— obstrucția microfistulelor prin iris. Se face o iridectomie periferică.

Indicații. Intervenția este indicată în toate cazurile de glaucom unde o intervenție filtrantă cu o fistulă mare ar fi periculoasă ;

— glaucom cu unghi deschis avansat cu un cîmp vizual sub 30° ;

— hipertensiunea afacului unde se alege sectorul care nu prezintă goniosinechii, iar conjunctiva este bună ;

— glaucomul hemoragic sau neovascular unde tratamentul medical este fără efect, iar o operație filtrantă chiar protejată este periculoasă. Operația are ca scop păstrarea globului ocular ;

— glaucomul congenital ca tehnică pregătitoare pentru scăderea tensiunii înainte de a se face goniotomie ;

— glaucomul secundar după uveite ;

— glaucomul decompensat pe ochi ultim ;

— ca o a doua intervenție atunci cînd alte operații nu au dat rezultat.

Rezultate. După Teulières sînt rezultate bune în 60% din cazuri, medii în 20% și insuccese în 20%. Gonioscopic în toate cazurile în care filtrarea nu este normalizată sau este numai parțial normalizată se observă sinechii la rădăcina irisului prin aderențe de microtrepanațiile practicate.

Avantajele metodei :

— ușurință de executare, nu necesită microscop operator și nici instrumente speciale ;

— securitate absolută cu imposibilitatea de a se leza irisul și cristalinul ;

— posibilitatea unei gradări a fis-

Scanned with OKEN Scanner

tulizării în funcție de numărul trepanațiilor efectuate și de mărimea lor ;

— posibilitate de executare în oricare sector al limbului și deci practicarea după alte intervenții care nu au dat rezultat.

Dezavantajele metodei :

— o limitare a aplicabilității în glaucomul cu unghi închis sau cu alterații structurale (glaucom congenital) ;

— rezultate mai slabe ca în operațiile fistulizante protejate mai ales că în ultimul timp rezultatele bune date de diferiți autori sînt mai reduse (Boles-Carenini) ;

— aceleași complicații ca și în celelalte operații filtrante.

Operații fistulizante protejate. Cairns a fost primul care a observat că în multe glaucoame operate prin trepanații sclerale, după Elliot, se normalizează tensiunea oculară fără a constata prezența bulei de filtrare subconjunctivală. El a intuit că în aceste cazuri efectul hipotonizant se datorește nu traversării fistulei ci secțiunii trabeculului. Cairns propune în 1968 o intervenție *ab externo* cu rezecția trabeculului nefuncțional pe o porțiune care să includă și canalul Schlemm și să se facă astfel o comunicare directă a celor două extremități deschise ale canalului, cu umoare apoasă.

Efectul hipotonizant al trabeculectomiei rezultă în realitate printr-o filtrare subconjunctivală astfel că din ce în ce s-a încetățenit termenul de „filtrare protejată". Filtrarea nu mai are loc pe căi normale și nici prin fistula scleralâ ca în intervențiile fistulizante clasice ci prin marginea lamelei sclerale cicatrizată lax, incomplet. Aceasta reduce la minimum riscurile intervențiilor filtrante și se asigură circulația umoarei apoase cu creșterea facilității la scurgere.

În operațiile fistulizante clasice în caz de succes operator, se creează o hipotonie accentuată cu posibilități de atalamie mai mult sau mai puțin prelungite, și apariția de opacifieri cristaliniene.

Filtrarea în trabeculectomie este mult mai mică și nu duce la o hipotonie marcată. Dealtfel aici protecția scleralâ reduce mult pătrunderea germenilor patogeni în glob, fapt ce nu se întîmplă în operațiile filtrante clasice unde nu este decît o slabă protecție conjunctivală.

Trabeculectomia. Ca principiu trabeculectomia realizează prin rezecția unui fragment din trabecul și partea profundă a scleroticei incluzînd canalul Schlemm o filtrare subconjunctivală a umoarei apoase. Ea constituie astăzi una din tehnicile cele mai utilizate în tratamentul glaucomului cu unghi deschis decompensat medical.

Tehnică. Intervenția este practicată cu anestezie locală sau generală și după hipotonizarea globului ocular cu inhibitori ai anhidrazei carbonice și perfuzii de manitol 20%. Ca timpi operatori menționăm :

— se aplică fir pe dreptul superior ;

— disecția unui lambou conjunctival cu baza la limb pînă la joncțiunea corneo-scleralâ. Se eliberează partea superficială a scleroticei de resturile capsulei Tenon ;

— disecția cu lama a unui volet scleral dreptunghiular de 6/4 mm care interesează 2/3 externe din grosimea scleroticei, volet care este prelungit anterior cu 1 mm în cornee. Sediul său este meridianul orei 12 dar după necesitate poate fi situat nazal sau temporal ;

— în fundul scobiturii este vizibilă joncțiunea corneo-scleralâ și la nivelul său o linie albă corespunzătoare pintenului ;

— în partea declivă se practică o incizie paralelă cu limbul în urma pintenului, urmată de două incizii radiale despărțitoare trasate cu lama sau foarfecele Vannas dinapoi înainte. Se

Scanned with OKEN Scanner

poate atunci răsturna fragmentul și se verifică dacă el se află situat pe rădăcina irisului. Corpul ciliar, în urmă, este cenușiu și mai clar decît irisul ;

— rezecția fragmentului sclero-trabecular de 2–3 mm cu foarfecele Vannas. Se verifică dacă fragmentul este corespunzător trabeculului și canalului Schlemm. Pe fața posterioară se vede o dungă pigmentară. Dacă rădăcina irisului aderă de zona trabeculară se decolează cu o spatulă de trabecul pe toată lungimea care urmează să fie excizată ;

— iridectomie periferică sau două iridectomii mici apropiate ;

— sutura voletului scleral cu fire separate pentru a proteja trabeculectomia ;

— sutură conjunctivală cu fire izolate (fig. 197).

Variante ale trabeculectomiei. Unii autori fac rezecția invers, dinainte înapoi.

Evoluție postoperatorie. Se instilează atropină și cortizon. Bolnavul este mobilizat de a doua zi. Dacă sutura este laxă bula de filtrare este vizibilă de a doua zi. În alte cazuri cicatricea este plată în primele zile. După ce tensiunea se stabilizează se vede o fistulă plată, necistoidă, ce nu împiedică motilitatea palpebrală și nu înaintează pe cornee ca fistulele clasice. În 20% din cazuri nu se vede bula de filtrare ci numai un edem postoperator, semn al filtrării.

Complicații peroperatorii. Ieșirea de vitros arată o eroare de tehnică cu o incizie prea posterioară.

Complicații postoperatorii.

— hiphema ce apare în timpul operației se resoarbe în 24 ore. Poate să apară și secundar, dar este moderată și se resoarbe spontan ;

— reacție uveală cu Tyndall pozitiv, ce se constată și la alte operații filtrante. Cedează la corticosteroizi ;

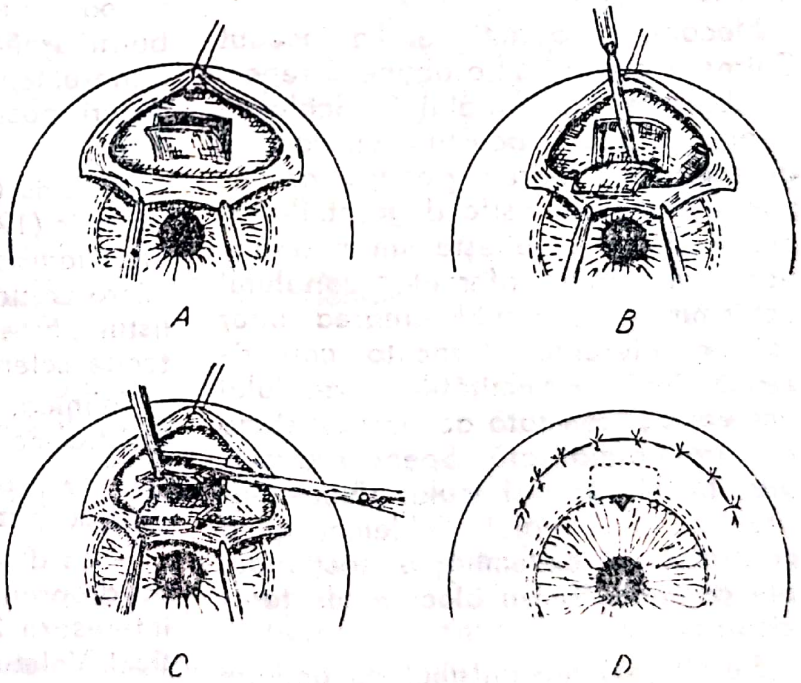

Fig. 197 — Trabeculectomie.
A, B — disecția lamboului scleral ; *C* — rezecția fragmentului corneo-scleral ; *D* — aspectul la sfîrșitul operației.

Alții rezecă o întindere mai mare de trabecul pe o porțiune de 120°, adică 1/3 din circumferință cu sutură etanșă. Această tehnică este însă traumatizantă.

— ștergerea camerei anterioare este excepțional întîlnită. Camera anterioară se reface de obicei a doua zi după operație. Atalamia se constată în 4% din cazuri timp de 2–3 zile. În

Scanned with OKEN Scanner

1% din cazuri se menționează decolări de coroidă cu resorbție spontană ;

– glaucomul malign poate fi constatat în cazurile cînd operația se face în glaucomul cu unghi închis ;

– cataracta poate apare atunci cînd camera anterioară se menține mică. Ea rezultă prin progresia unor opacifieri preexistente ;

– uneori o hipotonie accentuată ;

– infecția este menționată mult mai rar decît în operațiile fistulizante neprotejate.

Indicații :

– glaucom cu unghi deschis necompensat medical ;

– glaucom cu unghi închis în stadiu ireversibil ;

– glaucom congenital precoce și tardiv. Aici indicațiile sînt limitate din cauza tendinței de proliferare cicatriceală care împiedică formarea zonei de filtrare. În ultimul timp tot mai mulți autori arată rezultate bune și în glaucomul juvenil.

Mecanism de acțiune. La început Cairns a crezut că se obține o repermeabilizare a canalului Schlemm și prin contactul acestuia cu camera anterioară umoarea apoasă ar pătrunde în canalul astfel degajat. Remky crede că se stabilește un nou drenaj prin căile aferente canalului Schlemm și eventual crearea unor căi noi eferente. Brancato cauterizează însă extremitățile canalului Schlemm și constată aceeași tensiune oculară normalizată. Spencer a studiat histologic trabeculul rămas împreună cu canalul Schlemm și a constatat că extremitățile secționate ale canalului erau blocate de țesut cicatriceal.

Rezultă că mecanismul de acțiune al trabeculectomiei este acela al operațiilor filtrante, protejate aici cu un lambou scleral. O parte din umoarea apoasă, care nu poate traversa căile normale trabeculare, filtrează la marginea lamboului scleral unde este o cicatrice incompletă, laxă, discontinuă. Biomicroscopic se evidențiază zona de filtrare plată la nivelul cicatricei sclerale incomplete, cu ameliorarea facilității la scurgere.

Avantajul acestei metode este că se înlătură inconvenientele operațiilor filtrante clasice reducîndu-se mult complicațiile postoperatorii. Aici filtrarea este mică și nu duce la hipotonie marcată. Protecția scleralâ face mult mai dificilă pătrunderea în glob a germenilor patogeni chiar atunci cînd conjunctiva este de proastă calitate. De asemenea nu mai există zona de filtrare exuberantă jenantă pentru bolnav și nici pericolul închiderii fistulei.

Trepano-trabeculectomia. Inconvenientele trepanației Elliot clasice constau în întîrziere în formarea camerei anterioare cu tendința la sinechii și tulburări cristaliniene, constituirea unei bule de filtrare prea mari cu subțierea treptată a conjunctivei care devenea avasculară și prezența de tulburări trofice în dreptul zonei de trepanare, fenomene ce facilitau în unele cazuri posibilitatea unor infecții tardive.

Chilaris (1968) și Franimopoulos și Chilaris (1970) propun confecționarea unui lambou mic scleral sub control microscopic cu scopul de a proteja fistula. Este o operație filtrantă cu protecție scleralâ.

Tehnică. Primii timpi sînt asemănători trabeculectomiei :

– se prepară un lambou conjunctival cu baza la limb ;

– se disecă cu lama un volet scleral dreptunghiular de 5/4 mm care să intereseze 2/3 din grosimea sclerotice. Voletul este prelungit anterior cu 1 mm în grosimea corneei ;

– se aplică două fire de așteptare la marginea voletului ;

– în partea declivă a fragmentului sclero-cornean profund, la nivelul trabeculului nefuncțional se face o tre-

Scanned with OKEN Scanner

panație sclerală cu trepanul Elliot de 1,5–1,8 mm ;

– după trepanare rondela sclerală decupată este împinsă în afară și lateral de rădăcina irisului care herniază. Se efectuează o mică iridectomie bazală (fig. 198) ;

– se închide plaga sclerală prin strîngerea firelor aplicate înainte sau la sfîrșitul intervenției ;

– sutura conjunctivei prin surjet sau fire separate.

La sfîrșitul operației camera anterioară este deja refăcută. Se instilează atropină și cortizon. Este o sclerotrepanație Elliot protejată deoarece în afara lamboului conjunctival fistula nou creată este protejată de lamboul scleral.

Incidente intraoperatorii

– sîngerarea patului scleral necesită cauterizări cu stiletul înroșit la flacără ;

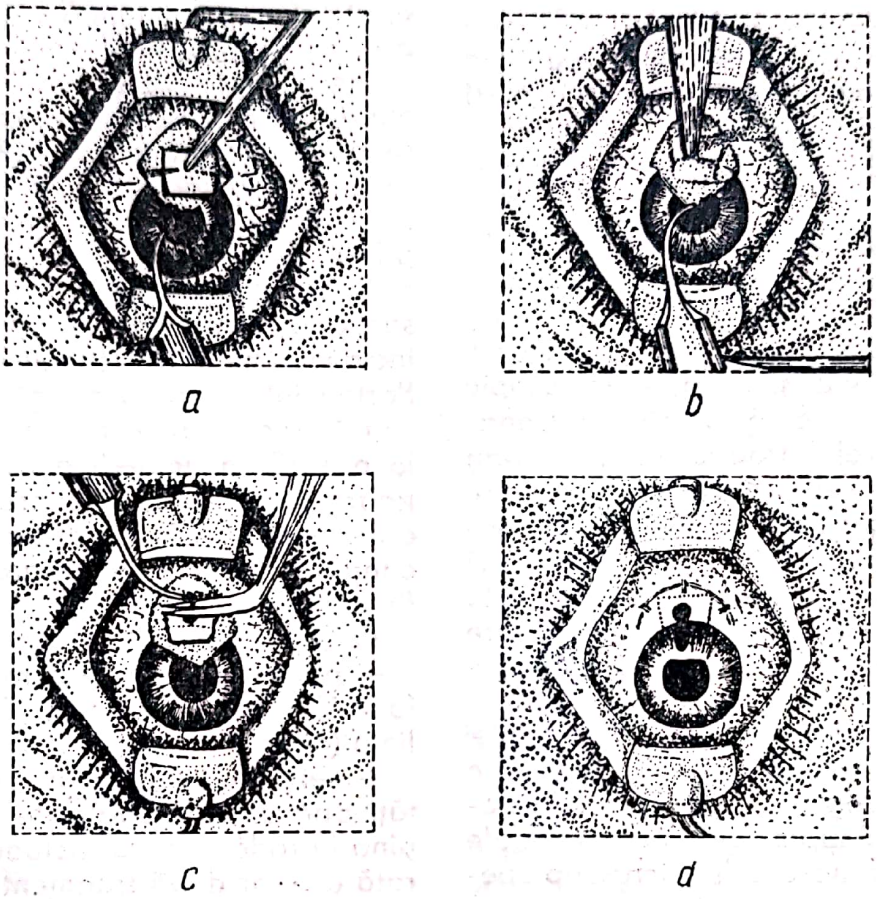

Fig. 198 – Trepano-trabeculectomie.
a – Confecționarea lamboului scleral ; *b* – aplicarea trepanului ; *c* – iridectomia ; *d* – sutura conjunctivală.

– perforarea scleroticei printr-o incizie cu lama prea profundă nu constituie un obstacol în continuarea intervenției deoarece perforarea este mică ;

– ruptura voletului scleral se poate produce atunci cînd este confecționat subțire. Se continuă operația ca un Elliot neprotejat ;

– trepanarea patului scleral incorectă, prea anterior sau prea posterior cînd poate hernia vitros ;

– răsturnarea lamboului conjunctival atunci cînd nu a fost suturat cu grijă.

Scanned with OKEN Scanner

Complicații post-operatorii

– hiphemă în 10% din cazuri în prima zi de la operație ;

– nerefacerea camerei anterioare. O midriază bună post-operator favorizează refacerea camerei anterioare ;

– decolare de coroidă cu atalamie prelungită ce poate duce la opacifieri cristaliniene ;

– hipotonii prelungite excepțional menționate.

Rezultate. La 190 cazuri operate în ultimii 2 ani, am avut normalizări tensionale în 95% din cazuri. Controlul tardiv al tensiunii oculare a arătat o medie de 14,2 mm Hg. Gonioscopic s-a pus în evidență orificiul de trepanație la nivelul trabeculului, iar prin orificiu se vede marginea scleral. Tardiv se constată o filtrare subconjunctivală sub forma unei zone mici proieminente. Bula de filtrare este mică și plată, iar excesul de filtrare care poate apare subconjunctival se rezolvă spontan în scurt timp.

Avantajele trepano-trabeculectomiei constau în localizarea cu o mai mare precizie a regiunii trabeculare acționînd direct asupra zonei nefuncționale fără a mai fi nevoie de microscop operator.

Iridencleizis. Descris de Holt (1906) iridencleizisul a fost cunoscut mai tîrziu în America sub numele de iridostazis și a fost considerat mult timp ca cea mai facilă și lipsită de complicații dintre operațiile filtrante. Astăzi a cedat locul operațiilor filtrante protejate.

Iridencleizisul are ca scop de a menține filtrantă o incizie scleral prin interpunerea în buzele plăgii de țesut irian sub protecția unui lambou conjunctival.

Tehnică. În operația clasică descrisă de Holth, se prepară un lambou conjunctival la 8 mm de limb care este răsturnat de cornee. Se practică o incizie scleral la limb lungă de 6 mm. Incizia este dispusă perpendicular și interesează toate straturile pînă ce apare o proeminență neagră ce reprezintă rădăcina irisului herniat. În momentul hernierii irisului, incizia este oprită pentru a permite o filtrare lentă a umoarei apoase și apoi este lărgită la nevoie. Nu se face o incizie mai mare pentru că irisul nu mai poate fi reținut în plaga scleral. Atunci cînd irisul ocupă toată întinderea inciziei se tracționează prudent marginea pupilară. Se incizează de sus în jos irisul pînă la înălțimea sfincterului fără a secționa baza care trebuie să rămînă inclavată pe toată lungimea inciziei. Partea inferioară a marginii pupilare își reia locul, iar secțiunea sfincterului la ora 12 va împiedica partea superioară a irisului de a reintra în camera anterioară. Se face sutura lamboului conjunctival cu fire separate sau cu fir continuu.

Variante tehnice :

– plasarea inciziei sclerale se poate face la 1,5 mm sau chiar 3–4 mm de limb (ciclencleizis) ;

– secțiunea irisului în două jumătăți aproximativ egale de la sfincter pînă la rădăcină, cu includerea separată a celor două fragmente ce rămîn inclavate separat la cele două extremități ale inciziei (fig. 199) ;

– dedublare scleral cu realizarea unui iridencleizis protejat.

Incidente și complicații. Sînt în general acelea ale operațiilor filtrante. Ca incidente se menționează :

– iris atrofic care se rupe în momentul tracțiunii și face operația impracticabilă ;

– irisul nu herniază. Se va introduce pensa în camera anterioară și se va tracționa ;

– incizia prea mare, irisul reintră în camera anterioară. Se reintervine și se reinclavează ;

– hernie de vitros, rănirea cristalinului prin greșeli de tehnică sau incizie prea posterioară ;

Scanned with OKEN Scanner

– iridociclită postoperatorie. Nu se vor opera ochi cu glaucom avansat cvasiabsolut ;

– hipertensiune postoperatorie care impune o altă intervenție.

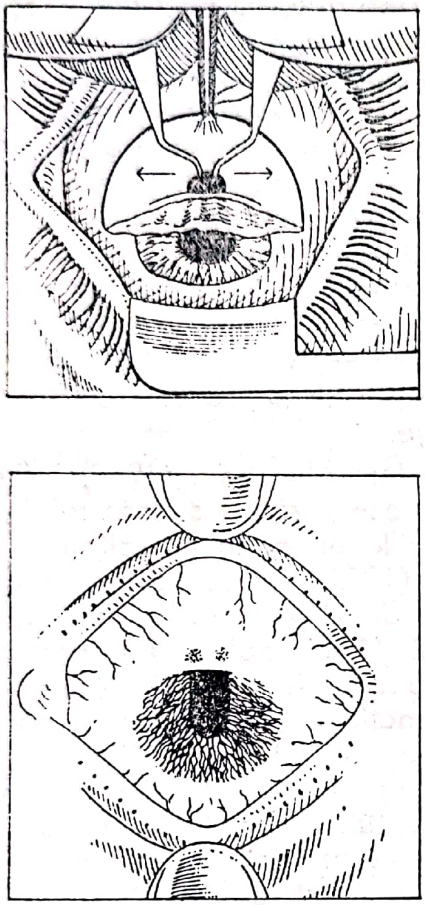

Fig. 199 – Tehnica iridencleizisului după Weekers.

Iridectencleizisul (Păcurariu, 1955). Pe linia preocupărilor pentru perfecționarea tratamentului chirurgical al glaucomului, Păcurariu și colab. (1955) au intuit o nouă intervenție antiglaucomatoasă căreia i-au dat denumirea de iridectencleizis. Noua intervenție combină într-un singur timp operator iridencleizisul și iridectomia antiglaucomatoasă.

Tehnica

– se confecționează un lambou conjunctival la distanță de limb ;

– incizie sclerală la 1–1,5 mm de limb pe o distanță de 5–7 mm ;

– în iridectencleizisul total cu o pensă iriană se exteriorizează irisul pînă ce apare marginea pupilară și se secționează cu foarfecele De Wecker pe jumătate irisul extras ca în primul timp al iridectomiei antiglaucomatoase. Ramura de iris prinsă în pensă se inclavează în plaga sclerală. Apare un colobom irian cu una din extremitățile marginii pupilare inclavate în plaga sclerală, iar cealaltă liberă în camera anterioară ;

– în iridectencleizisul parțial se excizează numai rădăcina irisului ;

– sutura conjunctivei.

Complicații post-operatorii

– hiphemă ca și în celelalte operații fistulizante ;

– reacție iriană moderată ;

– întîrziere în refacerea camerei anterioare.

Complicații tardive sînt aceleași din operațiile filtrante.

Rezultate bune sînt menționate în 91,7% cu ameliorarea facilității la scurgere. Efectul hipotensiv este mai bun decît la iridencleizis.

Intervenții combinate pentru glaucom și cataractă. Prezența unei medicații hipotonizante ca inhibitori ai anhidrazei carbonice, agenții hipotonizanți osmotici cu acțiune puternică preoperatorie au extins mult posibilitatea unor intervenții simultane pentru glaucom și cataractă.

Coexistența acestor două afecțiuni la același ochi poate ridica probleme practice a căror soluție nu este totdeauna satisfăcătoare.

Glaucomul și cataracta pot coexista în diferite forme :

1) Cataracta constituie cauza hipertoniei. Este suficient în aceste cazuri de a se extrage cristalinul, pentru a dispare tensiunea (glaucomul prin intumescența cristalinului, glaucomul facolitic, glaucomul facotoxic).

2) Glaucomul și cataracta au aceeași origine. Extracția cristalinului rămîne indicată în heterocromia compli-

Scanned with OKEN Scanner

cată Fuchs, în cazul unui cristalin subluxat. Glaucomul şi cataracta din uveite se pot rezolva în funcţie de gradul complicaţiilor şi scăderea vederii.

3) Cataracta din glaucomul cu unghi deschis. Trei atitudini sînt posibile ;

— de a opera la început glaucomul prin o intervenţie fistulizantă protejată şi apoi cataracta. Aceasta în cazul că opacifierea cristalinului nu este totală. Astăzi prin progresul făcut în extracţia cristalinului se fac ambele operaţii concomitent chiar dacă cristalinul nu este opac ;

— de a opera în acelaşi timp şi glaucomul şi cataracta, de obicei extracţia cristalinului făcîndu-se cu o trabeculectomie ;

— de a opera cataracta şi a trata medical glaucomul atunci cînd tensiunea oculară nu este prea ridicată. Aceasta pentru autorii care consideră că ochiul glaucomatos este un ochi fragil căruia nu-i este indiferent un traumatism în plus (Etienne).

Intervenţii simultane pentru glaucom şi cataractă. Prima intervenţie simultană pentru glaucom şi cataractă a fost menţionată de V. Morax (1930). Wright (1937) efectuează extracţia cataractei cu scleroiridectomie după ce practică un masaj ocular preoperator. Guyton (1945) recomandă intervenţii combinate în glaucomul cronic simplu controlat cu miotice asociind o sclerectomie anterioară sau o inclavare a unui capăt irian la extracţia cristalinului. O'Brien (1947) obţine bune rezultate printr-o sclerectomie anterioară cu iridectomie bazală şi extracţie intracapsulară a cristalinului. Mc. Millen (1950) opinează pentru extracţia cataractei combinată cu sclerectomie Lagrange în cazurile de glaucom cronic simplu cu o tensiune pînă la 35 mm Hg. D. E. Lee şi J. E Weilh (1950) obţin rezultate satisfăcătoare asociind extracţia intracapsulară a cataractei cu o sclerectomie anterioară sau iridencleizis. Wolfe (1952) şi Wilson (1953) tratează o serie de bolnavi asociind extracţia cristalinului cu iridencleizis. Birge (1953) obţine rezultate satisfăcătoare inclavînd un capăt al irisului după extracţia cristalinului. Hughes (1959) practică extracţia intracapsulară asociată cu sclerectomie şi inclavarea unui capăt irian. Sakic (1960) recomandă o intervenţie combinată printr-o incizie *ab externo* cu excizia buzei posterioare a plăgii operatorii şi efectuarea a două suturi la marginea sclerectomiei. Bessiere şi Pelegris (1962) obţin aceleaşi rezultate asociind extracţia cristalinului atît cu iridencleizis cît şi cu sclerectomie Lagrange.

Cordero-Moreno (1962) Stocker (1965) asociază cu succes tehnica lui Scheie la extracţia cristalinului. Bangerter (1962) preferă cauterizarea inciziei şi două mici iridectomii bazale. Zuccoli (1966) aplică diatermocoagularea buzei sclerale, iridectomie bazală şi extracţia intracapsulară a cataractei. Nagpaul şi colab. (1966) preferă două incizii : una pentru inclavarea fragmentului irian, iar alta pentru extracţia cataractei. Harrington (1966) efectuează ciclodializă inversă asociată cu extracţia intracapsulară a cataractei. Preste (1966) practică o sclerectomie după Arruga şi extracţia intracapsulară a cataractei. Marchi (1968) preferă ca cele două intervenţii să le practice în sectoare diferite. Astfel intervenţia antiglaucomatoasă o practică în sectorul inferior, iar extracţia cristalinului în cel superior.

La noi, N. Sveţ asociază tehnica lui Scheie la extracţia cristalinului. V. Săbădeanu (Tg. Mureş) N. Zolog (Timişoara) şi P. Vancea (Iaşi) practică cu bune rezultate extracţia cristalinului cu sclerectomie tip Lagrange sau iridencleizis. I. Păcurariu (Cluj) asociază extracţia cristalinului cu iridectencleizis.

Scanned with OKEN Scanner

Experiența a arătat că intervenții fistulizante asociate cu extracția cristalinului prezintă unele inconveniente. Astfel unele fistulizări pot să nu funcționeze și să se cicatrizeze. Altele sînt urmate de atalamii prelungite cu decolări de coroidă, hipotonii excesive și reacții inflamatorii. Unele intervenții fistulizante asociate cu extracția cristalinului lăsau la nivelul sclerectomiei o zonă slab protejată numai de conjunctivă în care puteau să se afle irisul sau chiar corpul ciliar. În cazurile cu hernii de vitros nu se mai putea practica o sutură continuă și rezistentă, iar plaga scleral putea să rămînă dehiscentă. De menționat și unele complicații la distanță specifice intervențiilor fistulizante cu ruptura bulei de filtrare și infecții tardive cu posibilitatea unor complicații septice.

Începînd din anul 1969, extracția cristalinului este combinată cu trabeculectomie și considerate ca intervenții de elecție în glaucom și cataractă. Cu această tehnică se obțin, cel puțin teoretic, reducerea inconvenientelor menționate prin tehnici mai vechi. Această operație a fost introdusă la noi de P. P. Vancea (Iași) și generalizată apoi în toată țara.

Trabeculectomie cu extracția cristalinului. Intervenția se practică sub anestezie generală, iar atunci cînd condițiile generale nu permit se poate efectua și cu anestezie locală. Înainte de intervenție se practică o bună hipotonizare a globului ocular prin perfuzii de manitol 20% și o bună achinezie cu alcool 70°.

Tehnică : — se disecă un lambou capsulo-conjunctival cu baza superior, dar alții autori practică lamboul cu baza la limb ;

— dedublare scleral pe o distanță de 180° de la ora 9 la 3 cu disecția unui guler scleral anterior de 3 mm care să intereseze 2/3 din grosimea scleroticei. Se pun 2 fire de așteptare la marginile voletului scleral protector care se îndepărtează ușor lateral. Disecția este continuată la nivelul limbului pe o distanță de 1 mm în cornee ;

— cheratotomie cu lama și foarfeca ;

— se excizează o langhetă sclerotrabeculară cu foarfecele curb pe o distanță de 120° cu o lățime de 2 mm care cuprinde în grosime trabeculul nefuncțional cu canalul Schlemm ;

— se practică una sau două iridectomii bazale ;

— extracția intracapsulară a cristalinului cu criodul ;

— se strîng cele două fire de securitate și se completează cu suturi sclerosclerale cît mai apropiate ;

— se reface camera anterioară cu aer sau ser ;

— sutura conjunctivală.

Incidente preoperatori. Sînt aceleași ca la trabeculectomie :

— hemoragii provenind din vasele episclerale ; sînt cauterizate cu un croșet de strabism încălzit la flacără ;

— lezarea cu foarfecele a structurilor interne (iris, zonula, cristalin) pot fi evitate luînd punct de susținere pe fruntea bolnavului și supraveghind ascensiunea irisului. De multe ori în formele avansate de boală trebuie detașat irisul de trabeculul de care aderă. Aceasta se face cu atenție pentru a nu se produce hemoragii ;

— ieșirile de vitros pot fi evitate printr-o sedare bună a bolnavilor, o bună achinezie cu alcool și hipotonie oculară preoperatorie cu manitol. Prezența vitrosului în plagă constituie un obstacol în filtrarea ulterioară.

Complicații. Atalamie asociată sau nu cu decolare de coroidă este rar întîlnită din cauza protecției sclerale. Atunci cînd apare se rezolvă spontan între a patra și a zecea zi. Absența camerei anterioare, dacă este ca urmare a blocării pupilei cu sinechii irido-hialoidiene și hipertonie este necesară puncția sclerală cu evacuarea lichidului supracoroidian și injectare de

Scanned with OKEN Scanner

aer în camera anterioară. În observaţiile noastre, odată restabilită circulaţia umoarei apoase din camera posterioară în camera anterioară, trabeculectomia a fost eficientă cu normalizarea tensiunii oculare ;

— hemoragii în vitros se rezolvă cu tratament medical ;

— obstrucţia orificiului de trepanare şi cicatrizarea completă a trabeculectomiei impune o nouă intervenţie decompresivă ;

— reacţii inflamatorii uveale se constată în acelaşi procent ca si în celelalte intervenţii fistulizante. Ele se tratează cu atropină şi cortizon.

Frecvenţa diferitelor complicaţii în 350 operaţii fistulizante sînt prezentate în tabelul LIII.

În general, cazurile la care se practică extracţia cristalinului cu trabeculectomie reprezintă forme avansate de boală. La controlul tardiv procentul bolnavilor cu tensiune normalizată s-a menţinut după un an la 66% din cazuri, în 34% fiind necesară asocierea unui tratament medical sau reintervenţie.

Examenul gonioscopic postoperator arată în zona de intervenţie prezenţa scobiturii corespunzătoare trabeculului extirpat cu o linie alb sidefie, uneori parcurs de fine dungi pigmentare. Marginile zonei excizate sînt nete, limita anterioară corespunzînd liniei Schwalbe, iar limita posterioară pintenului scleral. Se văd procesele ciliare depigmentate.

TABELUL LIII

FRECVENŢA COMPLICAŢIILOR POSTOPERATORII (CAZURI PERSONALE)

Felul operaţeei	Nr. total	Ştergerea camerei anterioare	Hiphema	Sinechii posterioare	Hernie de vitros	Hemoragii în vitros	Opacifieri crist.
Trabeculectomie şi trepano-trabeculectomie	122	4	12	4	—	—	4
Trabeculectomie şi extr. crist.	54	1	9	8	6	6	—

Rezultate. Sînt bune în 81% din cazuri cu normalizarea tensiunii oculare (tabelul LIV).

Avantajele metodei constau în posibilitatea de a putea practica o sutură continuă cu închiderea etanşă şi so-

TABELUL LIV

REZULTATE OBŢINUTE DUPĂ OPERAŢII FILTRANTE PROTEJATE (CAZURI PERSONALE)

Felul operaţiei	Nr. cazuri	P_0		
		< 20 mmHg	20–21 mmHg	> 21 mmHg
Trabeculectomie	31	29	1	1
Trepano-trabeculectomie	91	84	3	4
Trepano-trabeculect. + extracţie cristalin	3	3	—	—
Trabeculectomie + extracţie cristalin	51	44	3	4

Scanned with OKEN Scanner

lidă a plăgii operatorii, cu o securitate perfectă chiar în cazurile de hernie de vitros în cursul intervenției cu posibilitatea de a se reface postoperator camera anterioară respectînd sclerectomia. Se înlătură astfel inconvenientele sclerectomiei clasice unde se stabilea o comunicare directă între camera anterioară și spațiul subconjunctival cu înlăturarea posibilității de herniere a irisului, corpului ciliar postoperator imediat sau mai tîrziu. Se înlătură posibilitatea pătrunderii în interiorul globului a germenilor patogeni prin o conjunctivă distrofică. Bol-

Fig. 200 — Bolnava M. I., 65 ani, extracția cristalinului cu trabeculectomie a 8-a zi de la operație.

navii pot părăsi spitalul după 7–8 zile de la operație (fig. 200).

Tardiv se constată la examenul biomicroscopic o bună filtrare subconjunctivală.

Tratamentul glaucomului congenital

Operația de elecție este goniotomia imaginată de De Vincentiis (1893) și efectuată de Barkan (1942), care a intuit tratamentul rațional al glaucomului prin secțiunea membranei, ce constituie un rest embrionar care acoperă trabeculul.

După Maumenée prin goniotomie se incizează fibrele longitudinale ale mușchiului ciliar, care sînt anormal inserate și am văzut că ele comprimă canalul Schlemm. Goniotomia efectuată în stadiul inițial dă rezultate bune în 80–90 ± din cazuri. După ce s-a produs distensia globului ocular rezultate favorabile scad sub 50%. Permeabilitatea canalului Schlemm este bună în primele stadii ale bolii, fapt demonstrat histologic. Această permeabilitate scade ulterior, ceea ce arată că atrezia canalului este secundară. De aceea tratamentul chirurgical trebuie instituit cît mai precoce posibil și nu trebuie ezitat de a se opera chiar în primele săptămîni după naștere.

Goniotomia Barkan se efectuează sub control vizual întrebuințînd o lentilă de contact ce permite abordarea corectă a unghiului camerular în timpul intervenției. Sticla lui O. Barkan este o lentilă Koeppe căreia i s-au suprimat marginile. Domul sticlei conține două ancoșe pentru fixare cu pensa. În timpul operației se menține sticla prin presiunea degetelor pe pensă, fără a se apăsa pe glob pentru a nu se goli camera anterioară.

Sticla lui A. Lister are suprimate ancoșele domului, iar menținerea se face prin extremitatea unei canule conectate printr-un tub de polietilen la o seringă plină cu ser.

Sticla lui J. Worst este suturată de glob, fapt care face ca o mînă a operatorului să fie liberă. Dimensiunea imaginii fiind mică necesită utilizarea

Scanned with OKEN Scanner

microscopului operator. Partea temporală are un orificiu ce permite trecerea acului hidrostatic Worst.

Sticla lui Kenneth Swan şi Jacob are curbura astfel calculată încît permite vizualizarea unghiului fără a se mai instila ser. Sticla este prismatică şi are o suprafaţă frontală convexă care serveşte de lupă măritoare. Fără a deplasa sticla se poate vedea o porţiune mare din unghi. Dimensiunea redusă a sticlei face ca utilizarea sa să fie uşoară chiar atunci cînd corneea are diametre mici.

Tehnică. Copilul este anesteziat. Înainte de a se aplica blefarostatul se poate face o cantotomie externă. Dacă există edem cornean epitelial, se clarifică corneea prin instilaţii de glicerină sau o soluţie hipertonică de glucoză 40%, sau eventual se practică abrazia epiteliului cornean cu cuţitul Desmarres pentru a suprima orice bulă epitelială.

Globul este fixat cu ajutorul pensei De Saint-Martin, plasată aproape de limb de partea nazală la ora 3 pentru ochiul drept şi ora 9 pentru ochiul stîng. Goniotomul Barkan pătrunde oblic în cornee la 1–2 mm înainte de limb de partea temporală – ora 9 pentru ochiul drept şi ora 3 pentru ochiul stîng. Puncţia este făcută oblic pentru a se evita deschiderea plăgii şi scurgerea umoarei apoase. Cuţitul traversează camera anterioară, irisul rămînînd tot timpul în plan orizontal pînă ce se atinge unghiul. În momentul atingerii unghiului cuţitul se înclină cu 45° astfel ca să ajungă la convexitatea trabeculului şi să ia contact cu baza irisului exact în unghi şi nu înaintea lui. Goniotomia trebuie să secţioneze membrana lui Barkan la nivelul treimii anterioare a trabeculului corneo-scleral între pinten şi inelul lui Schwalbe. Penetrarea cuţitului trebuie să fie destul de superficială pentru a nu leza formaţiunile subiacente ale trabeculului. Vîrful cuţitului pătrunde deci puţin profund înaintea rădăcinii irisului. Se realizează o uşoară debridare a unghiului care constituie timpul cel mai delicat al intervenţiei. Atunci cînd cuţitul secţionează trabeculul se

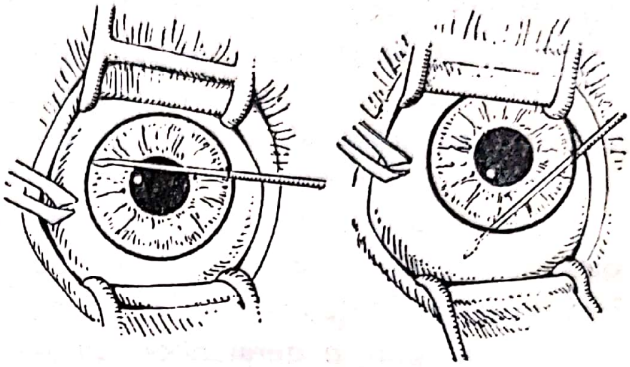

Fig. 201 – Goniotomia. Goniotomie cu goniopuncţie.

plimbă în unghi în jos pînă la ora 7 (sau 5) şi în sus pînă la ora 9 (sau 1), deci o treime din circumferinţă, relaxînd cu grijă şi menţinînd vîrful pe trabecul (fig. 201).

Mişcările vîrfului cuţitului se efectuează în sens invers acelor de ceasornic. Vîrful este angajat în trabecul. Ascuţişul cuţitului orientat la început de partea regiunii de deschis este apoi rotit în jurul axului mînerului, fapt care creşte acţiunea sa de smulgere

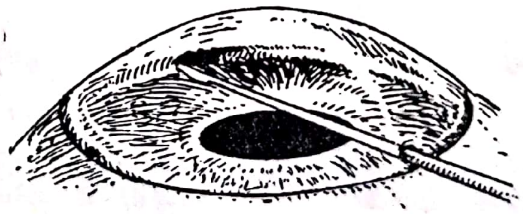

Fig. 202. – Retracţia inserţiei iriene după goniotomie.

şi împiedică de a ieşi din planul orizontal şi a leza corpul ciliar. Tot timpul debridarea este controlată prin sticla de contact. După debridare se constată o retracţie a inserţiei iriene cu

Scanned with OKEN Scanner

apariția unei dungi albe care înlocuiește linia pigmentată (fig. 202).

Se vede atunci irisul cum coboară în timp ce formațiunile unghiului, pintenul scleral și banda ciliară, devin net vizibile. Operatorul simte în timpul intervenției o mică rezistență la nivelul lamei cuțitului odată cu progresul goniotomiei. Incizia ocupă de obicei un sfert din circumferința unghiului. Cuțitul este apoi retras lent, făcînd o ușoară presiune cu spatele lui, pentru a se evita mărirea orificiului de puncție corneană.

În ultimul timp cuțitul de goniotomie a fost perfecționat. Astfel modelul Kennèth-Swan are o lamă mai mică, iar tija este cilindrică și nu permite ieșirea umoarei apoase din glob în cursul intervenției. Se mai utilizează cuțite prevăzute cu sisteme hidrostatice care mențin tot timpul profunzimea camerei anterioare. Cuțitele au ambele lame ascuțite și nu mai este nevoie de a le întoarce. Utilizarea microscopului operator a îmbunătățit mult sistemul de observare.

La sfîrșitul intervenției se instilează miotice timp de 8 zile. Postoperator, se menține capul copilului întors de partea puncției pentru ca sîngele eventual să curgă în partea opusă. Nu se va lăsa copilul să plece cu hemoragie în camera anterioară. François termină intervenția prin perforarea sclroticei.

Nu toți autorii utilizează sticla de contact. Scheie, (1961), Bietti (1966) François (1968) spun că sticla de contact complică intervenția. Ei menționează aceleași rezultate și fără sticlă de contact.

Complicațiile intervenției sînt rare. Menționăm :

– infecții postoperatorii care sînt excepționale ;

– hemoragiile în camera anterioară, ce se produc în momentul operației sînt minime. Ele au un prognostic bun atunci cînd incizia a fost făcută corect, adică la nivelul țesutului mezodermic care obstruează unghiul și dispare a doua zi. O hiphemă care să apară mai tîrziu este foarte rară. Infiltrația hematică a corneei este menționată în 1% din cazuri după Bietti ;

– aderarea irisului la plaga corneană sau chiar o hernie de iris nu apare atunci cînd incizia corneană a fost mică și am avut grijă de a reface camera cu aer sau ser ;

– iridodializa nu are nici o importanță decît o corectopie cu atrofie iriană în sector ;

– o hipotonie extremă rezultă dintr-o eroare de localizare. Se realizează atunci o ciclodializă. Gonioscopia arată o deschidere fără limită. Pentru a limita aria de resorbție a umoarei apoase se incizează conjunctiva la limb și se practică în dreptul ciclodializei o diatermie în suprafață în semicerc ce pleacă de la limb și se reîntoarce la el ;

– decolare de retină ce răspunde bine la un tratament chirurgical ;

– rănirea cristalinului, subluxare de cristalin, iridotomie periferică sînt greșeli de tehnică și ele pot fi evitate dacă vîrful cuțitului este orientat spre inelul lui Schwalbe și nu spre pinten. În glaucomul congenital formațiunile embrionare anormale nu depășesc nivelul pintenului scleral ;

– chiar dacă rezultatul tensional este bun, se poate observa o recidivă mai tîrziu.

Rezultate. Goniotomia trebuie să secționeze rețeaua trabeculară uveală la nivelul treimii anterioare a trabeculului. Postoperator se vede irisul suspendat în timp ce formațiunile unghiului, pintenul scleral și banda ciliară sînt vizibile. Incizia făcută spre inelul lui Schwalbe în partea nefiltrantă a trabeculului este fără rezultat. Marginile inciziei revin în contact și se ci-

Scanned with OKEN Scanner

catrizează. O incizie la nivelul pintenului realizează o ciclodializă cu hemoragii care nu mai permit un control gonioscopic postoperator. Deci trebuie o mare atenție în reperarea inelului lui Schwalbe, a pintenului și plasarea corectă a inciziei în treimea anterioară a trabeculului. Dacă nu sîntem siguri de plasarea corectă a vîrfului cuțitului se începe printr-o incizie limitată și prin mici mișcări verticale ce urmăresc să coboare irisul. Dacă incizia este corectă aceasta se obține imediat.

O incizie imediat înaintea pintenului scleral deschide trabeculul, nu deteriorează mușchiul ciliar și inserția sa pe pinten. Dar dacă incizia este prea limitată cele două buze trabeculare rămîn în contact ; dacă incizia este suficient de mare buzele plăgii nu se mai întîlnesc. O incizie limitată ameliorează mai puțin facilitatea decît o incizie mai întinsă. Este ideal de a se deschide trabeculul în regiunile unde anatomic emonctoriile sînt mai abundente, adică în jumătatea inferioară. Practic se efectuează inițial goniotomii în cele două sectoare nazale. În caz de insucces se repetă în sectoarele temporale. Pentru a putea afirma să rezultatele sînt bune trebuie ca presiunea oculară să rămînă normală fără tratament cel puțin un an. Astfel, se poate spune că goniotomia dă vindecări în toate cazurile în care corneea este clară și goniotomia bine practicată.

După obținerea unei tensiuni normale bolnavii vor continua să fie sub observație. Se vor practica periodic tonografii pentru a se urmări facilitatea la scurgere. În caz de eșec gonioscopia poate preciza cauza creșterii tensiunii. Se va controla ori de cîte ori presiunea nu este normalizată. Intervențiile filtrante rămîn periculoase deoarece ochii sînt fragili și ele produc ieșiri de vitros, deslipiri de retină, obstrucții secundare ale fistulei.

Rezultatele operației depind de stadiul în care s-a practicat :

— cazurile grave, operate tardiv, au un prognostic sever. Același prognostic este și pentru cazurile care au evoluat de la naștere sau în săptămînile care urmează ;

— gravitatea cazurilor este determinată prin gradul de opacifiere și degenerescență a parenchimului cornean, malformații asociate ale irisului, absența sau atrezia canalului lui Schlemm.

Goniotomia este fără rezultat dacă diametrul corneei este mai mare de 15 mm. Aceasta însă nu împiedică să se menționeze rezultatele favorabile și la cornee de 16 mm (Bietti, 1966 ; François, 1968).

Avantajele goniotomiei constau în faptul că se poate repeta ori de cîte ori este nevoie și nu împiedică ca ulterior să fie făcută o altă intervenție. Ea poate fi efectuată și după alte operații.

Succesele obținute au fost uneori după mai multe goniotomii. Nu trebuie ezitat de a se repeta și de 5–6 ori la un interval de 5–6 săptămîni pînă ce se obține efectul dorit căci repetarea intervenției poate dă rezultate bune ce nu se obțin de la început (tabelul LV).

Rezultatele funcționale depind de starea corneei și leziunile nervului optic. Dacă corneea este clară și nervul optic nu este atrofiat, iar tensiunea oculară se normalizează vederea obținută va fi bună. Pe 40 ochi Haas (1955) dă următoarele acuități vizuale : sub 0,1 în 12% ; 0,1–0,2 în 27% ; 0,3–0,5 în 22% ; 0,6–0,8 în 12% ; 0,9–1 în 25%. Dar acuitatea vizuală nu poate constitui un criteriu valabil

Scanned with OKEN Scanner

TABELUL LV

REZULTATELE GONIOTOMIEI (DUPĂ J. FRANÇOIS, 1968)

Autorul	Anul	ochi operaţi	succese	%	insuccese	%
Mc Arevey	1950	25	21	84	4	16
Barkan	1953	196	152	83	44	17
Paufique şi Etienne	1954	17	16	94	1	6
Haas	1955	253	194	77	59	23
Robertson	1955	25	16	64	9	36
Scheie	1959	176	145	86	31	14
Douglas	1960	45	33	73	12	27
Urets-Zavalia	1960	17	14	82	3	18
Leydhecker	1963	44	23	52	21	48
Van der Helm	1963	113	62	55	51	45
Worst	1963	—	—	80	—	—
Scheie	1963	277	—	80	—	—
Etienne şi Zahra (personale)	1964	116	97	83	19	17
Etienne şi Zahra (literatură)	1964	210	116	55	94	45
Bietti	1966	312	257	82	55	18
François	1968	83	67	80	16	10

TABELUL LVI

NORMALIZAREA TENSIUNII DUPĂ MAI MULTE GONIOTOMII

Normalizarea tensiunii	Barkan 1953 152 cazuri	Bietti 1966 257 cazuri	François 1968 67 cazuri
După 1 goniotomie	92	213	46
După 2 goniotomii	37	33	12
După 3 goniotomii	8	8	4
După 4 goniotomii	10	4	2
După 5 goniotomii	5	1	2
După 6 goniotomii	—	—	1

pentru aprecierea rezultatelor deoarece ea poate să fi fost scăzută şi înainte de intervenţie. Se consideră rezultate bune cu acuitate vizuală de peste 0,1 în 33% din cazuri.

În 20% din cazuri nu se obţine normalizarea tensiunii oculare. În aceste cazuri se fac operaţii fistulizante protejate şi în primul rînd trabeculectomie. În stadii de buftalmie dureroasă, cu o distensie mare a globului ocular, cu dureri, fotofobie, lăcrimare, se poate produce ruptura peretelui scleral la cel mai mic traumatism. Astăzi 80% din cazurile tratate la timp în stadii incipiente pot păstra o vedere utilă.

Tehnici cu scopul de a diminua secreţia unoarei apoase.

Au ca scop de a provoca o scleroză cu atrofia corpului ciliar şi consecutiv o diminuare a activităţii sale secretorii. Se produce o reducere a debitului. Aceste rezultate pot fi obţinute prin :

— acţiunea directă asupra corpului ciliar prin criochirurgia corpului ciliar, ciclodiatermia perforantă Vogt, ciclodiatermia de suprafaţă Weve, cicloelectroliza Berens, diatermia de suprafaţă retrociliară L şi R. Weekers ;

Scanned with OKEN Scanner

— prin acțiunea asupra vaselor ciliare lungi cu angiodiatermie Arato (1947), Zolog (1958).

Vom insista mai mult asupra criochirurgiei, operație mai fiziologică și mai puțin traumatizantă.

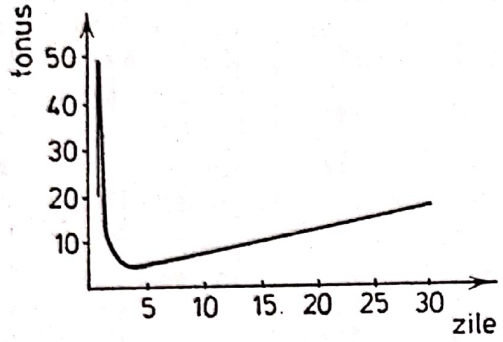

Fig. 203 — Evoluția tensiunii oculare după crioaplicații ciliare (după P. G. Moreau, 1971).

Criochirurgia corpului ciliar. Studiul acțiunii frigului asupra corpului ciliar a fost cercetat pentru a găsi noi posibilități terapeutice în glaucom. Bietti (1947) arată că după crioaplicații pe corpul ciliar se produce :

— o creștere rapidă în primele 24 de ore a tensiunii oculare de la 20 la 50 mm Hg ;

— o scădere apoi rapidă și durabilă a tensiunii oculare între a doua și a cincea zi ;

— revenire la normal completă după 3–4 săptămîni (fig. 203).

Histologic se constată :

— edem și dilatații vasculare la nivelul proceselor ciliare într-un stadiu precoce ;

— o atrofie a corpului ciliar într-un stadiu mai tardiv și prezență de chisturi mari la nivelul epiteliului.

Dacă refrigerarea este mai importantă răspunsul ciliar este mai intens. Creșterea numărului de crioaplicații fac ca raza de hipotonie să fie mai mare pentru a ajunge la ftizia globului ocular dacă se fac refrigerări pe o întindere de 180°.

Pentru a disocia valoarea secreției de aceea a excreției s-a recurs la determinări tonografice. Wiesinger utilizează la iepuri un criod cu −70°C cu care face aplicații 60 secunde apoi din nou 30 secunde după încălzirea criodului. Aceeași manevră o repetă în toate cele patru cadrane ale ochiului și studiază secreția și excreția. Secreția (F) de la 3,03 scade în 24 de ore la 0,40 apoi urcă treptat la 1,03 pentru a ajunge la 1,06 după trei luni, deci o scădere de 50% (fig. 204).

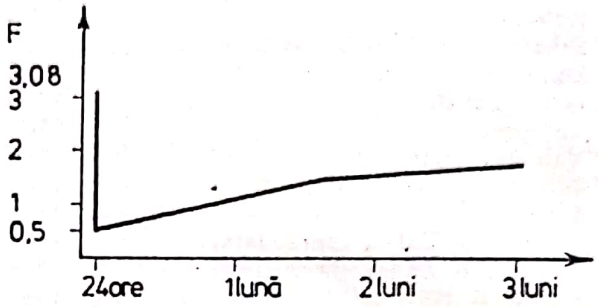

Fig. 204 — Variația lui F după crioaplicații ciliare.

Facilitatea la scurgere (C) înainte de tratament a fost C = 0,22 ; după o lună C = 0,13 ; după 3 luni C = 0,19, deci modificări statistic nesemnificative.

Studiul fluoresceinei arată o ruptură a barierei hemato-oculare provocate prin refrigerare ciliară (fig. 205).

În hipotermia generalizată, diminuarea secreției apoase se însoțește de modificări de structură a epiteliului ciliar. Alterațiile epiteliului sînt analoage cu cele observate după administrare de acetazolamidă. Congelarea irisului duce la o atrofie definitivă, mai mult sau mai puțin importantă în zona tratată.

Refrigerarea unică este procedeul cel mai simplu și mai utilizat. Criodul este aplicat la −80°C timp de 1 minut în șase puncte diferite ale hemi-circumferinței. Atingerile se fac pe proiecția sclerală a corpului ciliar prin conjunctivă după anestezie retrobul-

Scanned with OKEN Scanner

bară. Se face o injecție subconjunctivală apoi cu cortizon, pentru a se reduce reacția inflamatorie. Moreau face 5–6 aplicări pe scleră dedublată (fig. 206).

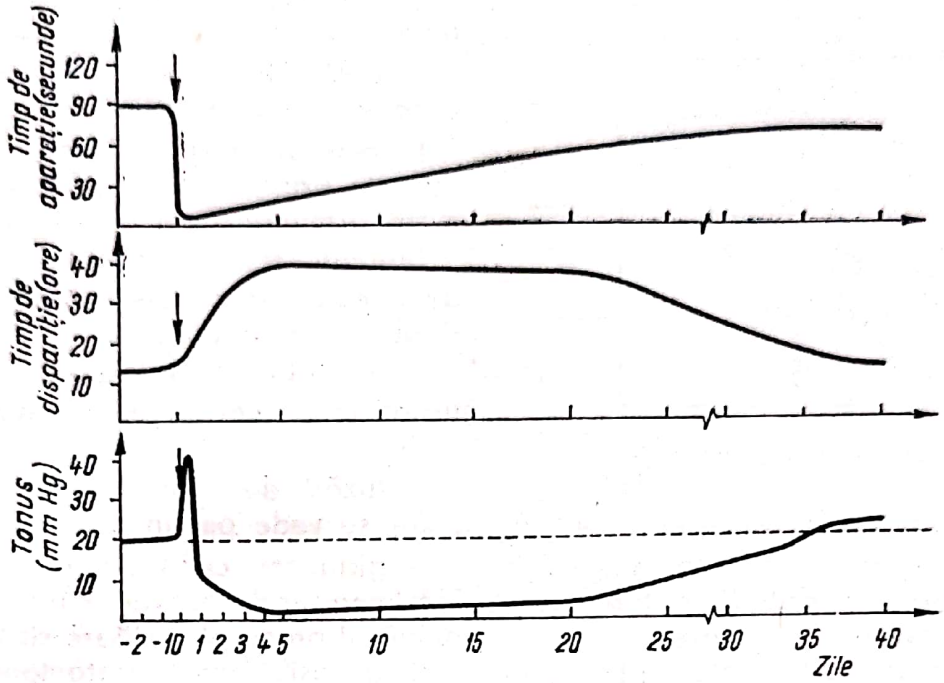

Fig. 205 — Studiul fluoresceinei pe ochiul de iepure după crioaplicații (Boles Carenini și Orzalesi).

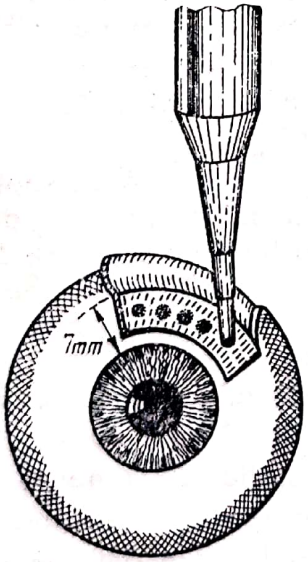

Fig. 206 — Crioaplicații pe scleră dedublată.

Refrigerația dublă Wiesinger (1967) după 8–12 refrigerări de 1 min. le repetă după 30 secunde.

Gonio-crioterapia. Se acționează asupra filtrării. Se face cheratotomie cu lancea, lărgită cu foarfecele. Se introduce un criod fin în unghi și se menține 5–10 secunde pentru a se produce o mică congelare la nivelul unghiului și a feței anterioare a rădăcinii irisului. Se distrug astfel celulele endoteliale care tapetează canalul Schlemm în partea sa internă (fig. 207).

Este indicată în glaucomul hemoragic din diabet și tromboza de venă centrală.

Complicațiile sînt importante și inegale :

— durerea este moderată în minutele care urmează aplicației ;

— iridociclita se constată frecvent la iepuri. Se previne reacția iriană cu atropină și cortizon ;

— hemoragii au fost observate de De Roetth în 4% la 201 operații. Ele au un prognostic rezervat și constituie complicațiile cele mai grave ale ciclocrioaplicației ;

Scanned with OKEN Scanner

– decolare de retină cu punct de plecare în zona refrigerată ;

– atrofie parțială de iris în zona crioaplicată.

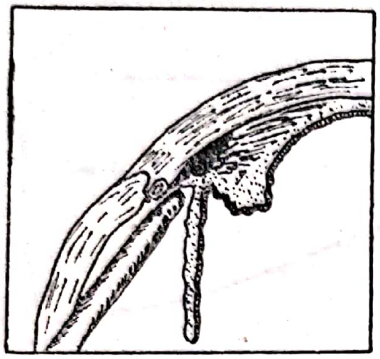

Fig. 207 – Gonio-crioaplicație.

Rezultatele sînt inconstante și dificil de sistematizat, majoritatea cazurilor la care s-au aplicat, fiind forme de glaucom avansat la care nu s-au putut efectua alte intervenții. De Roetth arată 57% rezultate bune, 23% eșecuri și 20% rezultate nesigure. Eșecurile se referă la forme de glaucom absolut, glaucom post-traumatic, glaucom secundar și hemoragic. Ciclocrioterapia determină o ruptură a barierei hemato-oculare cu o revenire la normal după cîteva săptămîni. Etienne afirmă că „nu este normal de a se închide robinetul atunci cînd canalul de scurgere este înfundat".

Indicații. Rămîn limitate și nu poate constitui o operație de rutină. Indicații majore sînt în :

– glaucomul cu unghi deschis avansat la persoane în vîrstă ;

– glaucoame avansate pe ochi cu afachie.

Coagularea proceselor ciliare prin laser cu argon. Fondată pe același principiu ca și coagularea clasică a corpului ciliar prin diatermie sau crioaplicații, coagularea cu laser a proceselor ciliare are ca scop de a reduce secreția de umoare apoasă.

Avantajele metodei : acțiune electivă asupra proceselor ciliare fără a leza structurile vecine și în special cristalinul ;

– dozarea precisă a acțiunii distructive cu posibilitatea de a leza un număr precis de procese ciliare ;

– posibilitatea de a se repeta ori de cîte ori e necesar.

Fotocoagularea cu laser cu argon nu este traumatizantă și nu dă inflamații prelungite sau atrofii de glob.

Indicații. Posibilitatea de a vedea și de a coagula cu laser procesele ciliare este indicată în :

– aniridie cu hipertonii dificil de tratat unde corpul ciliar este accesibil ;

– luxări de cristalin, unde corpul ciliar se vede pe un segment întins ;

– glaucom cu iridectomie, unde lărgimea iridectomiei condiționează numărul proceselor ciliare vizibil și de aici accesibilitatea tratamentului în glaucomul afacului cu iridectomie largă ;

– glaucom neovascular cu goniosinechii mari și tracțiunea irisului înainte. Se produce un adevărat diastazis între iris și cristalin care face vizibile procesele ciliare pe 360°.

– globi normali cu midriază maximă care permite vizualizarea proceselor ciliare.

Tehnică – Se aplică un spot de 200 microni cu o intensitate de 250–800 mW cu timp de aplicare de 0,05–0,2 secunde ca și la retină. Se asigură un control permanent al proceselor ciliare care se albesc sub impact.

Ciclodiatermia perforantă. Descrisă de Vogt (1936) cu scopul de a reduce secreția de umoare apoasă prin distrugerea corpului ciliar. Se utilizează ace fine de 0,5 mm lungime. Electrodul negativ este plasat la braț, iar cel pozitiv pe ochi. Intensitatea curentului variază de la 20 la 60 miliamperi cu o durată de aplicație de o

Scanned with OKEN Scanner

jumătate de secundă la 2 secunde. Locul de aplicaţie cuprinde proiecţia corpului ciliar pe sclerotică. Se punctează numai pînă la 2–2,5 mm de limb pentru a se evita cheratitele trofice. Zona coagulată are o înălţime de 4–5 mm şi merge pînă al ora serrata. Vogt face 10 puncţii pe o jumătate de cerc preecuatorial începînd prin semicercul inferior. Dacă operaţia nu a redus suficient tensiunea oculară se repetă 8 zile mai tîrziu pe semicercul superior.

Dintre complicaţii amintim hemoragia intraoculară, oftalmia simpatică. De aceea nu se utilizează decît în glaucoame absolute înainte de a se face enucleare.

Electroliza corpului ciliar. Descrisă de Berens, Shepparo şi Duel (1949) este mai puţin traumatizantă. Anodul, electrodul pasiv este aplicat pe braţ. Catodul, electrodul activ al unui aparat de electroliză cu curent continuu de 22,5 V este în legătură cu un ac conic foarte ascuţit de 1,5 mm şi 2 mm lungime. Acul este aplicat pe ochi cu sau fără disecţia conjunctivei. Berens face 40–50 puncţii pe o dublă coroană dispusă la o distanţă de 1–3 mm în urma limbului în jumătatea inferioară a globului.

Ca indicaţii sînt tot cazurile avansate de glaucom absolut şi dureros.

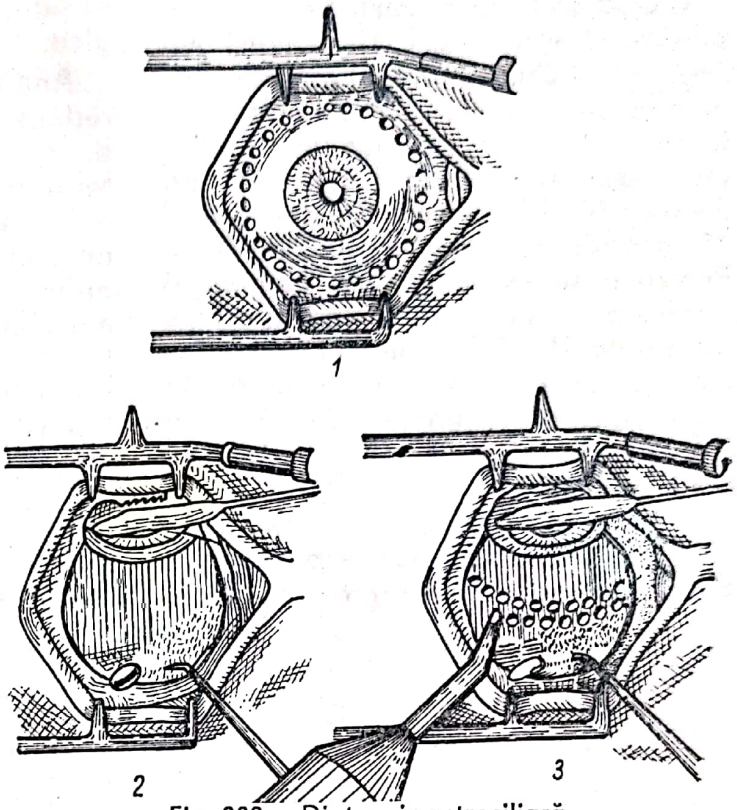

Fig. 208 — Diatermie retrociliară.
1 — transconjunctivală ; 2–3 după disecţia conjunctivei.

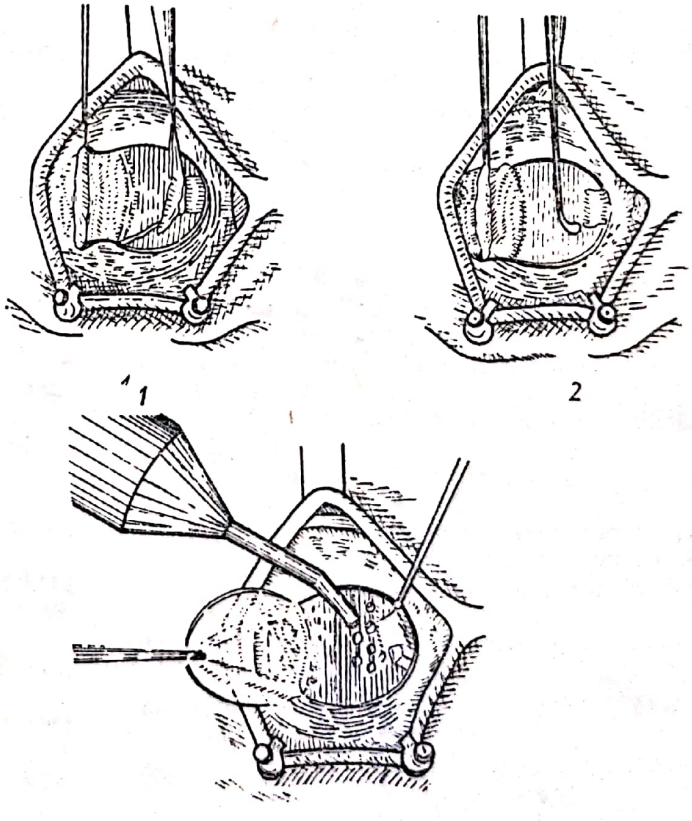

Fig. 209 — Angiodiatermie.

Scanned with OKEN Scanner

Ciclodiatermia neperforantă retrociliară. Descrisă de L. și R. Weekers, Albaugh și Dunphy (1942) este de asemenea puțin utilizat. Diatermocoagularea se face prin conjunctivă de jur împrejurul limbului la 8 mm distanță. Se fac 12–15 aplicații fiecare durînd 15 secunde, la o temperatură de 90°C. Pentru a se evita uscarea corneei și pentru a se răci globul, operația este întreruptă după 3 aplicații și se închid pleoapele. Intervenția se poate face atît transconjunctival (fig. 208) cît și după îndepărtarea conjunctivei într-un sector.

Ca indicații sînt formele avansate de glaucom, hipertensiuni persistente după operații fistulizante, glaucom absolut dureros, glaucoame hemoragice.

Angiodiatermia. Are ca scop de a reduce secreția corpului ciliar prin distrugerea arterelor ciliare lungi posterioare. O tehnică simplă este aceea a lui Arato (1947) ; Zolog (1958). Se descoperă mușchiul drept intern. Se aplică înaintea inserției sclerale a mușchiului două linii de puncte, prima imediat în vecinătatea inserției, a doua 1 mm mai departe spre limb. Intensitatea curentului variază de la 30 la 50 M.A.

Este indicată în forme de glaucom absolut și în cazuri de eșec ale altor intervenții antiglaucomatoase.

BIBLIOTECA MEDICALĂ „GH. ASACHI" IAȘI

Scanned with OKEN Scanner

Bibliografie

1. ABRAMS J. D. – *Brit. J. Ophthal.*, 1961, 45, 503–510.
2. ABRAMS J. D. – *Trans. Ophthal. Soc. U.K.*, 1964, 83, 263–269.
3. ABRAMS J. D. – *Brit. J. Ophthal.*, 1967, 51, 573.
4. ADAMANTIADIS B. – *Rev. Int. Trachome*, 1937, 14, 241.
5. ADAMS S. T. – *Trans. Canad. Ophthal. Soc.*, 1956, 7, 227.
6. ADLER F. – Physiology of the eye, St. Louis, 1970.
7. AGOSTON I., GRUF P., BODZAY J. – *Ann. Oculist.*, 1963, 10, 989–993.
8. AKAGI G., HISOKAWA T. – *Folia Ophth. Jap.*, 1955, 6, 366–370.
9. ALFANO F. E., PLATT D. – *Amer. J. Ophthal*, 1966, 61 5, Part. I, 911–912.
10. ALGAN B. – *Bull Soc. Belge ophtal.* 1964, 135, 251–256.
11. ALISOV U. S. – *Vestn. otorinolaryng.*, 1968, 94–95.
12. ALLEN L., BURIAN H. M. – *Amer. J. Ophthal.*, 1962, 53, 1, 19–26.
13. ALLEN L., BURIAN H. M., BRALEY A. E. – *Arch. Ophthal. (Chicago)*, 1955, 53, 783–798.
14. AMSLER M. – *Bull Méd. Soc. Ophthal*, 1946, 59, 304.
15. AMSLER M., VERREY F., HUBER A. – L'humeur aqueuse et ses fonctions. Rapp. Soc. Fr. Ophtal., Ed. Masson, 1955.
16. ANDERSON J. P. – Symposium of glaucoma. Ed. Mosby Saint Louis, 1975.
17. ANDERSON J. P. – *Hydrophthalmia or* Congenital Glaucoma Cambridge, Univ. Pres. 1939, 377.
18. APPELMANS M., MICHIELS J., MOENS L. – *Bull. Soc. Franç. Ophtal.* 1969, 289–310.
19. ARATÓ I. – *Ophthalmologica*, 1948, 115, 190.
20. ARMALY M. F. – Its causes treatment and cure Cambridge, Univ. Press., 1939.
21. ARMALY M. F. – *Arch. Ophthal. (Chicago)*, 1963, 70, 4, 482–491.
22. ARMALY M. F. – *Arch. Ophthal. (Chicago)*, 1963, 70, 4, 492–499.
23. ARMALY M. F. – *Arch. Ophthal. (Chicago)*, 1964, 71, 636.
24. ARMALY M. F. – *Invest. Ophthal.*, 1964, 3, 534–538.
25. ARMALY M. F. – *Arch. Ophthal. (Chicago)*, 1967, 78, 2, 193–197.
26. ARMALY M. F. – *Arch. Ophthal. (Chicago)*, 1967, 77, 6, 747–751.
27. ARMALY M. F., MONSTAVICIUS B. F., SAYEGH R.E. – *Arch. Ophthal. (Chicago)*, 1968, 80, 3, 354–360.
28. ARMALY M. F. – Trans. Am. Acad. Ophthal. *Otolaryngol.*, 1969, 73, 898–913.
29. ARMALY M. F. – *Docum ophthal. (Den. Haag.)*, 1969, 26, 526–533.
30. ARMSTRONG J. R., DAILY R. K., DOBSON H. L., GIRARD L. J. – *Amer. J. Ophthal.*, 1960, 50, 55–64.
31. ARRUGA H. – Chirurgie oculaire, Ed. Masson, Paris, 1958.
32. ASCHER K. W. – *Amer. J. Ophthal.*, 1942, 25, 1174–1209, 1031–1315.
33. ASCHER K. W. – *Amer. J. Ophthal.*, 1944, 27, 1074–1089.
34. ASCHER K. W. – *Arch. Ophthal. (Chicago)*, 1953, 49, 438–451.
36. ASCHER K. W., VAIL D. – Les veines aqueuses, Charles, C. Thomas. Publ., Springfield, 1961, 269.
37. ASHTON N. – *Brit. J. Ophthal.*, 1951, 35, 291–303.
38. ASHTON N. – *Brit. J. Ophthal.*, 1952, 36, 265–267.
39. ASHTON N. – Glaucoma A Symposium Blackwell, Oxford, 1955.
40. ASHTON N. – Anatomy and pathology of the drainage channels. Glaucome A symposoum, Blackwell, Oxford, 1953, 13–22.
41. ASHTON N., BRINI A., SMITH R. – *Brit. J. Ophthal.*, 1956, 40, 257.
42. ASHTON N., SMITH R. – *Brit. J. Ophthal.*, 1953, 37, 577.
43. ASHTON N. – Glaucoma a Symposium (Ed. Duke-Elder), Oxon., 1955.
44. ATEN A. H. – *Ophthalmologica*, 1948, 115, 121–122.

Scanned with OKEN Scanner

45. AULHORN E., HARMS H. – *Ophthalmologica*, 1960, 139, 279.
46. BACIU I. – Fiziologia, Ed. Didactică şi pedagogică, Bucureşti, 1976, 72–78.
47. BAIR H. L. – *Arch. Ophthal. (Chicago)*, 1940, 24, 10.
48. BALLANTINE E. J. – Glaucoma Third conferrence Josiah Macy, Fundasion, Ed. Wewell (Chicago), 1958.
49. BANGERTER A. – *Ber D.O.G.*, 1963, 65, 84.
50. BANKES J. L. K., PERKINS E. S., TSOLAKIS S., WRIGHT J. E. – *Brit. Med. J.*, 1968, 1, 791–796.
51. BARANY E. – Glaucoma A Symposium Blackwell Oxford, 1955, 91–102.
52. BARANY E. H. – Physiologic and pharmacologie factors influencing the resistance to aqueous outflow. F. Newell (Ed. Trans –) First conference on glaucoma New-York ; Josiah Macy Fr. Fundation, 1956, 123.
53. BARANY E. H. – *Acta Ophthal. (Kbh)*, 1957, 35, 146.
54. BARKAN O. – *Arch. Ophthal. (Chicago)*, 1936, 15, 101–110.
55. BARKAN O. – *Amer. J. Ophthal.*, 1936, 19, 951–966.
56. BARKAN O. – *Arch. Ophthal. (Chicago)*, 1936, 15, 101–110.
57. BARKAN O. – *Amer. J. Ophthal.*, 1938, 21, 1099–1113.
58. BARKAN O. – *Amer. J. Ophthal.*, 1942, 25, 552–568.
59. BARKAN O. – *Brit. J. Ophthal.*, 1948, 32, 701–728.
60. BARKAN O. – *Arch. Ophthal. (Chicago)*, 1949, 41, 65–82.
61. BARKAN O. – *Amer. J. Ophthal.*, 1953, 36, 445–453.
62. BARKAN O. – *Arch. Ophthal. (Chicago)*, 1953, 49, 1–5.
63. BARKAN O. – *Amer. J. Ophthal.*, 1953, 36, 1523–1534.
64. BARKAN O. – *Trans. Amer. Acad. Ophthal. Otolaryng.*, 1955, 59, 322–332.
65. BARKAN O. – *Amer. J. Ophthal.*, 1955, 40, 1–11.
66. BARKAN O. – *Trans. Amer. Acad. Ophthal.*, 1955, 59, 322–332.
67. BARON A., ROZAN A. – *Bull. Soc. Ophthal. Fr.*, 1960, 4, 302–307.
68. BAUMGART E. – *Bull. oculist*, 1933, 12, 560–597.
69. BEAUVIEUX J., RISTICH G. – *Arch. Ophthal. (Paris)*, 1924, 41–352.
70. BECKER B., POST L. T. – *Amer. J. Ophthal.*, 1951, 34, 677–686.
71. BECKER B., FRIEDENWALD J. – *Arch. Ophthal. (Chicago)*, 1953, 50, 557.
72. BECKER B. – *Sight-Sav., Rev.*, 1954, 24, 86–88.
73. BECKER B. – *Amer. J. Ophthal.* 1954, 37, 13–15.
74. BECKER B. – *Amer. J. Ophthal.*, 1954, 38, 109–111.
75. BECKER B. – *Amer. J. Ophthal.*, 1955, 39, 117–184.
76. BECKER B., KESKEY G. R., CHRISTENSEN R. E. – *Arch. of Ophthal.*, 1956, 56, 180.
77. BECKER B., CHRISTENSEN R. E. – *Arch. Ophthal. (Chicago)*, 1956, 56, 321–326.
78. BECKER B. – *Proc. Inst. Med. (Chicago)*, 1957, 21, 195–201.
79. BECKER B. – *Arch. Ophthal. (Chicago)*, 1957, 57, 793–800.
80. BECKER B. – *Amer. J. Ophthal*, 1958, 46, 11.
81. BECKER B. – *Amer. J. Ophthal.*, 1958, 45, 731.
82. BECKER B. – *Amer. J. Ophthal.*, 1958, 46, 731.
83. BECKER B. – Symposum on glaucoma. Ed. Clark-Mosby. St. Louis, 1959, 53–60.
84. BECKER B. – *Arch. Ophthal. (Chicago)*, 1959, 62, 211–215.
85. BECKER B., SCHAFFER R. N. – Diagnosis and Treatment of the glaucomas, St. Louis, Mosby and Co., 1961, 272–288.
86. BECKER B., HILLS D. W. – *Arch. Ophthal. (Chicago)*. 1963, 70, 500–507.
87. BECKER B., HAHN K. A. – *Amer. J.* Ophthal., 1964, 57, 4, 543–551.
88. BECKER B., SCHAFFER R. N. – Diagnosis and Treatment of the glaucomas, Ed. St. Louis, 1965.
89. BECKER B. – *Ann. Inst. Barraquer*, 1966, 7, 1–2 şi 47–54.
90. BECKER B., PODOS S. – *Arch. Ophthal. (Chicago)*, 1966, 67, 635.
91. BECKER B., DREWS R. C. – *Current* concepts in ophthalmology., Ed. Mosby, St. Louis, 1967.
92. BECKER B., KOLKER A. E., KRUPIN T. – *Arch. Ophthal. (Chicago)*, 1968, 78, 147–150.
93. BECKER B. – *Amer. J. Ophthal.*, 1971, 71, 1–16.
94. BECKER B., PODOS S., ASSEFF C., COOPER D. – *Amer. J. Ophthal.*, 1973, 75, 1, 73.
95. BECKER B., PODOS S. – Hypersensitivity to glaucocorticosteroids and primary open-angle glaucoma Symposium Albi, Mai, 1974.
96. BEGU D., VASILE L. – *Oftalmologia*, 1977, 21, 4, 277.
97. BEHR C. – *Klin Mbl. Augenheilk.*, 1914, 52, 790–813.
98. BEIERWALTERS E. H. – J. *Clin. Endocrinol.*, 1951, 11, 512–530.
99. BELLOWS J. G., LIEBERMAN H., ABRAHAMSON I. – *Arch. Ophthal. (Chicago)*, 1955, 54, 170.

Scanned with OKEN Scanner

101. BELLOWS J. G., BELONIS R. T. – *Klin. Mbl. Augenheillk.*, 1974, 165, 35–43.
102. BELTZ A., THALABARD J., BRETAGNOLLES M. – *Bull. Soc. Ophthal. Fr.*, 1954, 3, 244–246.
103. BENDOR SAMUEL J. E. L., REED H., WINNIPEG – *Clin Quart.*, 1956, 9, 144–151.
104. BENTON C. D. – *Arch. Ophthal. (Chicago)*, 1953, 49, 280–284.
105. BERETTA L., CARABOLIN I. E. – *Rev. Oto-neuro-ottalm.* 1957, 32, 6, 662–667.
106. BERG T. H. – *T. Norsk Laegefor*, 1955, 75, 573–574.
107. BERNARD P., BOUCHARDON H. – *Ann. Oculist*, 1962, 195, 902–903.
108. BERNARD P. – *Bull. Soc. Ophtal. (Kbh)*, 1960, 1, 21–25.
110. BESSIÈRE E., PELEGRIS G. – *Bull. Soc. Ophtal. Fr.*, 1962, 62, 569.
111. BESSIÈRE E., VERIN P., GOFF J. (le) – *Arch. Maladies Professionnelles*, 1964, 75.
112. BESSIÈRE E., VERIN P. DE GOFF J. – *Arch. Maladies Professionnelles*, 1964.
113. BESSIÈRE E., CROCKETT R., LE REBELLER M. J., MAURAIN C., GRENIE D. – *Arch. Ophtal. (Paris)*, 1972, 32, 33, 227–240.
114. BESSIÈRE E. – Aspects physiopathologiques des modifications de la tension oculaire. Ed. Masson, Paris, 1973.
115. BESSIÈRE E. – Aspects cliniques des modifications de la tension oculaire. Ed. Masson, Paris, 1975.
116. BEUNINGEN E. G. A., FISCHER F. W. – *Klin. Mbl. Augenheilk*, 1957, 131, 57–61.
117. BEUNINGEN E. G. A., FISCHER F. W. – *Ber. Dtsch. Ophthal. Ges.*, 1957, 61, 218.
118. BIETTI G. B. – *Atti. Soc. Ottal. Ital.*, 1947, 9, 64–72.
119. BIETTI G. B., VANNI V. – *Ophthalmologica*, 1961, 142, 227–265.
120. BIETTI G. B. – *Ann. Oculist*, 1966, 199, 481–496.
121. BIETTI G. B., QUARANTA C. A., VIRNO M., BUCCI J., PECORI-GIRALDI, J., SCHIRRU A., MISSIROLI A. – Beiträge zum Klinischen bild der Kortison-glaukoms : seine deutung und seine behandlung.
Kortikosteroide in der Augenheilkunde. Symposium de Deutschen ophthalmologischen Gesellschaft. Sept. 1972, Kiel., München, Verlag J. F., Bergmann, 1973, 298–306.
122. BILL A. – *Arch. Ophthal. (Chicago)*, 1962, 67, 336.
123. BILL A. – Eye structure II Symp. Ed. by J. W. Rohen, Schattauer. Verl. Stuttgart, 1965, 313–320.
124. BILL A. – *Invest. Ophthal.*, 1965, 4, 911–919.
125. BILL A. – *Invest. Ophthal.*, 1968, 7, 162–168.
126. BILL A. – *Docum. Ophthal. (Den Haag)*, 1969, 26, 73–78.
127. BIRGE M. L. – *Am. J. Ophthal.*, 1953, 36, 925.
128. BIRICI T. A. – Glaucom prin hipersecreție. Teză doctorat, Mursk, 1971.
129. BITRAN D. – *Arch. Ophtal.*, 1968, 25, 32–39.
130. BITRAN D. – *Arch. Ophtal.*, 1968, 25, 24–31.
131. BJERRUM J. – Ueber eine Zufügung zur gewönlichen Gesichtfeldmessung und über das Gesichtfeld bei Glaukom Xe Intern. Congrès Med. Berlin, 1890.
132. BLAXTER P. – *Brit. J. Ophthal*, 1950, 34, 442.
133. BLAXTER P. – *Trans. Ophth. Soc. U. K.*, 1953, 73, 41–47.
134. BLOOMFIELD S., LAMBERT R. K. – *Arch. Ophthal (Chicago)*, 1945, 34, 83–96.
135. BLOOMFIELD S. – *New-York St. Med. J.*, 1949, 49, 639–666.
136. BLUMENTHAL M., GITTLER K. A., BEST M., GALIN M. A. – *Amer. J. Ophthal.*, 1970, 69, 39–43.
137. BOLES-CARENINI B., CAMBIAGGI A. – *Boll. oculist.*, 1957, 36, 625.
138. BOLES-CARENINI B., ORZALESI N. – *J. Cryosurg.*, 1968, 1, 48–59.
139. BOLES-CARENINI B., RICCARDI L. – *Ann. Ottalm. Clin. Ocul.*, 1970, 96, 325–364.
140. BONNET M., SCHIFFER Ph. – *An. Oculist. (Paris)*, 1973, 2, 143–147.
141. BONIUK M., BURTON G. L. – *Trans. Amer. Acad. Ophthal. Otolaryng.*, 1968, 68, 316–328.
142. BONTOV B. H., ASTAHOV L. – *Vestn. Ophtalmologhi*, 1972, 2, 14.
143. BOYD T. A. S., MC LEOD L. E. – *Ann. N. Y. Acad. Sci.*, 1964, 117, 597.
144. BRAENDSTRUP P. – *Acta Ophthal. (Kbl.) Suppl.*, 1950, 35, 162.
145. BRANCATO R., CAMPANA G. – *Ann. Ottalm. Clin. Oculist.*, 1967, 93, 1326.
146. BRANCATO R., CAMPANA G. – *Ann. Ottalm. Clin. Oculist*, 1973, 99, 515.
147. BRÉGEAT P. – In : Symposium : Le glaucome malin. *Clin. Ophtal*, 1965, 1, 36–67.
148. BRÉGEAT P., HAMARD H., BLANCK C. – *Arch. Ophtal. (Paris)*, 1968, 28, 247.
149. BRÉGEAT P., HAMARD H., BLANCK C. – *Arch. Ophtal. (Paris)*, 1968, 28, 405, 18.
150. BROLIN S. E. – *Acta Ophthal. (Kbl)*, 1949, 27, 393–402.
151. BRUCKNER R. – *Ophthalmologica*, 1945, 109, 19.

Scanned with OKEN Scanner

152. BUNIN A. Y., SUPRYN A. V., TSARITSINA R. I. – *Vestn. Oftalmologhi*, 1965, 6, 28–33.
153. BUNIN A. Y., KATSNELSON L. A. – *Vestn. Oftalmologhi*, 1970, 6, 8–9.
154. BUNIN A. Y. – Gemodinamica glaza ; metodisledovania. Moscova, 1971.
155. BUNIN A. Y., ERMAKOVA N. V., GURTOVAYA E. E. – *Vestn. Oftalmologhi*, 1975, 5, 6–8.
156. BURIAN H. M., BRALEY A. E., ALLEN L. – *Trans. Amer. Ophthal. Soc.*, 1954, I–II, 389.
157. BURIAN H. M., BRALEY A. E., ALLEN L. – *Arch. Ophthal. (Chicago)*, 1955, 53, 767–782.
158. BURIAN H. M. – *Amer. J. Ophthal.*, 1960, 50, 1 187–1 192.
159. BUSACCA A. – *Graefe's Arch. Ophth.*, 1927, 119, 135.
160. BUSACCA A. – *Klin Mbl. Augenheilk.* 1929, 83, 737.
161. BUSACCA A. – Eléments de gonioscopie normale pathologique et expérimentale. Ed. Rossolillo, Sao Paolo, 1945.
162. BUȘNEAG T., NICULESCU E. – Soc. St. Med. Craiova, 1976.
163. BUSSOLA E. – *Boll. Oculist.*, 1930, 9, 495–512.
164. CAGIANUT B. – *Ann. d'Oculist*, 1958, 191, 579–591.
165. CAIRNS J. E. – *Amer. J. Ophthal.*, 1968, 66, 673–679.
166. CAIRNS J. E. – *Trans. Ophthal. Soc. U. K.*, 1969, 89, 481–490.
167. CAIRNS J. E. – *Adv. Ophthal.*, 1970, 22, 143.
168. CAIRNS J. E. – *Trans. Amer. Acad. Ophthal. otolaryng.*, 1972, 76, 384–388.
169. CALHOUN F. PH. – *Trans. Amer. Ophth. Soc.*, 1952, 50, 103–133.
170. CALHOUN F. PH. – *Amer. J. Ophth.*, 1953, 38, 8–13.
171. CĂLUGĂRU M., ONETIC R. – *Oftalmologia*, 1971, 16 4, 311.
172. CĂLUGĂRU M., PĂCURARIU I. – *Oftalmologia*, 1975, 19, 9.
173. CĂLUGĂRU M., PĂCURARIU I. – *Oftalmologia*, 1976, 20, 1, 25.
174. CĂLUGĂRU M. – *Oftalmologia*, 1976, 20, 2, 109.
175. CAMBIAGGI A. – *G. ital. Oftal.*, 1955, 8, 13–22.
176. CAMPINCHI R., FAURE P. J., BLOCH MICHEL E., HAUT J. – L'uvéite. Edit. Masson et C-ie, Paris, 1970.
177. CAMPOS R., – Atti 41 Cong. Soc. Ottal. Ital, 1956, 15, 116–124.
178. CANDIAN FL. – *Ann Oculist*, 1947, 1, 193–218.
179. CARRERAS MATAS M., GARCIA GOMEZ S. – *Arch. Soc. Oftal. hispamer*, 1967, 27, 425–435.
180. CASTREN J., POHJOLA S. – *Ann. Med. exp. Fenn.*, 1962, 40, 257–262.
181. CASTROVIEJO R. – *Amer. J. Ophthal.*, 1935, 18, 524–527.
182. CERNEA P., MĂRCULESCU A., LOGOFĂTU S. – *Rev. Med. Chir., Iași*, 1964, 4, 1 031–1 036.
183. CERNEA P., BRĂNIȘTEANU M. – *Oftalmologia*, 1968, 12, 2, 157–164.
184. CERNEA P., NEACȘU A. – *Ann. Oculist*, 1969, 202, 7, 735–740.
185. CERNEA P., BĂLAN M., MĂRCULESCU A. – *Bull. Mém. Soc. Franç. d'Ophtalm., Paris*, 1969, 82, 343–353.
186. CERNEA P., MĂRCULESCU A. – *Rev. Med. Chir., Iași*, 1969, 1, 201–206.
187. CERNEA P., PÎSLARU V. – *Oftalmologia*, 1969, 3, 193–202.
188. CERNEA P., BĂLAN R., HERMAN A. – *Rev. Med. Chir., Iași*, 1971, 75, 1, 233–236.
189. CERNEA P., CORNEA I. – *Oftalmologia*, 1972, 16, 3, 213.
190. CERNEA P., DOBRESCU G., CONSTANTIN F. – *Ophthalmologica*, 1974, 168, 13–20.
191. CERNEA P., CONSTANTIN F. – Explorări funcționale în oftalmologie. Ed. Junimea, Iași, 1975.
192. CERNEA P., CONSTANTIN F. – *Oftalmologia*, 1976, 20, 4, 277.
193. CERNEA P., CONSTANTIN F., TEGHE I. – *Arch. Ophtal. (Paris)*, 1976, 36, 11, 741–748.
194. CERNEA P., BUȘNEAG T., NICULESCU E. – *Oftalmologia*, 1977, XXI, 2, 133–136.
195. CERNEA P., CONSTANTIN F. – Produse farmaceutice, București, 1977, 1, 30–34.
196. CERNEA P., CONSTANTIN F. – Vederea culorilor. Ed. Scrisul Românesc, Craiova 1977.
197. CHANDLER P. A. – *Trans. Amer. Acad. Ophthal. Otolaryng.*, 1949, 53, 224–231.
198. CHANDLER P. A. – *Trans. Amer. Ophth. Soc.*, 1950, 48, 128.
199. CHANDLER P. A. – *Amer. J. Ophthal.*, 1951, 34, 983.
200. CHANDLER P. A. – *Amer. J. Ophthal.* 1956, 41, 607.
201. CHANDLER P. A. – *Higlights of Ophth.*, 1962, 5, 3, 163–174.
202. CHANDLER P. A. – *Arch. Ophthal. (Chicago)*, 1964, 71, 765–770.
203. CHANDLER P. A. – *Trans. Amer. Ophthal. Soc.*, 1964, 62, 408–424.
204. CHANDLER P. A., MORTON GRANT W. – Lectures on glaucoma. Diagnosis and treatment of glaucoma in adults. Lea and Febiger, Philadelphia, 1965, 244–295.
205. CHANDLER P. A., GRANT W. M. – Lectures on Glaucoma. Ed. Henry Kimpton, London, 1965, 10, 14–16 și 112–113.

Scanned with OKEN Scanner

206. CHARAMIS J. – Proc. XVII int Cong. Ophthal., Montreal NY, 1955, 1, 108–113.
207. CHARLEUX J. C., ETIENNE R. – *Bull. Soc. Ophthal., Paris*, 1974, 74, 237–241.
208. CHERCOTĂ G. – *Oftalmologia*, 1968, 12, 2, 107.
209. CHILARIS G. – II Congrès Ophtalmologique Grèque en Crète, 1968, 115–121.
210. CHILARIS G., FRONIMOPULOS J. – XXI Congreso Internațional de Oftalmologia (Mexico), 1970, 115.
211. CHRISTENSEN L., IRVINE A. R. JR. – *Arch. Ophthal. (Chicago)*, 1966, 75, 490.
212. CIOTOLA G. – *Boll. Oculist.*, 1938, 17, 738–754.
213. COLEV G., VANCEA P. P. – *Oftalmologia*, 1975, 19, 1, 23.
214. COLEV G., CĂLIN A., GIGLINIAN R. – *Oftalmologia*, 1977, 21, 2, 139–141.
215. COLIGNON-BRACH J., GILSCON M., PRIJOT E., WEEKERS R. – *Bull. Soc. Belge d'Ophtalm.*, 1974, 168, 777–782.
216. CONSTANT M., BECKER B. – *Arch. Ophthal. (Chicago)*, 1956, 56. 19.
217. CONSTANTIN C. – Aspecte genetice în hidroftalmie. Com. Soc. St. Med. Craiova, 1976.
218. CONSTANTIN F. – *Oftalmologia*, 1971, 15, 236.
219. CONSTANTIN F. – *Oftalmologia*, 1973, 17, 143.
220. CONSTANTIN F. – Contribuții la studiul discromatopsiilor. Teză de doctorat, Tg. Mureș, 1975.
221. CONSTANTIN F., BERCEA G. – Comunicare USSM Craiova, Martie 1978.
222. COOK C. – *Brit. J. Ophthal.*, 1954, 38, 182–185.
223. CORDERO-MORENO R. – *Ophthal. Ibero. Am.* 1962, 23, 43.
224. CORNAND G. – *Conf. Lyonnaises d'Ophtalm.*, 1971, 112, 1–33.
225. CORY J. W. E. – *Brit. J. Ophthal.*, 1947, 31, 731–737.
226. CRISTIANSSON J. – *Acta Ophthal. (Kbh)*, 1961, 39, 155–167.
227. CRISTINI G. – *Bull. Sci. med.*, 1950, 123, 7.
228. CRISTINI G. – Proc. XVI Int. Cong. Ophthal., London, 1950, 2, 865–871.
229. CRISTINI G. – *Riv. oto-neuro-ottal.*, 1965, 28, 1–21.
230. CRISTINI G. – *Ann. Oculist*, 1954, 187, 401–408.
231. CUENOD A., NATAF R. – Le Trachome, Ed. Masson et C-ie, Paris, 1930.
232. CULLOCH MC. G. – *Amer. J. Ophthal.*, 1950, 33, 1 398–1 400.
233. DANIELLI, DAVSON – Cit. de Fr. Schneider. Introducere în fiziologie clinică. Ed. Facla, Cluj-Napoca, 1977, 32–33.
234. DARDENNE M. V., BAYER J. M., NEUER H. P. – *Klin Mbl. Augenheilk*, 1967, 151, 2, 278.
235. DAVANGER M., PEDERSON O. – *Acta Ophthalmologica*, 1975, 53, 3–5.
236. DAVID M. – *Oftalmologia*, 1969, 13, 1, 41.
237. DAVID M., GLAVAN I., DUMITRACHE M. – *Oftalmologia*, 1976, 20, 4, 247.
238. DAVSON H. – Physiology of the ocular and cerebrospinal fluids, Londres, 1956.
239. DAVSON H. – The eye – Vol. I. The intraocular fluids. The intraocular pressure. Acad. Press. New-York et Londra, 1962.
240. DAY R. M., SCHEIE H. – *Arch. Ophthal. (Chicago)*, 1953, 50, 418.
241. DEJEAN CH., LEPLAT G., HERVOUET FR. – L'embryologie de l'oeil et sa tératologie. Raport Soc. Fr. Ophtal., Ed. Masson, Paris, 1958.
242. DELBECQUE P. – *Bull. Soc. ophtal. Fr.*, 1965, 65, 577–580.
243. DELMARCELLE Y., WEEKERS R. – *Bull. Soc. belge Ophtal.*, 1957, 116, 327–341.
244. DELMARCELLE Y. – *Bull. Soc. belge Ophthal.*, 1956, 133, 399–412.
245. DELMARCELLE Y. – *Bull. Soc. belge Ophtahl.*, 1957, 114, 566–574.
246. DELMARCELLE Y., COLLIGNON J., LUYEK J., WEEKERS R. – *Bull. Soc. Fr. d'opht.*, 1969, 81, 649–661.
247. DEMAILLY PH., EMERY Y. – *Arch. Ophtal. (Paris)*, 1966, 268, 749, 760.
248. DEMAILLY PH. – *Arch. Ophtal. (Paris)*, 1968, 28, 7, 735–744.
249. DEMAILLY PH., PAPOZ L., VALTOT F., ESCHWEGE E. – *Arch. Ophtal. (Paris)*, 1973, 33, 12, 793–825.
250. DEMAILLY PH., HAMARD H., LUTON J. P. – Oeil et cortisone. Ed. Masson, Paris, 1975.
251. DEMAILLY PH., DUPERRE J. – *Arch. Ophtal. (Paris)*, 1976, 36, 8, 257–270.
252. DERKA H. – *Graefe's Arch. Ophth.*, 1969, 178, 3, 246.
253. DIAZ-DOMINGUEZ D. – *Ann. Oculist*, 1961, 194, 597.
254. DIETERLE P., AVANZA C. – *Atti Cong. Soc. Oftal. ital.*, 1959, 18, 267.
255. DOBREE J. H. – *Trans. Ophthal. Soc. U. K.*, 1975, 77, 229.
256. DOLLFUS M. A. – *Bull. Soc. Fr. d'Ophtal.*, 1950, 3, 86–90.
257. DONNAN F. G. – *Zeitschr. elektrochemis*, 1911, 17, 572.
258. DONNELY E. J. – *Amer. J. Ophthal*, 1959, 47, 211–214.
259. DOUGLAS D. N. – *Trans. Ophthal. Soc. U. K.*, 1960, 80, 627–633.
260. DRAEGER J. – *Documenta Ophthal.*, 1958, 13, 431–486.

Scanned with OKEN Scanner

261. DRAEGER J. – *Dtsch. Ophthal. Ges. Heidelberg*, 1959, 62, 169–173.
262. DRAEGER J., MULLER H. – *Klin. Mbl. Augenheilk*, 1960, 136, 203.
263. DRAEGER J. – *Klin. Mbl. Augenheilk*, 1965, 146, 1, 115.
264. DRAEGER J. – *Klin. Mbl. Augenheilk*, 1965, 147, 3, 386–397.
265. DRAEGER J. – Tonometry physical fundamental development of methods an clinical applications. Ed. S. Karger, Bâle, 1966.
266. DRANCE S. M. – *Arch. Ophthal. (Chicago)*, 1960, 63, 668.
267. DRUYDEN J. S. – *Arch. Ophthal. (Chicago)*, 1965, 73, 659.
268. DUBOIS-POULSEN A. – Le champ visuel. Topographie normale ei pathologique et ses sensibilités. Ed. Masson, Paris, 1952.
269. DUBOIS-POULSEN A., MAGIS Cl. – *Bull. et Mém. Soc. Fr. Ophtal.* 1953, 66, 115.
270. DUBOIS-POULSEN A. – *Ann. Oculist*, 1956, 189, 37–52.
271. DUBOIS-POULSEN A., MAGIS CL. – *Ann. Oculist*, 1956, 189, 174.
272. DUBOIS-POULSEN A., MAGIS CL. – *Probl. Mod. Ophth.*, 1957, 1, 218.
273. DUBOIS-POULSEN A., MAGIS CL. – *C. R. Soc. Franç. Ophtal.*, 1960, 73, 627.
274. DUBOIS-POULSEN A., MAGIS CL. – *Ophthalmologica*, 1960, 139, 155.
275. DUHAMEL E., GOETZ G. – *Bull. Soc. Ophtal. de France*, 1954, 541.
276. DUKE-ELDER W. S. – *Arch. Ophthal. (Chicago)*, 1931, 6, 1.
277. DUKE-ELDER W. S. – *Arch. Ophthal. (Chicago)*, 1949, 42, 538.
278. DUKE-ELDER W. S. – Test Book of Ophthalmology. Ed. Mosby et Comp., St. Louis, 1932, vol. I.
279. DUKE-ELDER W. S., DAVSON H., WOODIN AM. – *Brit. J. Ophthal.*, 1949, 33, 452.
280. DUKE-ELDER W. S. – *Amer. J. Ophthal.*, 1950, 33, 11–18.
281. DUKE-ELDER W. S. – IV Congr. Panamer. Oftal., 1952, 2, 1 009–1 019.
282. DUKE-ELDER W. S. – *Amer J. Ophthal.*, 1952, 35, 1.
283. DUKE-ELDER W. S. – *Trans. Ophthal. Soc. U. K.*, 1956, 76.
284. DUKE-ELDER W. S. – The Bowman Lecture Trans. Ophthal. Soc. U. K., 1957, 77, 205.
285. DUKE-ELDER W. S. – *Trans. Ophthal. Soc. Aust.*, 1957, 17, 12.
286. DUKE-ELDER W. S. – *Ann. Oculist (Paris)*, 1959, 192, 26.
287. DUNNINGTON J. N. – *Arch. Ophtal., (Chicago)*, 1938, 20, 359.
288. DVORAK-THEOBALD G. – *Trans. Amer. Ophth. Soc.*, 1934, 32, 574–595.
289. DVORAK-THEOBALD G. – *Trans. Amer. Ophth. Soc.*, 1954, 51, 385–407.
290. DVORAK-THEOBALD G. – *Amer. J. Ophthal.*, 1955, 39, 65–89.
291. DVORAK-THEOBALD G., KIRK H. Q. – *Amer. J. Ophthal.*, 1960, 49, 411.
292. EGGINK E. D. – *Ophthalmologica*, 1959, 138, 225–230.
293. ELKINGTON R. A. – Glaucoma. Recent advances in ophthalmology. Churchil, Livingstone, 1975, 83–111.
294. ELLIOT A. J. – *Postgrad. Med.*, 1954, 15, 191.
295. ELLIOT A. J. – *Trans. Canad. ophthal.*, 1958, 10, 105–151.
296. ELLIOT R. – *Trans. Ophthal. Soc. N. Z.*, 1960, 12, 87–97.
297. ELSCHINIG A. – In : Encyclopaedie der Augenheilkunde. Leipzig ECW Vogel, 1904, 292–293.
298. ERICSON L. A. – *Acta Ophthal. (Kbh)*, 1958, 50, 95.
299. ERICSON L. A. – *Acta Ophthal. (Kbh)*, 1958, 36, 381–385.
300. ERNEST J. T., POTTS AM. – *Amer. J. Ophthal.*, 1969, 68, 594–604.
301. EROSHEVSKY T. T. – *Vestn. oftalmologhi*, 1974, 4, 85.
302. ESENTE I., DONI A. – *G. ital. ottal.*, 1955, 8, 23–41.
303. ÉTIENNE R., POMPIER MIL. – *Ann. Oculist.*, 1957, 190, 491–499.
304. ÉTIENNE R. – *Bull. Soc. Fr. Ophthalm.*, 1957, 70, 510–517.
305. ÉTIENNE R. – *Ann. Oculist*, 1963, 196, 11, 1 154–1 164.
306. ÉTIENNE R., ZAHRA J. – *Ann. Oculist*, 1964, 197, 633–643.
307. ÉTIENNE R. – *Ann. Oculist*, 1965, 197, 471–472.
308. ÉTIENNE R. – *Ann. Oculist*, 1967, 200, 739–743.
309. ÉTIENNE R., GONZALÉS-BOUCHON J. – *Ann. Oculist.*, 1967, 200, 1, 29–45.
310. ÉTIENNE R., BARUT CH., GONZALÉS BOUCHON J. – *Ann. Oculist*, 1967, 200, 287–292.
311. ÉTIENNE R. – Les glaucomes. Diffusion générale de Librairie, Ed. Marseille, 1969.
312. EVANS J. N. – *Amer. J. Ophthal*, 1935, 18, 333.
313. EVANS WH., ODOM R. E., WENASS E. J. – *Arch. Ophthal. (Chicago)*, 1941, 26, 1 023.
314. EVANS E. M., KLEIN M. – *Brit. J. Ophth.*, 1959, 494.
315. FABIAN A. – *Klin. Oczn.*, 1950, 20, 56,
316. FAIRBAIRN W. D., IRUINE M. A. – *Arch. Ophthal. (Chicago)*, 1971, 86, 2, 138–141.

Scanned with OKEN Scanner

317. FEENEY L. – *Invest. Ophthal.*, 1962, 1, 462–473.
318. FEIGENBAUM A. – *Klin. Mbl. Augenheilk*, 1928, 80, 577–595.
319. FERON A., WEEKERS R. – *Acta Ophthal. (Kbh)*, 1961, 39, 308–311.
320. FICK R. A. – *Arch. f. d. ges Physiol.*, 1888, 42, 86.
321. FICK R. A. – *Sitzungeber physik-med. ges.* 1888, 7, 109.
322. FILINA A. A., PANTIVELLA V. M. – *Vestn. Oftalmologhi*, 1971, 4, 8–12.
323. FINE B. A. – *Amer. Acad. Ophthal. Otolaryng. (Chicago)*, nov., 1965, 14–19.
324. FINE B. A. – *Trans. Amer. Ophthal. Otolaryng.*, 1966, 779–790.
325. FISCHER F. P. – *Ber dtsch Ophthal. Ges. Leipzig*, 1932, 49, 306–310.
326. FISHMAN R. S. – *Arch. Ophthalm. (Chicago)*, 1970, 84, 590–594.
327. FLOCKS M., LITTWIN C. S., ZIMMERMANN L. E. – *Arch. Ophthal. (Chicago)*, 1955, 54, 37.
328. FLOCKS M. – *Arch. Ophthal. (Chicago)*, 1956, 56, 708–718.
329. FLOCKS M. – *Amer. J. Ophthal.*, 1959, 47, 519–536.
330. FONTANA G., CRISTINI M. – *Ann. Oculist*, 1952, 185, 193.
331. FONTANA G., CRISTINI M. – *Rev. oto-neuro-oftal.*, 1952, 25, 5, 341–350.
332. FOOTE F. M., TOLMAN C. P. – *Pers.* Mitteilung., 1957, cit. Leydhecker W. – Glaukom. Ein. Handbuch. 1973, 290.
333. FORBES S. B. – *Amer. J. Ophthal.*, 1952, 35, 393–398.
334. FORSIUS H., TARKKANEN A. – *Acta Ophthal. (Kbh)*, 1961, 39, 356–366.
335. FORTIN E. P. – Investigations sur le glaucome Essais. El. Ateneo (Buenos Aires), 1939.
336. FRANÇOIS J. – La Gonioscopie. R. Fonteyn Louvain, 1948.
337. FRANÇOIS J., DEWEER J. P., VAN DEN BERGHE J. – *Ann. Oculist*, 1951, 1848, 404.
338. FRANÇOIS J., VERRIEST G. – *Ann. Oculist*, 1954, 187, 985.
339. FRANÇOIS J., NEETÉNS A. – *Brit. J. Ophth.*, 1954, 38, 472.
340. FRANÇOIS J., NEETENS A., COLLETTE J. M. – *Amer. J. Ophth.*, 1955, 40, 491.
341. FRANÇOIS J. – La gonioscopie. Progr. Ophthal. Ed. Karger (Bâle), 1955, 4, 19–129.
342. FRANÇOIS J., NEETENS A. – *Brit. J. Ophthal.*, 1956, 40, 45–52.
343. FRANÇOIS J., NEETENS A., COLLETTE J. M. – *Brit. J. Ophthal.*, 1956, 40, 730–741.
344. FRANÇOIS J., NEETENS A., COLLETTE J. M. – *Brit. J. Ophthal.*, 1958, 42, 65–80.
345. FRANÇOIS J. – L'hérédité en Ophthalmologie. Ed. Masson, Paris, 1958.
346. FRANÇOIS J., RABAEY M., EVENS L., NEETENS A. – *Documenta Ophthal.*, 1958, 13, 56, 83.
347. FRANÇOIS J., DE ROUK A. – *Acta belgica*, 1958, 1, 899.
348. FRANÇOIS J.,DE ROUK A. – *Ann. Oculist.*, 1959, 192, 321.
349. FRANÇOIS J. – Le glaucome secondaire. Premier Congres de la Soc. Européenne d'Ophtalmologie (Athènes), Ed. S. Karger (Basel), 1960.
350. FRANÇOIS J. – *Ophthalmologica*, 1961, 142, 517–523.
351. FRANÇOIS J., NEETENS A – *Brit. J. Ophthal.*, 1963, 47, 1, 21–30.
352. FRANÇOIS J., NEETENS A. – *Ophthalmologica*, 1963, 146, 3, 165–177.
353. FRANÇOIS J., VAN HOUTTE L. – *Bull. Soc. Belge Ophtal.*, 1964, 137, 369–376.
354. FRANÇOIS J. – *Arch. Ophthal. (Chicago)*, 1964, 71, 219–225.
355. FRANÇOIS J. – *Amer. J. Ophth.* 1965, 60, 62–67.
356. FRANÇOIS J., NEETENS A. – Increased Intraocular Pressure and optic Nerve Atrophy., Verlag W. Junk Den Haag., 1966.
357. FRANÇOIS J., HEINTZ-DE BREE C. – *Amer. J. Ophthal.*, 1966, 62, 6, 1067–1071.
358. FRANÇOIS J. – HEINTZ-DE BREE C., TRIPATHI R. – *Amer. J. Ophthal.*, 1966, 62, 5, 844–852.
359. FRANÇOIS J. – *Bull Soc. Fr. d'Ophthalm.*, 1968, 81, 687–700.
360. FRANÇOIS J., GOES F., STECKMANS L. – *Ann. Oculist*, 1971, 204, 5, 481–490.
361 FRANÇOIS I., VICTORIA TRONCOSO – *Ann. Oculist.* 1974, 207, 9, 625–641.
362. FRIEDENWALD J. S., PIERCE H. F. – *Arch. Ophth.*, 1932, 7, 538–557.
363. FRIEDENWALD J. S., PIERCE H. F. – *Arch. Ophth.*, 1933, 10, 449–454.
364. FRIEDENWALD J. S., PIERCE H. F. – *Trans. Amer. Ophthal. Soc.* 1933, 31, 143.
365. FRIEDENWALD J. S. – *Amer. J. Ophth.*, 1937, 20, 985–1024.
366. FRIEDENWALD J. S., STIEHLER RD. – *Arch. Ophthal. (Chicago)*, 1938, 20, 761–764.
367. FRIEDENWALD J. S., HERMANN H., MOSES R. – *Johns Hopk. Bull.*, 1943, 73, 421.
368. FRIEDENWALD J. S., KRONFELD P. C. – *Trans. Amer. Acad. Ophth. and Otolaryng.*, 1948, 52, 258.
369. FRIEDENWALD J. S., MOSES R. – *Documenta Ophthalm.*, 1950, 4, 335–362.

Scanned with OKEN Scanner

370. FRIEDENWALD J. S. – Decenial report by the Committe on the standardization of tonometers. Amer. Acad. Ophth., 1954.
371. FRIEDENWALD J. S. – *Amer. J. Ophth.*, 1955, 39, II, 59–64.
372. FRIEDENWALD J. S. – *Trans. Amer. Acad. Ophth. and Otol.* 1957, 61, 108.
373. FRITZ B. – *Ann. Oculist*, 1965, 196, 42.
374. FRONIOMOPULOS J., CHILARIS G. – *Soc. Ophtal. de la Gréce Sept.* 1968, 17, 56–60.
375. GAFNER F., GOLDMANN H. – *Ophtalmologica*, 1955, 130, 357.
376. GALEZOWSKI X. – *Ann. Oculist.*, 1862, 48, 269.
377. GALIN M. A., AIZAWA F., Mc. LEAN J.M. – *Arch. Ophthal. (Chicago)*, 1959, 62, 347–352 şi 1099–1100.
378. GALIN M.A., BARAS I., MAARDALL G. – *Arch. Ophthal. (Chicago)*, 1961, 66, 65–69.
379. GARTNER S., SCHLOSSMAN A. – *Amer. J. Ophthal.*, 1949, 32, 1337–1350.
380. GEORGARIOU B. – *Arch. Ophtal. (Paris)*, 1956, 171–175.
381. GERNET H. – *Ann. Oculist*, 1960, 193, 526.
382. GIFFORD S. R. – *Graefe's Arch. Ophth.*, 1940, 23, 301.
383. GIVNER I., BRUGER M., LOWESTEIN O. – *Arch. Ophthal (Chicago)*, 1947, 37, 211–219.
384. GLAVAN I.I., ESANU I. G., GLAVAN M. – *Oftalmologia*, 1967, 11, 129–138.
385. GLAVAN I. I. – *Oftalmologia*, 1971, 15, 1, 37.
386. GLAVAN I. I. – *Oftalmologia*, 1971, 15, 2, 171.
387. GLAVAN I. I. – *Oftalmologia*, 1972, 16, 1, 85.
388. GLOSTER J., PERKINS Es., POMMIER M. L. – *Brit. J. Ophthal.*, 1957, 41, 103–110.
389. GLOSTER J. – Tonometry and tonography. I. and A. Churchill, London, 1966.
390. GNAD H. D., MARTENET A. C. – *Klin. Mbl. Augenheilk.*, 1973, 162, 1, 86–90.
391. GOLDTEREDSEN E. – *Acta oto-laryng.*, 1949, 37, 533.
392. GOLDTEREDSEN E. – Concurence of Glaucom and m.s.d., *Acta otolaryng.*, 1949, 37, 533.
393. GOLDMANN H. – *Ophthalmologica*, 1947, 114, 81.
394. GOLDMANN H. – *Experientia Basel*, 1949, 5, 295–296.
395. GOLDMANN H. – *Bull. Schweiz Akad. Med. Wiss.*, 1950, 423–431.
396. GOLDMANN H. – *Ophthalmologica*, 1950, 119, 65–95.
397. GOLDMANN H. – *Ophthalmologica*, 1950, 120, 150–156.
398. GOLDMANN H., SCHIMDT F. – *Klin Mbl. Augenheilk*, 1955, 127, 12–24.
399. GOLDMANN H. – Glaucoma A. Symposium Blackwell Oxford, 1955.
400. GOLDMANN H. – *Documenta Ophthalm.*, 1956, 10, 220.
401. GOLDMANN H. – *Documenta Ophthalm.*, 1956, 10, 220.
402. GOLDMANN H. – Probleme der heutigen Glaukomforschung, Bibl. Ophthal., 1957, 47, 99–115. E. B. Streiff und J. Babel Ed. S. Karger (Basel).
403. GOLDMANN H., SCHMIDT Th. – *Ophthalmologica*, 1957, 133, 330–336.
404. GOLDMANN H. – *Documenta Ophthalm.*, 1959, 13, 236–248.
405. GOLDMANN H. – *Bull. Soc. Belge Ophthal.*, 1959, 121, 225–229.
406. GOLDMANN H. – *Int. Ophthal. Clin.*, 1966, 6, 4, 991–1003.
407. GOLDTEREDSTEN A. – *Ann. Oculist*, 1952, 185, 193.
408. GOOR H. VAN – *Enzymologia*, 1948, 13, 73.
409. GRADLE Hs. – *Amer. J. Ophth.*, 1931, 4, 936–943.
410. GRADLE H. S. – *J. Amer. Med. Ass.*, 1940, 115, 495–496.
411. GRADLE A. H., DOWNING B. – *Sightsav Rev.*, 1957, 27, 78–82.
412. GRAEBER W. – *Klin. Mbl. Augenheilk*, 1968, 152, 3, 357–365.
413. GRAEFE A. von – *Graefe's Arch. Ophth.*, 1857, 3/II, 456–555.
414. GRAEFE A. von – *Graefe's Arch. Ophth.*, 1869, 15, 3, 108.
415. GRANT M. – *Arch. Ophthal. (Chicago)*, 1950, 44, 204–214.
416. GRANT M. – Aqueous production and flow. Physiology and pathology aspects. Symposium on glaucoma, 1959, 69–75. Ed. W. Clark Mosby and C. St. Louis.
417. GRANT W. M. – *Arch. Ophthal. (Chicago)*, 1968, 60, 523.
418. GRATH V. – *Amer. J. Ophthal.*, 1952, 35, 2, 241.
419. GRAY R. J. – *Penn. med. J.*, 1960, 63, 205–208.
420. GRINGOLO A., CAMBIAGGI A. – *L'année thérapeutique en ophtalmologie*, 1957, 8, 99.
421. GROSZ E. DE – Die Tätigkeit der Augenklinik nr. 1, der Königlich ungar Petrus-Pázmány – Universität in Budapest vährend eines Vierteljahrhunderts (194–1929), Budapest Königl ungar Univ. Druckerei, 1930, 38.
422. GUILLAUMAT L., BECHETOILLE A., THERON M. P. – *Bull. Soc. Opht. Fr.*, 1970, 3, 359–370.
423. GUILLAUMAT C., PAUFIQUE L. DE SAINT MARTIN R., SCHIFF VERTHEIMER S., SOURDILLE GP. – Traitement Chirurgical des affections oculaires. Ed. Doin, Paris, 1977.

Scanned with OKEN Scanner

424. GURTOVAIA E. F. – Asobenosti gemodinamichi glaz u bolnih glaucomi pri aterosclerosi i gipertonicescoi bolezni. Dizertație de doctorat, Moscova, 1971.
425. GUYTON J. S. – *Arch. Ophthal. (Chicago)*, 1945, 33, 265.
426. HAGER H. – *Ber. dtsch. Ophthal Ges.*, 1957, 60, 84–89 şi 318.
427. HAGER H. – In : Bücherei d. Augenarztes, herausgegeb V. R. Thiel (Stuttgart), 1958, 29, 123.
428. HAGER H., LINK U. – Albercht v. Graefes *Arch. Ophtal.*, 1964, 166, 2.
429. HAKIM S.A.E. – *Brit. J. Ophthal.*, 1954, 38/39, 193–216.
430. HAKIM S.A.E. – *J. All. India Ophth., Soc.*, 1962, 1083.
431. HAMARD H., GIRARD P., MONDON H., BREGEAT P. – *Bull. Soc. franc. Ophthal.*, 1968, 348–390.
432. HARMS H. – *Zbl. Ges. Ophth.*, 1953, 58, 107.
433. HARMS H. – *Documenta Ophthalm.*, 1956, 10, 231.
434. HARMS H., DANNHEIM R. – *Trans. Ophthal. Soc. U. K.*, 1969, 89, 491–492.
435. HARMS H. – The value of the new operations for chronic simple glaucoma, like trabeculotomy, Int., Cong. Ophthal. Mexico, 8–14 martie 1970.
436. HARRINGTON D. O. – The visuel field. Ed. CV Mosby et Co. (St. Louis), 1956.
437. HARRINGTON D. O. – *Amer. J. Ophthal.*, 1969, 47, 177–185.
438. HARRINGTON D. O. – *Int. Ophthal. Clin.*, 1963, 3, 1, 23–28.
439. HARRINGTON D. O. – *Amer. J. Ophthal.*, 1966, 61; 1134.
440. HAUT J. – *Arch. Opht. (Paris)*, 1966, 26, 691.
441. HAYE C. – *Bull. Soc. Ophtal. Fr.*, 1955, 615–623.
442. HAYE C., HAUT J., MONDON A. – *Bull. Soc. Ophtal. Fr.*, 1967, 67, 383–384.
443. HAYREH S. S. – *Brit. J. Ophthal.*, 1965, 49, 626.
444. HAYREH S. S., WALKER M. M. – *Amer. J. Ophthal*, 1967, 63, 982–989.
445. HAYREH S. S. – *Brit. J. Ophthal.*, 1967, 51, 115.
446. HEINE L. – *Klin. Mbl. Augenheilk*, 1936, 97, 721–726.
447. HELM F. G. M. Van Der – Hydrophthalmia and its treatment. Ed. S. Karger (Basel), 1963.
448. HENDERSON T. – *Trans. Ophthal. Soc. U. K.*, 1908, 28, 167–175.
449. HENDERSON J. W., SCHNEIDER R. C. – *Trans. Amer. Opthal. Soc.*, 1958, 56, 123.
450. HENKES H. E. – *Ophthalmologica*, 1951, 121, 44–45.
451. HENKIND P. – *Amer. J. Ophthal*, 1963, 55, 613–615.
452. HENTER C., FUGULYAN G., PALL CHIRITA E. – *Oftalmologia*, 1969, 13, 1, 69.
453. HENTER C., FODOR F., KISS M. – *Oftalmologia*, 1973, 17, 1, 67.
454. HERVOUET F., FRANÇOIS P. – *Ann. Oculist.*, 1958, 191, 344–357.
455. HERVOUET P. – *Bull. Soc. Ophthal. Fr.*, 1960, 272–278.
456. HEYDENREICH A. – *Klin. Mbl. Augenheilk.*, 1965, 146, 382.
457. HIGGITT Ac. – *Brit. J. Ophth.*, 1954, 38, 242–247.
458. HIGGITT Ac., SMITH R. – *Bull. J. Ophthal.*, 1955, 39, 103–108.
459. HOFMANN H., HOLZER H. – *Klin. Mbl. Augenheilk.*, 1953, 123, 1–16.
460. HOGAN M. J., ZIMMERMAN L. E. – Ophthalmic Pathology, W. B. Saunders Company, Philadelphia, 1962, 688–719.
461. HOLM E. – *Acta Ophthalm. (Kbh)*, 1945, 23, 343–352.
462. HOLMAN E., GERBODE F., RICHARDS V. – *Angiology*, 1951, 2, 311.
463. HOLMBERG A. K. E. – *Acta Ophthalm. (Kbh)*, 1955, 33, 337–381.
464. HOLMBERG A. K. E. – Ultrastructural changes in the ciliary epithelium following inhibition of secretion of aqueous humour in the rabbit eye – Thesis Stockholm, 1955.
465. HOLMBERG A. K. E. – Ultrastructural changes in the cilary epithelium following inhibition of secretion of aqueous humor in the rabbit eye. Södertälje – Stockholm, 1957.
466. HOLMBERG A. K. E. – *Arch. Ophthal. (Chicago)*, 1959, 62, 935–948.
467. HOLMBERG A. K. E. – *Documenta Ophth. (den Haag)*, 1965, 19, 339–373.
468. HOLLOWS F. C., GRAHAM P. A. – *Brit. J. Ophthal*, 1966, 50, 570–580.
469. HOLLOWS F. C., GRAHAM P. A. – Glaucoma. Epidemiology, Early. Diagnosis and some aspects of treatmen. Ed. Hunt. Edimbourg, 1966, 24.
470. HOLTH S. – *Ber. dtsch. ophthal. Ges.*, 1907, 33, 123–128.
471. HOLLWICH F., FRONIMOPULOS J., JUNERMAN G., CRISTAKIS GH., LAMBRON N. – *Arch. Ophthal (Chicago)*, 1974, 34, 3, 283–288.
472. HRUBY K. – *Graefe's Arch. Ophthal.*, 1960, 141, 517–537.
473. HRUBY K. – *Graefe's Arch. Ophthal*, 1941, 141, 187–189.
474. HUDELO A. – *Clin. Ophthal.*, 1928, 32, 422.
475. HUET E. J., MASSIN M. – *Arch. Ophtal. (Paris)*, 1977, 37, 1, 33–40.
476. HUGHES W. L. – *Amer. J. Ophthal*, 1959, 48, 1.
477. HUSSEY I. – *Ophthal. Hospital. Rep.*, 1859, 2, 6.

Scanned with OKEN Scanner

756. ROETTH A. de – *Arch. Ophthal. (Chicago)*, 1953, 50, 491–499.
757. ROETTH A. de – *Amer. J. Ophthal.*, 1966, b, 61, 443–450.
758. ROETTH A. de – *Int. Ophthal. Clin.*, 1967, 7, 351–367.
759. ROGER J. – Le glaucome malin, essai de synthèse, Paris, 1964.
760. ROGOVA N. A. – *Vestn. Oftalmologhi*, 1964, 77, 38.
761. ROHEN J. W. – *Ophthalmologica*, 1960, 131, 1.
762. ROHRSCHNEIDER W., BAUERMANN H. – *Klin. Mbl. Augenheilk*, 1956, 129, 218.
763. ROKITSKAYA L. V. – *Vestn. Oftalmologhi*, 1964, 77, 30.
764. ROMO-SANTOS E. – *Arch. de la Assoc. Para Evitar la Ceguera en Mexico*, 1972, 14, 66, 63.
765. RONES B., ZIMMERMANN L. E. – *Trans. Amer. Acad. Ophth. and Otology* 1958, 61, 447.
766. ROSENGREN B. – *Arch. Ophthal.*, 1950, 44, 523.
767. ROSSI D. – *Boll. Oculist*, 1930, 9, 609–743.
768. ROUHER F. – *Bull. Soc. Fr. Ophtal.*, 1955, 55, 534.
769. RUBINO A., ESENTE I. – *Riv. Oto-neuro-oftal.*, 1948, 23, 237–243.
770. RUBINO A., PEREYRA L. – *Riv. Oto-neuro-oftal.*, 1948, 23, 227.
771. RUD E. – *Acta Ophthal. (Kbh)*, 1957, 35, 406.
772. SĂBĂDEANU V. – *Oftalmologia*, 1959, 4, 13–16.
773. SĂBĂDEANU V. – Consfătuirea ştiinţifică asupra glaucomului, Iaşi, 1957.
774. SAINT MARTIN de MERIEL P. – *Arch. Ophtal. (Paris)*, 1932, 49, 705–709.
775. SAINT MARTIN de MÉRIEL P. – *Bull. Soc. franç. Ophthal.*, 1936, 157–173.
776. SALLMANN L., MAGRI F. J., WANKO T., GRIMES P. A. – *Amer. J. Ophthal.*, 1956, 42, 130–147.
777. SALIMANN L. von – *Docum. Ophthal. (Den Haag)*, 1959, 13, 93, 117.
778. SALUS I. – *Med. Klin.*, 1928, 1, 256.
779. SALVI G. L. – *Boll. Oculist*, 1953, 32, 35–42.
780. SAMELSOHN A. – Congrès International d'Ophtalmologie, Conpenhaque, 1884.
781. SAMPAOLESI R., RECA P. – *Arch. Oftal. (Buenos Aires)*, 1959, 33, 155–162.
782. SAMPAOLESI R. – *Arch. Soc. Oftal. Litoral*, 1958, 11, 39–47.
783. SAMPAOLESI R. – *Ann. Oculist*, 1959, 192, 839–848.
784. SAMPAOLESI R. – *Ber. dtsch ophthal. Ges. Heidelberg*, 1959, 1960, 62, 177–183.
785. SAMPAOLESI R. – Ophthalmologica 142 und 1 Kongr. europ. ophthal. Ges., 1961, 472–475.
786. SANTORI M., PINOTTI B. – *Ann. Ottalm. Clin. Oculist*, 1967, 93, 6, 627–633.
787. SANYAL P. K. – *Indian med. Gaz.*, 1950, 85, 498–500.
788. SANYAL P. K. – *Proc. All India Ophthal. Soc.* 1951, 12, 150–166.
789. SARAUX H., DHERMAY P. – *Arch. Ophtal. (Paris)*, 1968, 28, 8, 793–800.
790. SARAUX H., BRACHET A. – *Ann. Oculist*, 1971, 204, 6, 611.
791. SATTLER H. – Die bösartigen Geschwüleste des anges. Hirzel, Leipzig, 1926.
792. SCHEIE H. G. – *Trans. Amer. Acad. Ophthal., Otolaryng.*, 1955, 59, 309–321.
793. SCHEIE H. G. – *Amer. J. Ophthal.*, 1957, 44, 837.
794. SCHEIE H. G., FLEISCHAUER H. W. – *Trans. Amer. Ophthal. Soc.*, 1958, 55, 369–391.
795. SCHEIE H. G., FLEICHAUER H. W. – *Arch. Ophthal. (Chicago)*, 1958, 59, 216–229.
796. SCHEIE H. G. – *Arch. Ophthal. (Chicago)*, 1959, 62, 35–54.
797. SCHEIE H. G. – *Trans. Amer. Acad. Ophthal. Otolaryng*, 1963, 67, 457–493.
798. SCHEIE H. G. – *Arch. Ophthal. (Chicago)*, 1963, 69, 13–22.
799. SCHEIE H. G., RUBENSTEIN R. S., ALBERT D. M. – *J. pediat. Ophthal.* 1964, 1, 45–47.
800. SCHIOTZ H. – *Arch. f. Augenheilk*, 1905, 52, 401–424.
801. SCHIOTZ H. – *Arch. f. Augenheilk*, 1908, 62, 317–339.
802. SCHLEMM F. – *Z. J. Ophthal. D. Von Ammon.*, 1830, 1, 543–544.
803. SCHMIDT K. – *Arch. Augenheilk*, 1929, 100–101 şi 190–222.
804. SCHNEIDER F. – Introducere în fiziologia clinică. Ed. Facla, Cluj-Napoca, 1977.
805. SCHOENBERG M. J. – *Arch. Ophthal. (Chicago)*, 1929, 1, 681–691.
806. SCHULZE R. R. – *Amer. J. Ophth.*, 1967, 63, 3, 487–495.
807. SCHWARTZ J., REULING F., FEINLEIB M., GARRISON R., COLLIE D. – *Arch. Ophthal. (Chicago)*, 1973, 90, 4, 281–286.
808. SCHWEINITZ G. E. de : – *Trans. Amer. Ophthal. Soc.*, 1916, 14, 250.
809. SCOTT A. B., MORRIS A. – *Amer. J. Ophthal.*, 1967, 63, 310–312.
810. SEARS M. L. – *Invest. Ophthal.*, 1966, 5, 610–623.
811. SEDAN J. – *Ann. Oculist*, 1954, 187, 409.
812. SEDAN J. – *Ann. Oculist*, 1964, 197, 956–958.
813. SEDAN J., MALBRAN J., JAYLE G., FRANÇOIS J., CALAMENDREI G. – Thé-

Scanned with OKEN Scanner

927. WEEKERS R., HUMBLET M. – *Acta Ophth. (Kbh)*, 1948, 25, 455.
928. WEEKERS R., DELMARCELLE Y. – *Ophthalmologica*, 1954, 127, 373–385.
929. WEEKERS R., GOUGNARD-RION C., GOUGNARS L. – *Bull. Soc. Belge. Ophtal.* 1955, 110, 218.
930. WEEKERS R., GOUGNARD-RION C., GOUGNARD L. – *Bull. Soc. Belge. Ophtal*, 1955, 110, 255.
931. WEEKERS R. – *Bull. Soc. Belge. Opht.*, 1956, 121, 187–188.
932. WEEKERS R., DELMARCELLE Y. – *Arch. Ophtal. (Paris)*, 1956, 16, 380.
933. WEEKERS R., LAVERGNE G. – *Bull. Soc. Belge Ophthal.*, 1956, 114, 525–526.
934. WEEKERS R., LAVERGNE G. – *Ophthalmologica*, 1957, 134, 276–282.
935. WEEKERS R., LAVERGNE G. – *Bull Soc. Belge Ophth.*, 1957, 114, 525.
936. WEEKERS R., LAVERGNE G., PRIJOT E. – *Ann. Oculist*, 1958, 191, 26–31.
937. WEEKERS R., GUSTIN J. – *Arch. Ophtal. (Paris)*, 1958, 18, 257–261.
938. WEEKERS R. – *Bull. Soc. Belge d'Ophth.*, 1958, 121, 1, 1–209.
939. WEEKERS R. – *Acta Ophthal. (Kbh)*, 1960, 38, 129–135.
940. WEEKERS R. – *Ophthalmologica*, 1960, 140, 3, 215–222.
941. WEEKERS R., GRIETEN J. – *Bull. Soc. Belge Ophtal.*, 1961, 129, 361–381.
942. WEEKERS R., PRIJOT E., WATILLOM M., GRIETEN J. – *Arch. Ophtal. (Paris)*, 1963, 23, 345.
943. WEEKERS R., GRIETEN J. – *Ophthalmologica*, 1964, 147, 67–73.
944. WEEKERS R., DEMAILLY PH., COLLIGNON-BRACH J. – *Arch. Ophtal (Paris)*, 1968, 28, 4, 399–404.
945. WEEKERS R. – *Ann. Oculist*, 1968, 201, 10, 1049–1056.
946. WEEKERS R., DELMARCELLE Y., COLLIGNON J., LUCKY J. – *Ann. Oculist*, 1975, 208, 10, 649–658.
947. WEEKERS R. – *Arch. Ophtal. (Paris)*, 1975, 35, 4, 361–368.
948. WEEKERS R. – *Arch. Ophtal.*, 1976, 36, 2, 161–167.
949. WEGNER W. – *Zbl. Ophth.*, 1930, 24, 1–10.
950. WEGNER W., INTLEKOFER W. – *Klin. Mbl. Augenheilk*, 1952, 120, 1–14.
951. WEIGELIN E., LOBSTEIN A. – Ophthalmodynamometrie. Basel. Ed. S. Karger, 1962.
952. WEINSTEIN P. – *Szemeszet*, 1949, 86, 29–30.
953. WEINSTEIN P. – *Brit. J. Ophthal.*, 1950, 34, 161–168.
954. WEINSTEIN P. – *Amer. J. Ophthal.*, 1953, 36, 361–362.
955. WEINSTEIN P. – *Ophthalmologica*, 1954, 127, 164–178.
956. WEINSTEIN P., MORI E. – *Klin. Mbl. Augenheilk*, 1972, 161, 3, 277–279.
967. WEISS D. I., LEOPOLD I. H. – *Amer. J. Ophthal*, 1961, 51, 793.
958. WEISS D. I., SHAFFER R. N., WISE B. L. – *Arch. Ophthal. (Chicago)*, 1962, 68, 341–347.
959. WESTERLUNG E. – Thesis 207 S. Busck, Copenhagen, 1947.
960. WEWE J. – *Nederl. Fijdschr. V. geneesk.*, 1941, 4, 4024.
961. WIBAUT F. – *Klin. Mbl. Augenheilk*, 1931, 87, 298 şi 1932, 88, 299.
962. WIESINGER H. – *Int. Surg.*, 1967, 48, 425–429.
963. WILLIAMSON J. – *Proc. Roy. Soc. Med.*, 1970, 63, 8, 791.
964. WILSON – cit. Brancato şi Campana. – *Ann. Ottalm. Clin. Oculist*, 1967, 93, 11, 1327.
965. WINTER F. C. – *Amer. J. Ophthal.*, 1955, 40, 557.
966. WINTER F.C. – *Trans, Pacif. Cst. oto-ophthal.*, 1957, 38, 9–16.
967. WISTRAND P. – *Acta physiol scnad*, 1951, 24, 144–148.
968. WISTRAND P. – *Acta pharmacol. (Kbh)*, 1957, 14, 27–37.
969. WISTRAND P. – *Acta Soc. Med. Upsalien*, 1961, 66, 1–12.
970. WISTRAND P. – *Exp. Eye. Res.*, 1964, 3, 141–145.
971. WOILLEZ M., ASSEMAN R., CORBEL R. – *Bull. Mém. Soc. Fr. Ophtal.*, 1961, 711.
972. WOLFE O. D. – *J. Jowa Med. Soc.*, 1952, 42, 522.
973. WOLPAW B. J., SHERMANN A. W. – *Sigh-sav. Rev.*, 1954, 24, 139–144.
974. WRIGHT R. E. – *Amer. J. Ophthal.*, 1937, 20, 376.
975. WORINGER E., BAUMGARTNER J. – *Rev. Oto-neuro-ophtal.*, 1954, 238.
976. WORST J. G. F. – *An. Inst. Barraquer*, 1963, 4, 293–320.
977. WORST J. G. F. – *Amer. J. Ophthal.*, 1964, 57, 185–200.
978. YAMAMOTO K. – *Acta Soc. Ophthal. Jap.*, 1937, 61, 2154–2156 şi 1958, 62, 363–370.
979. YANOFF M. – *Amer. J. Ophthal.* 1970, 70, 6, 898–904.
980. ZEEMAN W. P. C. – *Ophthalmologica*, 1943, 106, 136.
981. ZEEMAN W. P. C. – *Klin. Mbl. Augenheilk*, 1943, 109, 858–859.
982. ZIMMERMAN L. E. – Symposium on glaucom. St. Louis, 1967, 1.
983. ZOLOG N., ATANASESCU FL., NEUMAN I. – Consfătuirea ştiinţifică asupra glaucomului, Iaşi, 1957, 91–100.

Scanned with OKEN Scanner

984. ZOLOG N. – *Oftalmologia*, 1957, 2, 207.
985. ZOLOG N., GYULAI M. – XVIII Concil. ophthal. Belg. Acta, 1958, 939.
986. ZOLOG N., LEIBOVICI M., ATANASESCU FL. – *Oftalmologia*, 1958, 3, 149–152.
987. ZOLOG N., LEIBOVICI M. – *Oftalmologia, Bucureşti*, 1960, 14, 335–343.
988. ZOLOG N., GYULAI M. – *Oftalmologia*, 1960, 1, 1.
989. ZOLOG N., SALOMON E., ATANASESCU F. – *Oftalmologia*, 1961, 1, 12.
990. ZOLOG N., ATANASESCU F., CHERCOTA G. – *Oftalmologia*, 1965, 9, 297–302.
991. ZOLOG N., KÖSZEG S., HEBER H. – *Oftalmologia*, 1969, 13, 1, 51.
992. ZOLOG N., BORZAN N., LEIBOVICI M., CHERCOTA G., GYULAI M. – *Oftalmologia*, 1972, 16, 2, 119–126.
993. ZOLOG N., RUGESCU C. – *Oftalmologia*, 1976, 20, 1, 15–19.
994. ZUCCOLI A. – *Ophthalmologica*, 1966, 152, 310.

Scanned with OKEN Scanner